



## ACTUALIZACIÓN EN DIASTEMATOMIELIA. A PROPÓSITO DE UN CASO

Dr. Abraham Krivoy\*  
Dr. Jaime Krivoy\*  
Dr. Mauricio Krivoy\*

### Resumen

Se presenta un caso de distematomiela, defecto congénito poco frecuente de la arquitectura vertebral caracterizado por una masa desarrollada en línea media del conducto vertebral que divide y fija los elementos nerviosos con la consecuente disfunción neurológica.

Comentamos los posibles mecanismos involucrados en el desarrollo embriológico, su patogenia, presentación clínica, métodos diagnósticos y consideraciones quirúrgicas.

Esta infrecuentemente diagnosticada patología obliga a que todo niño con escoliosis congénita, con alteraciones tanto anatómicas como funcionales de los miembros inferiores o esfínteres, desde el nacimiento progresivos, más aún si se acompaña de cambios cutáneos en la región dorsal o lumbar, debe considerarse el diagnóstico de diastematomiela hasta que se demuestre lo contrario y en especial si va a ser sometido a corrección ortopédica de deformidades espinales por las catastróficas consecuencias que acarrearía si se desconoce su existencia.

**Palabras Clave:** Diastematomieliis, escoliosis, disrafismos.

### Abstract

A case of diastatomyelia is reported. Is an infrequent vertebral achitectural deficit characterized by a mass developed at middle line of the vertebral canal, splitting the spinal cord in two hemicords with neurological manifestations.

We coments the embryolgical basis, pathogenesis, clinical features, radiographics findings and surgical considerations.

*This disease have to be on mind in every patient with congenital scoliosis, anatomical and functional impairment of the lower extremities or sphincterian deterioration, congenital or acquired, specially if cutaneous manifestations are presentes.*

*A disaster may lead a correction of congenital scoliosis in a patient with unsuspected diastatomyelia.*

**Key words:** Diastatomyelia, scoliosis, dysraphism.

### Introducción

Por mucho tiempo la diastematomiela persistió como una entidad rara vez reconocida clínicamente y la mayoría de sus observaciones se realizaban en hallazgos de autopsias.

No fue sino hasta 1950 cuando Shillito y Mastson modificaron este panorama reportando 11 casos de diastematomiela con su descripción clínica, radiológica y resultados quirúrgicos. Esta publicación originó su incremento en el interés en la patología aumentando la frecuencia de su descubrimiento y pasa a tomar parte en los posibles diagnósticos diferenciales en niños con deformidades espinales o con alteraciones neurológicas en los miembros inferiores<sup>(1)</sup>. Constituye el 3 % de los disrafismos<sup>(1)</sup> ocultos que está presente entre el 5 % y 10 % de la población, siendo la espina bífida oculta la más frecuente de este grupo. El 80 % de la diastematomiela se ubica en la región lumbar<sup>(2)</sup>.

### Caso clínico

D.D. masculino, 2 años 8 meses, presentó desde nacimiento un pie varo, bilateral un meningocele pequeño a la altura de L3 rodeado de una piel hiperpigmentada con discreta hipertriosis y cerca del coxis una umbilicación correspondiente a un seno dermal, con fondo de saco superficial (Figura 1-A).

El motivo de consulta de la madre fue una pérdida del control esfinteriano progresiva, de reciente data después de haber logrado en forma cabal, según la madre, el control voluntario.

Complementarios: Radiología simple lumbar que

(\*) Cátedra de Neurocirugía. Hospital Universitario de Caracas.  
Hospital Privado Centro Médico de Caracas.

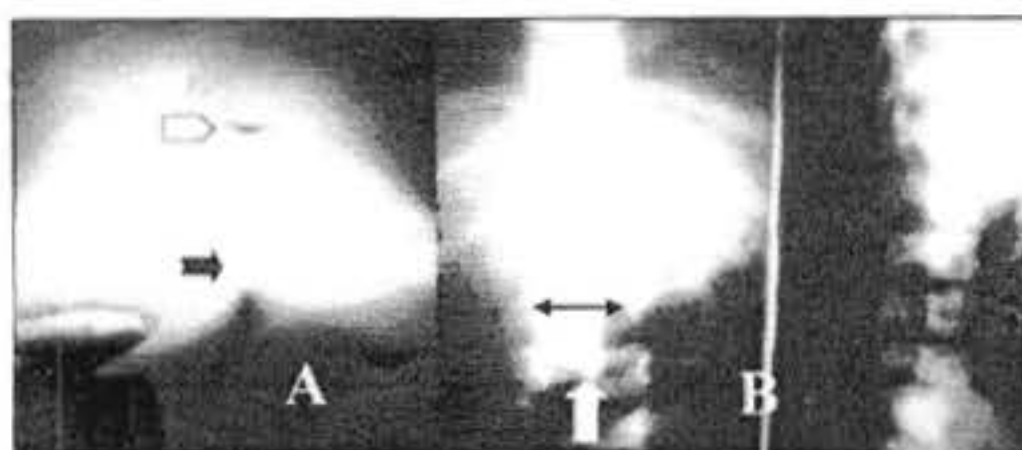


Figura 1. A. Manifestaciones cutáneas lumbares de un meningocele pequeño a nivel de 1.3 (flecha blanca superior) y un seno dermal superficial a nivel del coxis (flecha negra). B. Radiografía simple de columna lumbar donde se observa el aumento de la distancia interpedicular lumbar (doble flecha negra horizontal) y presencia de hueso en el nivel 1.3 (flecha blanca vertical).

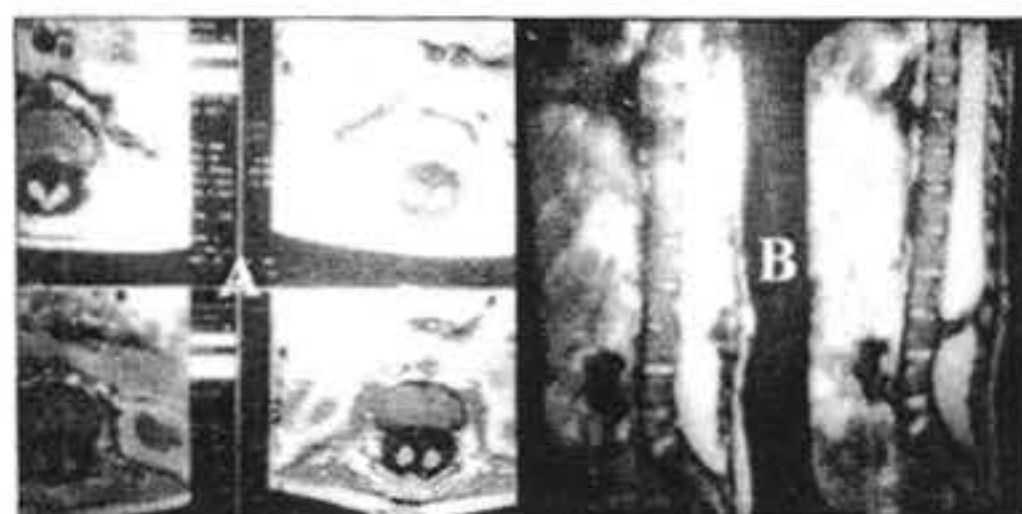


Figura 2. Resonancia magnética lumbar donde se observa (A) la separación en dos hemimédulas con tabique óseo interpuesto. En (B) el corte sagital permite observar la unión ósea del tabique en la cara posterior del soma 1.3 y llega a la lámina.

muestra un puente óseo a nivel de L3 en la parte medial que se visualizan en AP y nada en perfil porque se suma al pedículo (Figura 1-B). Igualmente se ve aumento de la distancia interpedicular en las vértebras lumbares. Lo anterior se probó con la mielografía yodado así como la diastematomielia L3 (Figura 3-A).

La resonancia magnética lumbar (9-10-91) muestra en sus cortes transversos la progresividad de la separación de ambas hemimédulas donde se intercala el tabique óseo (Figura 2 A-B).

El 01-11-91 se sometió a cirugía donde se hallaron las láminas vertebrales intactas desde L2 a L4 que se extirparon con rongeur. Se abrió la duramadre y se visualizaron ambas hemimédulas y el espolón óseo medial que se extirpó cuidadosamente con rongeur fino y fresado hasta su inserción en la cara posterior del soma L3 (Figura 3B).

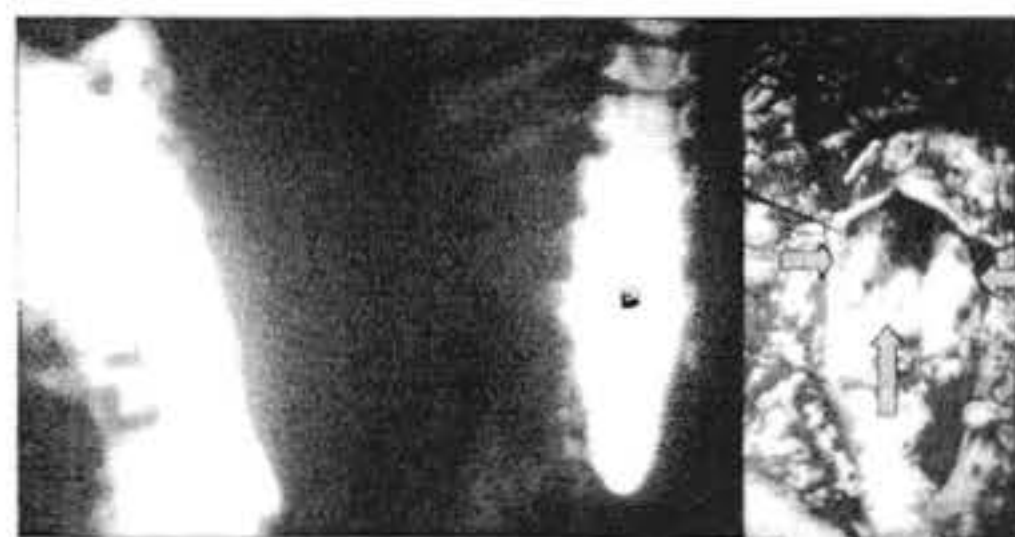

Figura 3. A. Mielograma yodado que demuestra el aumento de los diámetros del espacio aracnoideo lumbar y en AP la parte menos densa del tallo óseo en 1.3 que el yodo rodea. B. Campo quirúrgico donde se ven ambas hemimédulas (flechas horizontales) y el tallo óseo medial (flecha vertical).

La evolución fue espectacular en el sentido de que a partir del tercer día recomenzó el control voluntario de la vejiga.

Durante 3 años de seguimiento no hubo ninguna alteración y fue evaluado por Urología y Ortopedia.

### Discusión

El término diastematomielia proviene del griego traduciendo "separación medular" y la acuñó por primera vez Olliver 1827. En esta patología la médula espinal o las raíces nerviosas intra-canal espinal se encuentra dividida en 2 columnas por un tabique que puede ser óseo, fibroso o cartilaginoso, fijado en la parte posterior del cuerpo vertebral y se dirige hacia atrás para adherirse a veces a la duramadre o a las láminas produciendo el tabicamiento parcial o total del canal espinal así como del contenido neural. Además de fijar y limitar el ascenso medular fisiológico durante el desarrollo limita la movilidad normal que ella tiene durante los movimientos de la columna en especial el de flexión.

Existen diferentes teorías que pudieran explicar como se forma esta patología.

- a. Por un defecto en el desarrollo del tubo neural donde no existe un adecuado cierre de la fisura anterior cuando esta debe fusionarse. Teoría que tiene pocas bases para sostenerse.
- b. Debido a trastornos hidrodinámicos por una sobredistensión transitoria del tubo neural que produce una disrupción anterior del mismo con la consecuente penetración del tejido mesodérmico proveniente del cuerpo vertebral, teoría sostenida

por Gardner y que explica el ensanchamiento del canal espinal al nivel de la lesión.

- c. Por la persistencia del canal neuroentérico (conducto que une el saco vitelino con la cavidad amniótica) que perfora el nodo de Hensen de cuyas células se formará el sistema nervioso central. Brener con esta teoría explica la frecuente aparición de anomalías cutáneas, quistes dermoides, anomalías intestinales y la presencia de quistes neuroentéricos que se asocian con la distematomielia.

En la diastomielia, la presencia de un tabique que divide el canal espinal en dos, también lo hace con los elementos nerviosos, sea médula espinal, cono medular o cola de caballo, produciendo lesión directa de estructuras neurales lo que se traduciría en manifestaciones neurológicas desde el nacimiento, o se comporta como un punto de fijación de médula espinal que impide su ascenso fisiológico durante el desarrollo y crecimiento así como limita la movilidad normal medular durante los movimientos espinales particularmente el de flexión; lo anteriormente expresado se traduce en manifestaciones neurológicas adquiridas.

La distematomielia puede abarcar uno o varios cuerpos vertebrales, con mayor frecuencia se observa a nivel lumbar aunque puede aparecer a nivel dorsal alto. En diferentes estadísticas tiene una prevalencia en el sexo femenino de 3,5 a 1 sobre el masculino.

Se observan diferentes manifestaciones cutáneas que acompañan a los disrafismos, con mayor frecuencia se observa la hipertrichosis sobre el área afectada, le siguen los lipomas subcutáneos, nevus pigmentado, hemangiomas y senos dermales.

Es alta la asociación entre mielomeningocele y diastematomielia, la mayoría de los pacientes con diastematomielia tienen anomalías congénitas asociadas en miembros inferiores como asimetría de miembros, atrofia de masas musculares, deformidades de rodilla o tobillos, pie cavus, dedos en garra, etc. También debe sospecharse cuando hay retraso para la marcha o si ésta es defectuosa.

El 60 % de las diastematomielias se acompañan de escoliosis congénita y la diastematomielia se encuentra hasta en el 4,9 % de todas las escoliosis congénitas según reportes de Wintes, muchos de estos pacientes requieren corrección de su deformidad espinal y se presentan casos de paraplejía secundaria al tratamiento si se desconoce la diastematomielia subyacente por la tracción que se ejerce sobre los elementos nerviosos fijados por la patología.

Otras manifestaciones clínicas es la progresión de déficit neurológico, trastornos para la marcha, atrofia de grupos musculares, disfunción esfinteriana, trastornos sensitivos en especial en silla de montar, incluso en niños asintomáticos previamente.

Dolor tanto lumbar o irradiado a miembros inferiores puede presentarse.

Un grupo de pacientes no presentan sintomatología cuando la lesión es a nivel lumbar bajo, donde el tabique pasa por la cola de caballo sin comprimirla ni traccionarla. En resumen, la clínica de esta malformación se traduce en 3 ámbitos: el cutáneo, el ortopédico y el neurológico donde los trastornos esfinterianos quedan incluidos<sup>(3)</sup>.

Los tumores medulares, el síndrome de médula anclada (*tethered cord*), aracnoiditis, ataxia de Friedreich son algunos de los diagnósticos diferenciales que debemos tener en cuenta.

A los Rayos "X" simple el hallazgo típico es una masa ósea que se proyecta hacia atrás a partir del cuerpo vertebral con mayor frecuencia entre L1 y L4 más evidente en la proyección antero-posterior. Esta masa no siempre es visible ya que no necesariamente es ósea, pudiendo ser cartilaginosa o fibrosa, elementos estos radio-transparentes.

Otro hallazgo importante es el ensanchamiento del canal espinal sin erosión de los pedículos, signo altamente sugestivo de diastematomielia a diferencia de la presencia de erosión ósea tanto del cuerpo vertebral o de pedículos que sugiere masa expansiva.

La ausencia del espacio discal, espina bífida, hemi-vértebras, deformidad de apófisis espinosas, fusión de láminas, escoliosis, cifosis, lordosis, pueden acompañar a la diastematomielia y evidenciarse a los Rx simple.

La mielografía con contraste hidrosoluble y la mielo-tomografía son de alta sensibilidad esenciales para confirmar el diagnóstico.

Asimismo la resonancia magnética nuclear ayuda a aportar información que complementa los estudios imagenológicos.

Existen dos indicaciones absolutas de cirugía en la diastematomielia, la primera es cuando existe un déficit neurológico progresivo y la segunda es cuando se va a corregir una escoliosis en un paciente con diastematomielia conocida<sup>(4)</sup>.

Quienes apoyan realizar tratamiento quirúrgico una vez diagnosticada la patología se basan en el

hecho de que una vez instalado el déficit neurológico aunque se detiene su progresión con la cirugía rara vez regresa a lo normal <sup>(5)</sup>.

La otra opción es la conducta expectante ya que un significativo número de pacientes permanecen asintomáticos, en especial cuando la lesión es baja, a nivel de cola de caballo, donde no produce efecto de compresión ni de tracción. En otros, la deformidad espinal es tal que no tienen el desarrollo longitudinal suficiente para producir elongación necesaria para lesionar los elementos nerviosos. A un adulto asintomático, portador de diastematomielia, debe ser notificado del riesgo que involucra movimientos extremos en especial la flexión espinal.

Resumiendo, la técnica quirúrgica consiste en practicar una laminectomía de los espacios necesarios para exponer el defecto, disección cuidadosa de las adherencias en especial de la masa intracanalicular a los elementos duros y nerviosos, eliminación de dicha masa hasta lograr una adecuada liberación medular y recobre su movilidad fisiológica, reparación del estuche dural.

El resultado de la cirugía busca principalmente detener el proceso de deterioro neurológico, la regresión de los signos y síntomas va a depender del tiempo de evolución que estos tengan, mejorando los de reciente instalación <sup>(6)</sup>.

La bibliografía nacional en temas conexos es muy amplia y sólo se citan algunas pocas (6 al 15).

## Conclusión

La diastematomielia consiste en un defecto congénito con bases embriológicas de la arquitectura vertebral que divide los elementos nerviosos espinales produciendo fenómenos de compresión y tracción con el consecuente déficit neurológico dependiente del nivel afectado.

Existen elementos clínicos radiológicos que sugieren la presencia de la patología; la mielografía, mielotomografía y la resonancia magnética nuclear la confirman.

La cirugía debe considerarse como tratamiento profiláctico ya que previene la progresión del déficit neurológico, con grados variables de mejoría dependiente en especial los de recientes de la instalación.

## Referencias bibliográficas

1. Shillito J, Matson D. Pediatric Neurological Operatins Boston. 1982:484-488.
2. Gowel DJ, Del Curling, O'Kelly DL, et al. Diastematomyelia: A 40 years experience. Pediatric Neurosc 1998;14:90-96.
3. Silveri M, Capitunici ML, et al. Occult spinal dysraphism: Neurogenic voiding dysfunction and long term urologic follow ap. Pediatr Surg Int 1997;12(2-3):148-150.
4. Long D, Mc Afee P. Atlas of Spinal Surgery Baltimore, Maryland. 1992:267-276.
5. Wilkins A, Rengachary S. Neurosurgery. 1985;3(260):2058-2061.
6. Krivoy A. Anomalías del desarrollo del Sistema Nervioso Central Pediatría 1985. Public Técnicas Mediterraneo. Chile. Capítulo 195 Julio Meneghello r. 1985;(2):1274-1278.
7. Krivoy A. Formas menores o incompletas del Síndrome de Klippel-Feil. Presentación de un caso Investigación Clínica. 1964;12:18-24.
8. Krivoy A. Siringomielias lumbares. Arch Venez Pueric Ped 1966;39:477-499.
9. Krivoy A. Encefaloceles. Experiencia personal sobre 36 casos. Arch Venez Puer Ped 1970;33:9-51.
10. Krivoy A. Malformaciones congénitas de la región lumbosacra. El Médico. 1972;8:38-49.
11. Krivoy A. Contribución al estudio de los mielomeningoceles en Venezuela. Experiencia personal. Rev Obstet Ginecol 1976;36:3-46.
12. Krivoy A. Estado actual y futuro de anomalías neurológicas congénitas. Niños 1979;12:129-130.
13. Krivoy A, Krivoy J, Krivoy M. Senos Dermales. Rev Obstet Ginecol Venez 1993;53:65-69.
14. Krivoy A, Krivoy J, Krivoy M. La columna vertebral quirúrgica. Aspectos anatómicos generales. Centro Médico 1993;39:76-99.
15. Krivoy A, Krivoy J, Krivoy M. Mortalidad perinatal y su relación con los defectos del tubo neural. Centro Médico 1993;3:138-140.