

Atresia de Coanas Congénita Bilateral (Microcirugía Endonasal)

Dra. Mercedes de Alford ***

Dra. Gloria J. Acosta Veracoechea **

Dr. Wilmer Palacios Torrealba *

RESUMEN

Se presenta la experiencia en el uso de la técnica microquirúrgica endonasal con colocación de tubo en «U» para la corrección de la atresia congénita bilateral de coanas e 3 pacientes (1 recién nacido y 2 lactantes menores) realizadas en el Servicio de Otorrinolaringología del Hospital Universitario de Caracas de la Universidad Central de Venezuela, en el lapso entre Abril de 1991 a Febrero de 1993.

ABSTRACT

The experience in the use of endonasal microsurgical techniques using the placement of a «U» tube for the correction of bilateral congenital athresia of choanas is present. The study was carried out in 3 patients (1 newborn and 2 minor lactants), in the Department of otorinolaringology at the Caracas University Hospital to the Venezuelan Central University from April 1991 to February 1993.

PALABRAS CLAVES

Atresia de coanas, Anomalia congénita, Tratamiento quirúrgico.

INTRODUCCION

La atresia congénita de coanas es la obstrucción anormal ósea o membranosa de los orificios nasales posteriores (coanas) como consecuencia de la alteración en el desarrollo embrionario nasal, la cual puede ser unilateral o bilateral, parcial o completa. La atresia coanal bilateral y completa se considera una emergencia médica que necesita de un diagnóstico y tratamiento inmediato para evitar la muerte del recién nacido por asfixia postnatal. La incidencia es de un caso por cada 5.000 a 8.000 nacimientos, con una relación de sexo de 2:1 a favor de las hembras. El defecto unilateral es el más frecuente a favor del lado derecho, el 90% son óseas y el resto membranosas, 50% se acompaña de anomalías congénitas asociadas. (11).

El diagnóstico se fundamenta en:

1.- El cuadro clínico caracterizado por cianosis y disnea al nacer, que mejora transitoriamente con el llanto y desaparece con la intubación endotraqueal. En el caso de patología unilateral puede pasar desapercibida u observarse obstrucción nasal y rinorrea mucosa ipsilateral.

2.- Imposibilidad para el paso de la sonda a través de las fosas nasales hacia la rinofaringe, al igual que el azul de metileno.

3.- Evidencia de bloqueo posterior al colocar medio de contraste en cada fosa nasal y realizar radiografía simple lateral de cara. (figura 1).

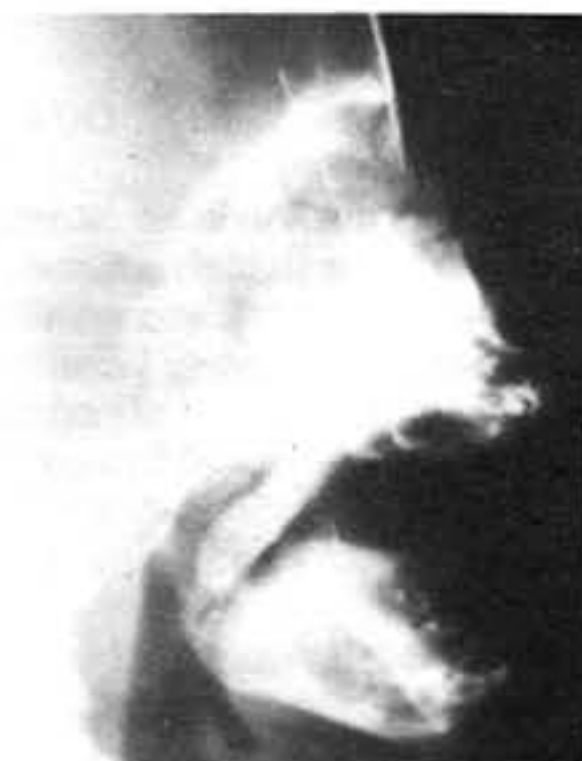

fig. 1

*** Instructor. Postgrado de Otorrinolaringología.
Hospital Universitario de Caracas UCV

** Médico Residente de III año., Postgrado de Otorrinolaringología.
Hospital Universitario de Caracas UCV.

* Médico Residente de II año. Postgrado de Otorrinolaringología.
Hospital Univesitario de Caracas. UCV.

4.- La tomografía computada de senos paranasales es de gran valor y se utiliza para evidenciar la placa de atresia ósea y otras posibles malformaciones de nasofaringe y base del cráneo, que son de utilidad para decidir la técnica quirúrgica.

5.- La fibroendoscopia nasal con instrumento flexibles es de ayuda diagnóstica en la actualidad.

El tratamiento debe considerarse en dos fases:

Una fase inicial que correspondería a la conducta de emergencia y puede resolverse con intubación orotraqueal o con la utilización de una cánula de mayo o chupón de McGovern.

Una fase posterior, definitiva, que se basa en la extirpación quirúrgica de la zona obturante o atrésica.

La técnica quirúrgica a emplear dependerá del tipo de obstrucción (ósea o membranosa), de la edad del paciente y de la presencia o ausencia de cualquier otro proceso patológico asociado.

Existen numerosas técnicas empleadas hasta ahora: transnasales, transeptales, transantrales y transpalatinas, cada una de ellas con ventajas y desventajas. Nosotros utilizamos la técnica microquirúrgica transnasal con colocación de un tubo en «U» de polietileno o de silastic, por considerarla la más adecuada para nuestros tres pacientes dada su edad, tipo de atresia y nivel sociocultural.

MARCO TEORICO

El recién nacido está obligado a la respiración nasal por la proximidad del paladar blando a la base de la lengua, epiglotis y laringe. Durante la inspiración, se genera presión negativa en la hipofaringe, la cual si no se acompaña de flujo aéreo nasal colapsará los tejidos faríngeos alrededor de la laringe llevando la lengua hacia atrás, deduciendo de esto que la respiración oral es un proceso adquirido, necesitando el recién nacido cerca de dos a tres semanas para aprenderla (7).

Johan Roederer (6) en 1755 describió la atresia de coanas congénita al evaluar un recién nacido con obstrucción total de las coanas y en 1829 Otto definió la anomalía anatómica. Actualmente cuatro teorías intentan explicar el origen de esta anomalía: 1. Persistencia de la membrana bucofaríngea, 2. Persistencia de la membrana nasobucal de Hochstetter, 3. Persistencia o localización anormal del mesodermo, formando adherencias en la región coanal y 4. Existencia de un flujo mesodérmico hacia la línea media secundario a factores locales (8).

Desde hace más de 200 años muchos métodos de corrección quirúrgica se han descrito: abordaje transnasal y transpalatino son los más usados; transeptal y transanal fueron descritos pero o se realizan en la actualidad.

La primera corrección quirúrgica de atresia bilateral de coanas fue reportada por Emmert (40 hace 100 años realizando punción transnasal de la placa atrésica utilizando un trócar y posteriores dilataciones. En 1942 Kazanjiaqn (9) realiza abordaje transeptal

removiendo la placa de atresia y el hueso posterior del septum creando una única y común coana. Beinfield (1) en 1956, describió el método endonasal utilizando el microscopio de Zeiss, fresas de diamante y tubos de silastic. Owens (12) en 1965 popularizó la técnica transpalatina, la cual se usa raramente en niños muy pequeños debido a la posibilidad de provocar alteraciones en el crecimiento del paladar, siendo su aplicación principalmente en niños mayores y adultos con atresia ósea bilateral. Flake y Ferguson (6) reportan excelente resultados por esta vía.

Actualmente con el uso de una mejor técnica y la disponibilidad de instrumentos microquirúrgico, el abordaje transnasal permite remover en forma controlada y precisa el hueso y tejidos blandos obstructivos, con la preservación de la anatomía buconasal.

OBJETIVOS

El propósito de este trabajo es presentar la experiencia utilizando la técnica microquirúrgica transnasal con colocación de un tubo en «U» para la corrección de la atresia bilateral de coanas en tres pacientes (1 recién nacido y 2 lactantes menores) realizadas en el Servicio de Otorrinolaringología del Hospital Universitario de Caracas en el lapso comprendido entre abril de 1991 y febrero de 1993.

MATERIALES Y METODOS

Se incluyen tres pacientes (2 hembras y 1 varón) a quienes se les diagnosticó atresia bilateral de coanas y se les realizó microcirugía transnasal. El diagnóstico fue realizado en base a los antecedentes clínicos, imposibilidad para el paso de la sonda a la nasofaringe a través de las fosas nasales, al igual que el azul de metileno y rayos X lateral de cara con contraste a nivel de los corredores nasales.

Tomografía Computada y Resonancia Magnética fue realizada en un caso (#2). Dos pacientes presentaron anomalías congénitas asociadas (cuadro 1), de los cuales el caso 3 requirió previa intervención quirúrgica por ORL, cura operatoria de Onfalocele abierto, con el hallazgo intraoperatorio de Divertículo de Meckel dentro del saco y resección de 13 centímetros de intestino delgado y anastomosis término-terminal.

**CUADRO # 1
ANOMALIAS ASOCIADAS A LA
ATRESIA DE COANAS**

Paciente	ANOMALIA CONGENITA
1	Ninguna
2	Sind. Down - Ausencia Lámina perpendicular Etmoides y Cornetes Medios-Vomer Bífido.
3	Onfalocele abierto- Divertículo de Meckel- Comunicación Interventricular

TECNICA QUIRURGICA

La cirugía se realiza bajo anestesia general con intubación orotraqueal y el paciente es posición de decúbito dorsal con leve extensión posterolateral derecha de la cabeza. Se realiza lavado de los corredores nasales con solución fisiológica más aspiración de las secreciones y se coloca tapón de gasa en la rinofaringe (para protección de la zona). Se hacer vasoconstricción nasal con epinefrina 1.200.000 a través de mechas de gasa. Se coloca espéculo óptico de calibre adecuado según la amplitud del corredor nasal y enfoque de la zona atrésica bajo visión microscópica.

Se realiza incisión en cruz de la mucosa nasal a nivel del centro del área obstruída (figuras 2 y 3) usando una lanceta de miringostomía o bisturí de House, se levanta la mucosa con legra de Lempert o utilizando una fresa de diamante (figura 4) y se fresa parcialmente la parte posteroinferior del Vómer para evitar estenosis posteriores. Se realiza incisión de la mucosa nasofaríngea en forma estrellada y se retirarán los restos de mucosa y hueso del orificio neoformado (figuras 5 y 6).

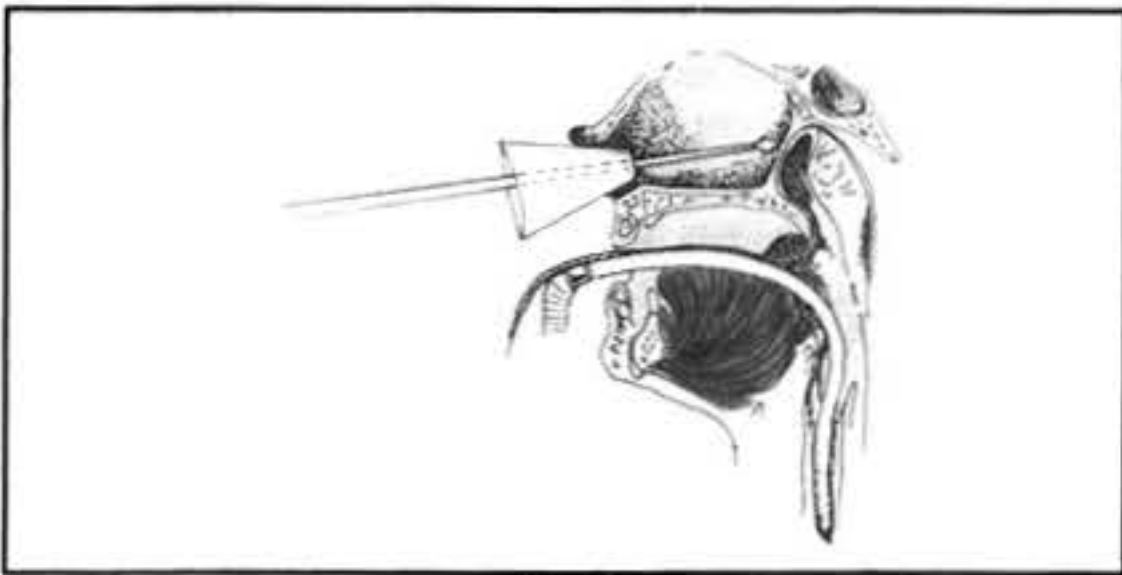


fig. 2

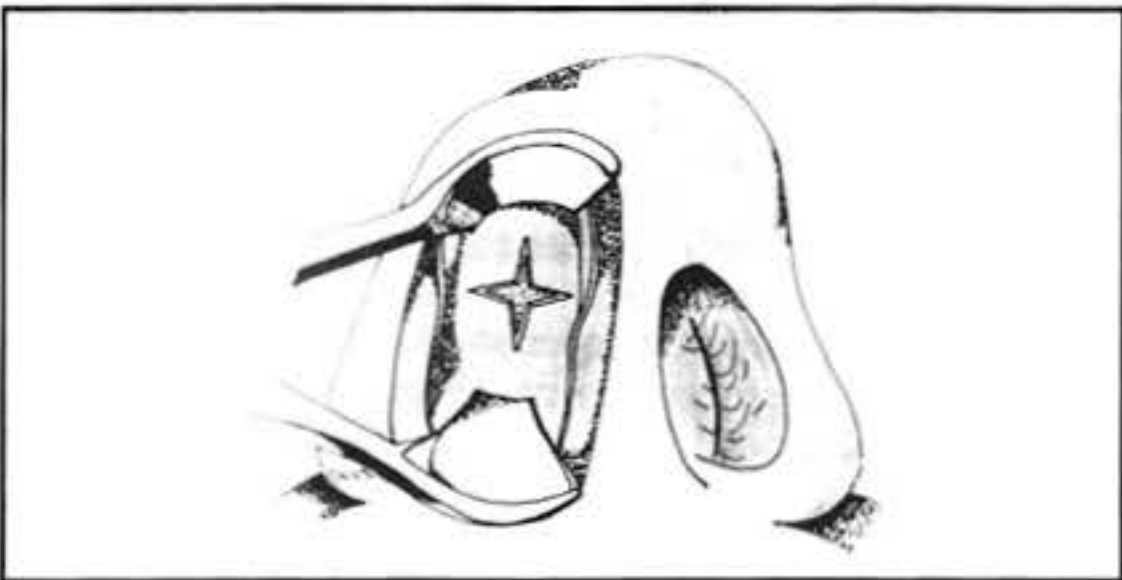


fig. 3

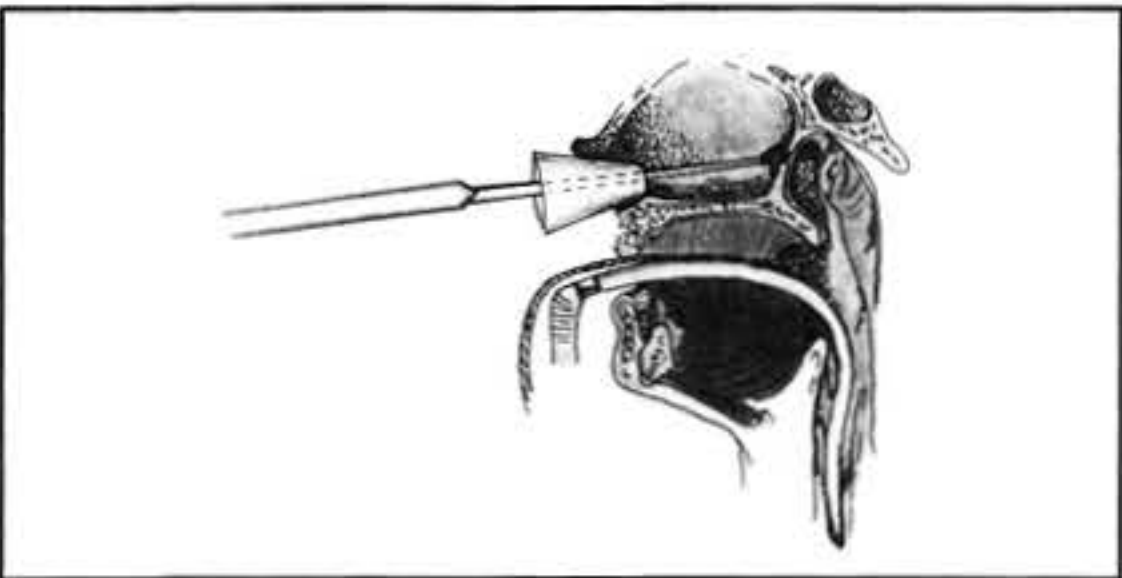


fig. 4

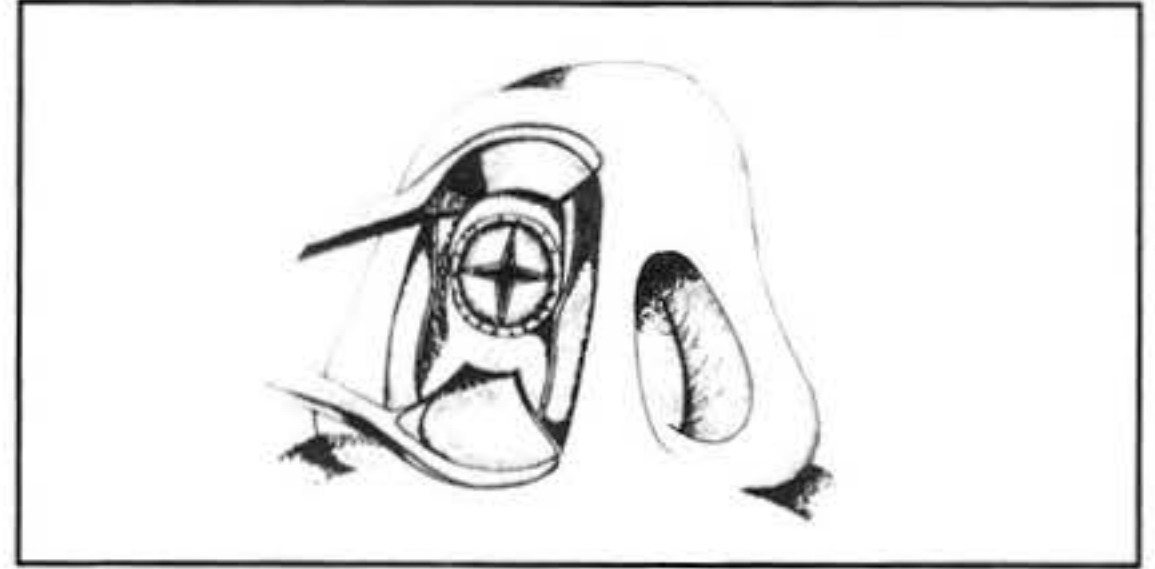


fig. 5

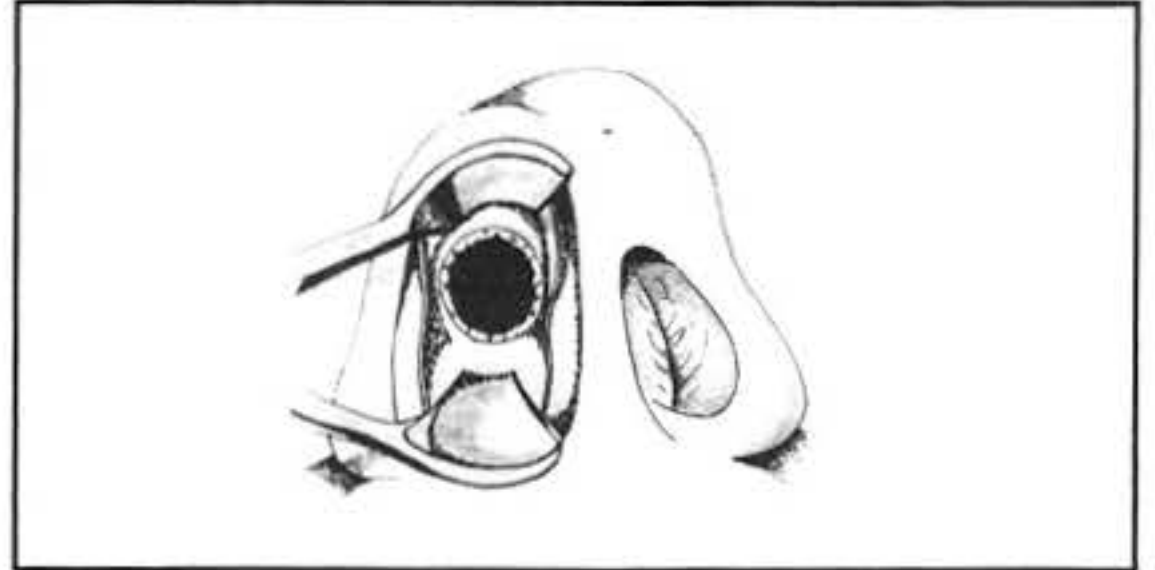


fig. 6

Se realiza igual procedimiento en la fosa nasal contralateral y se retira el tapón de la rinofaringe.

Se coloca tubo «U» (sonda de Levine 8 Fr.) (figura 7,8 y 9) con fijación anterior de los mismos entre sí con hilo de seda y gasa por delante de la columnela para su protección (figuras 10 y 11).

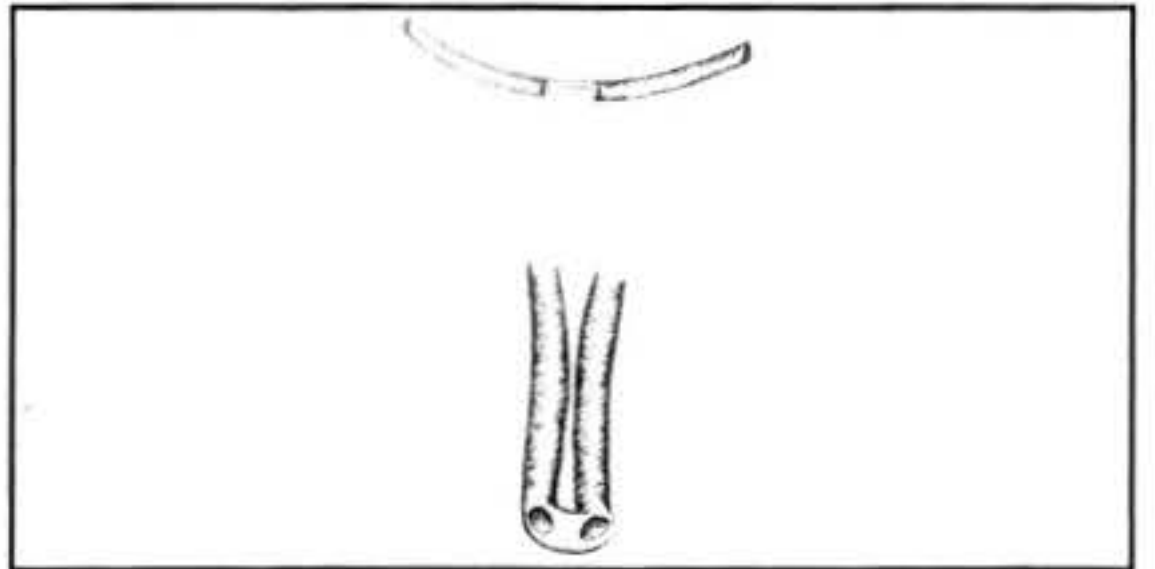


fig. 7

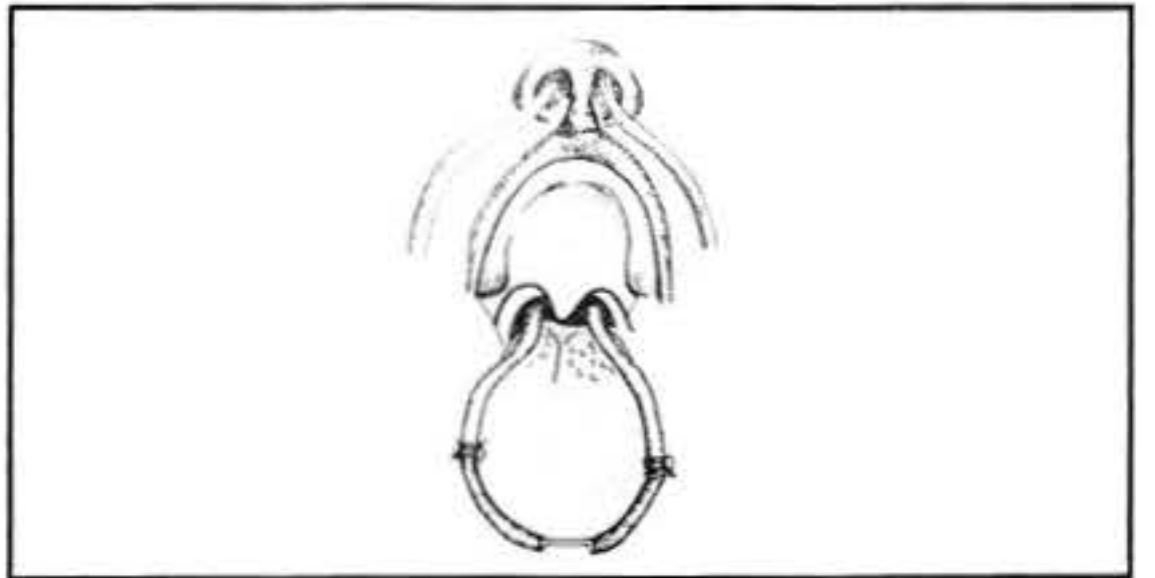


fig. 8

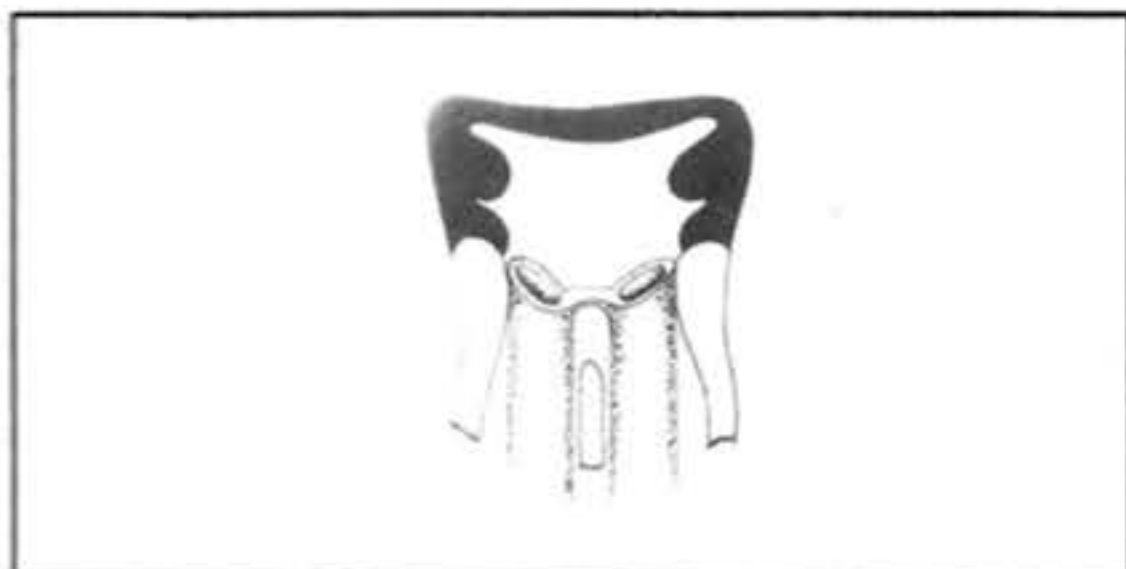

fig. 9

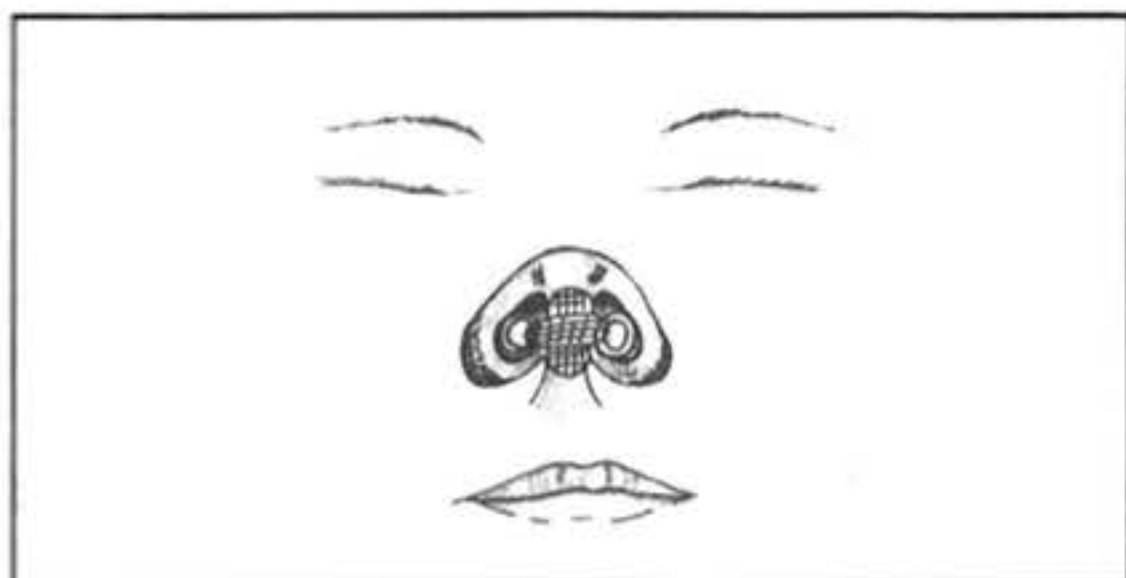


fig. 10

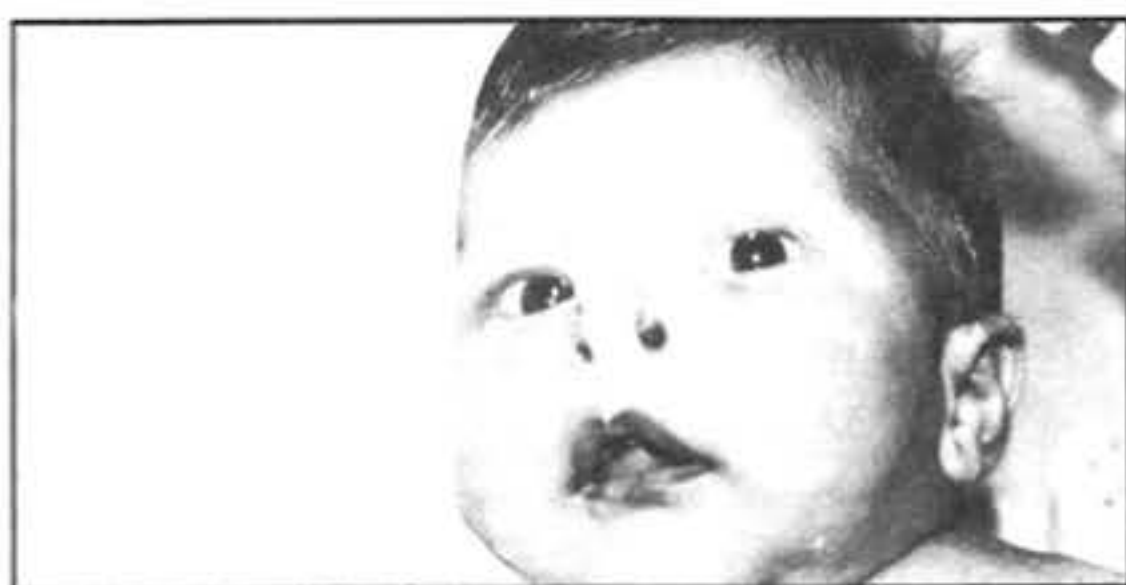

fig. 11

Se realiza extubación del paciente al finalizar el acto quirúrgico.

Se adiestra al personal de enfermería y a los padres del paciente sobre los cuidados postquirúrgicos locales.

Se inicia alimentación oral a las 6 horas de la intervención quirúrgica.

RESULTADOS

Al paciente N° 1 se le realizó retiro del tubo en «U» los 9 meses de la intervención quirúrgica con evolución satisfactoria hasta la actualidad (2 Años y 7 meses de edad).

El paciente N° 2 requirió ampliación de los orificios coanales y recolocación del tubo en «U» de mayor calibre, 8 meses después de la intervención quirúrgica y continúa con él.

El paciente N° 3, tiene pendiente nueva evaluación y retiro de la sonda en «U».

CONCLUSIONES

Pensamos que el tratamiento quirúrgico de elección para la atresia bilateral de coanas en recién nacidos o lactantes menores es el abordaje transnasal microquirúrgico. Las ventajas obtenidas con el uso de esta técnica son las siguientes:

- 1.- Fácil acceso.
- 2.- Buena visualización por la ampliación del campo operatorio debido al uso de microscopio.
- 3.- Sangramiento escaso.
- 4.- Evita las alteraciones en el crecimiento del paladar que conllevarían a tratamientos ortodóncicos posteriormente, como se observa al utilizar el abordaje transpalatino.
- 5.- Se puede realizar en niños muy pequeños solucionando en forma rápida y definitiva su patología.
- 6.- Permite la alimentación inmediata del paciente en el postoperatorio.

BIBLIOGRAFIA

- 1.- BEINFELD H.H., Surgical management of the complete and incomplete atresia of the posterior nose. *Trans Am Acad Ophthalmol Otolaryngol.* 1956; 60: 778.
- 2.- CROCKETT D.M., HEALY G.B., MCGILL T.J., Friedmar E.M.: Computed tomography in the evaluation of choanal atresia in infants and childrens. *Laryngoscope.* 1987; 97: 174-183.
- 3.- DUMHAM M., MILLER R., Bilateral choanal atresia associated with malformation of the anterior skull base: embryogenesis and clinical implications. *Ann Otol Rhinol Laryngol.* 1992; 101: 916-919.
- 4.- EMMERT C.F.: *Lehrbuch der chirurgie F y R dann*, Stuttgart 1853, p 535.
- 5.-FERGUSON J., BRYAN NELL III H., Choanal atresia: treatment trends in 47 patients over 33 years. *Ann Otol Rhinol Laryngol.* 1989; 98 110-112.
- 6.-FLAKE C.B., FERGUNSON C.F., Congenital choanal atresia in infants and childrens. *Ann Otol Rhinol Laryngol.* 1961; 70: 1095-1110
- 7.- HEALY G.B. *Common problems in pediatric otolaryngology.* pp 171-177.
- 8.- HENGERER A.S., STTRTOGE M.: Choanal atresia: a new embryologic theory and its influence on surgical management *Laryngoscope,* 1982; 92º: 913- 921.
- 9.- KAZANJIAR V.H., The treatment of congenital atresia of the choana *Ann OTOL* 942; 51: 704-711.
- 10.- KIRKEGAARD L., Congenital choanal atresia. *Arch Otolaryngol* 1978; 104: 72-78.
- 11.- MANIGLIA A., Goodwin W: Congenital choanal atresia *Otolaryngol ClinNorth Am.* 19811; 14: 167-173.
- 12.- OWENS H., Observation in treatin 25 caases of choanal atresia by the transpalatine approach. *Laryngoscopic repair of choanal atresia Otolaryngol Head Neck Surg.* 1990; 103: 931-937.