

Aplasia de Cutis Congénita Complicada con Hemorragia del Seno Sagital

Dr. Antonio Patete A. *
Dr. Armando Martínez V. **
Dr. Humberto Mejías ***

RESUMEN:

Se presenta un caso de Aplasia congénita de cutis complicada con hemorragia del seno sagital.

ABSTRACT:

A case is presented of congenital Aplasia of cutex complicated with haemorrhage of sagital sinus.

La aplasia de cutis congénita es una entidad relativamente rara. La publicación original fue reportada por Campbell (1) en 1826 y se caracteriza por la ausencia congénita de una zona de piel y en algunas ocasiones, de los tejidos subyacentes a la misma. Afecta por igual a ambos sexos (2), siendo su localización más frecuente la piel del cuero cabelludo, principalmente en la zona del vértex, aunque también puede afectarse otras zonas del cuerpo. No obstante, algunos autores dicen que representan entidades diferentes de defectos congénitos de la piel (8). La etiología es desconocida, se citan factores hereditarios (4), defectos de cierre del tubo neural (11), detención focal del desarrollo del embrión (5), etc. El defecto puede ser aislado o asociado con: Retraso psicomotor, parálisis espástica, crisis convulsivas, cardiopatía del tipo de C.I.V., malformaciones oculares, pie equino varus, sindactilia, pecho excavado, hernia inguinal, espina bífida labio hendido y de otros problemas de la piel. Entre las complicaciones se incluyen: las trombosis, hemorragias, infecciones locales, meningitis y problemas derivados del tratamiento.

Se ha comunicado una tasa de mortalidad de un 20% (6), pero esta tasa ha mejorado en la actualidad con

la terapéutica precoz. Los estudios histológicos no son muy gratificantes, solo revelan tejido de granulación o cicatriz atrófica, ausencia de inflamación, ausencia de dermis profunda, de tejido adiposo y muscular. En cuanto al tratamiento, las lesiones superficiales cicatrizan espontáneamente; los grandes defectos localizados en la línea media del cuero cabelludo, requieren intervención plástica urgente para evitar hemorragia o infección (7). En todo momento es necesario tener en cuenta, que la hemorragia del seno sagital puede poner en peligro la vida del paciente.

Presentación del caso:

El día 9 de Septiembre de 1984, a las 5:30 am., la Sra. R.I.H. de R., con 20 años de edad, no asegurada, ingresa en período expulsivo con F.U.R. 23- 11- 83 y F.P.P. 30- 08- 84, embarazo de 41 semanas no controlado, 3º gesta, 2º para, sanos o abortos, sin antecedentes patológicos de importancia; trabajo de parto con duración de 8 horas 35 minutos, ruptura espontánea de membranas a los 35 minutos, presentación cefálica, período expulsivo de 5 minutos, parto eutócico, alumbramiento en 10 minutos normal, placenta de configuración normal. Recién nacido con Apgar 7 al primer minuto y de 10 a los 5 minutos; Silverman 0/1, peso 2.950 grs, talla 50 cm, c.c= 35 cm, c.t= 33 cm, c.a= 30 cm, en buenas condiciones. Al examen físico en sala de parto se describe así: "Ausencia de tabla ósea en área sagital con solución de continuidad de unos 5 cm", el resto de la exploración se consideró normal. El diagnóstico de ingreso a considerar fue de "Encefalocele no roto" y se indicó: cuidados generales, aseo del área cefálica con Povidine, Oxacilina (Prostafilina) 100 mg/k/día más Gentamicina 5 mg/k/día.

El día 9 de Septiembre de 1984, en horas de la tarde se describe (Figura No.1 y No. 2): "activo, asintomático, normocefálico; en zona sagital del cráneo se observa:

* Adjunto - Pediatra
** Jefe de Servicio de Pediatría
*** Residente de Pediatría

Departamento de Pediatría del Hospital "Luis Salazar Domínguez" IVSS, Guarenas

defecto cutáneo de unos 5 cm, bordes bien delimitados, cubierta por escara grisacea-transparente". Se reporta exámenes de laboratorio que son considerados como normales.

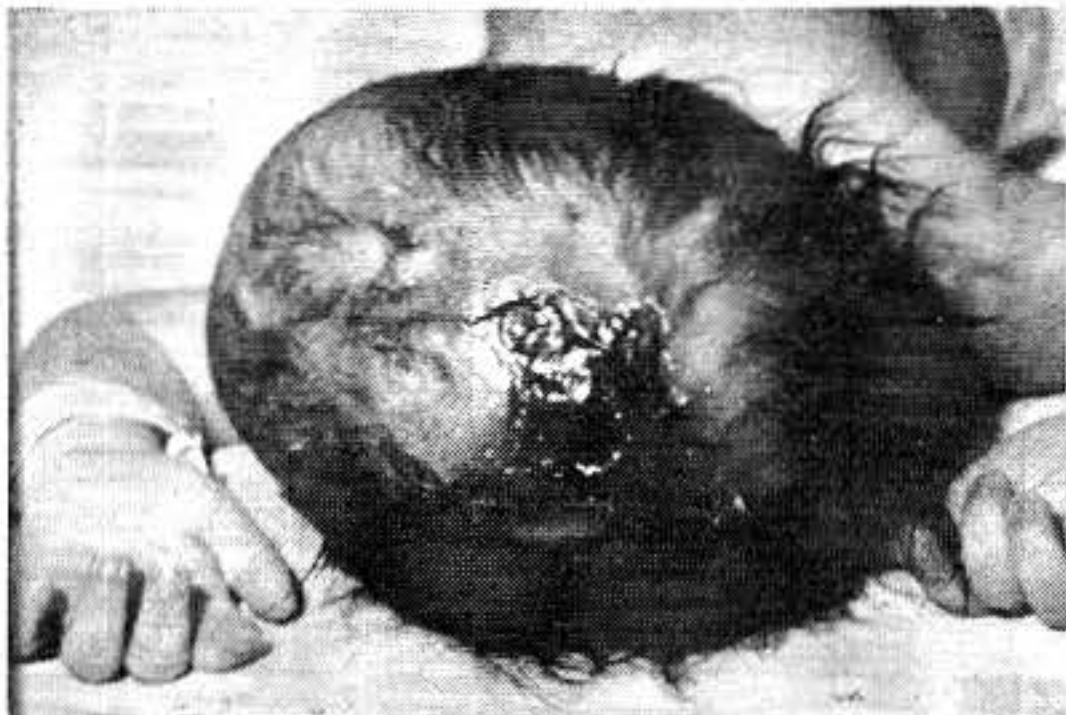


Figura 1

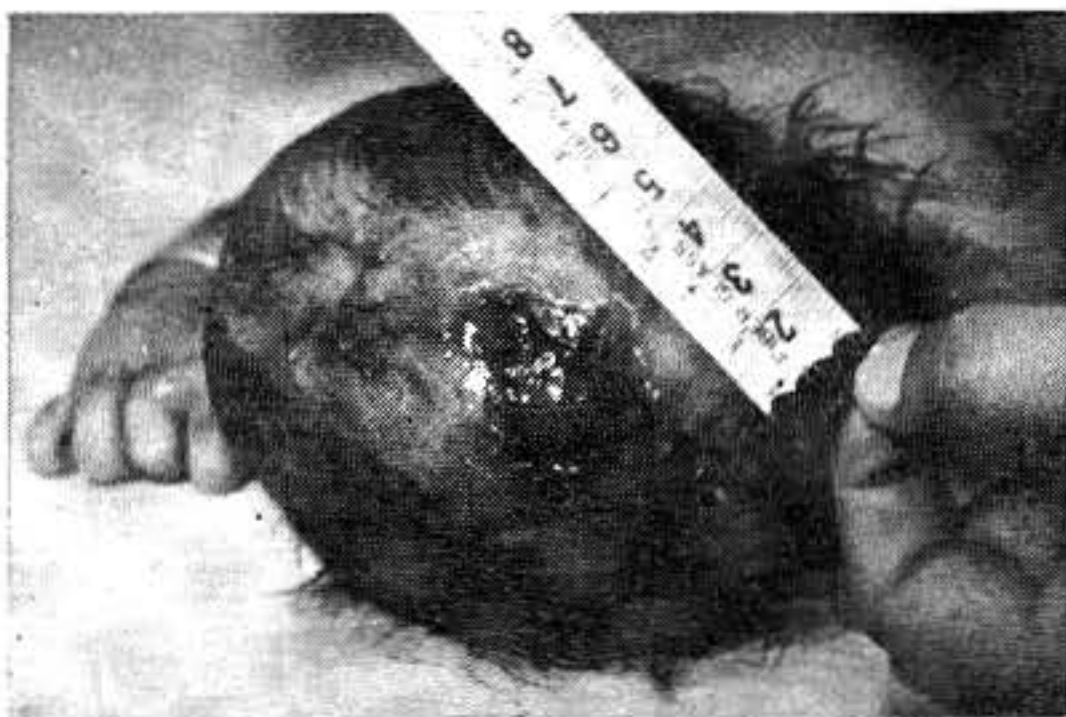

Figura 2

El 10 de Septiembre de 1984, con 24 horas de vida, se reporta el estudio radiológico de cráneo (Figura No. 3) en donde se informa: "Falta de mineralización del hueso a nivel sagital craneano". Al examen físico, el área sagital se encuentra "necrótica con un fondo serohemático"; no se encuentran signos de infección sistémica y permanece estable. Se decide referir al retén patológico del Hospital Miguel Pérez Carreño para evaluación por Dermatología infantil y Cirugía Plástica con impresión diagnóstica de Aplasia Cutis Congénita.

El 11 de Septiembre, ingresa al servicio antes mencionado, con la Historia No. 244989 en donde además de medidas generales, se cumple Cefalotina 100 mg/k/día, más Gentamicina 5 mg/k/día y aseo local con jabón Betadine. Es evaluado por los servicios de Dermatología y Cirugía Plástica que anotan "de acuerdo con diagnóstico de Aplasia Cutis, se aprecia costa negruzca a nivel del Vértex línea media 5 x 3 cm de forma estrellada. Se decide observación.

Evoluciona satisfactoriamente hasta el 14 de Septiembre 1984, en horas nocturnas, cuando presenta discreto sangramiento por área sagital.

En la madrugada, presenta súbitamente grave hemorragia a partir del Seno sagital, incontrolable, signos de Shock Hipovolémico y fallece. Los padres no aceptan estudio Anatómo-Patológico.

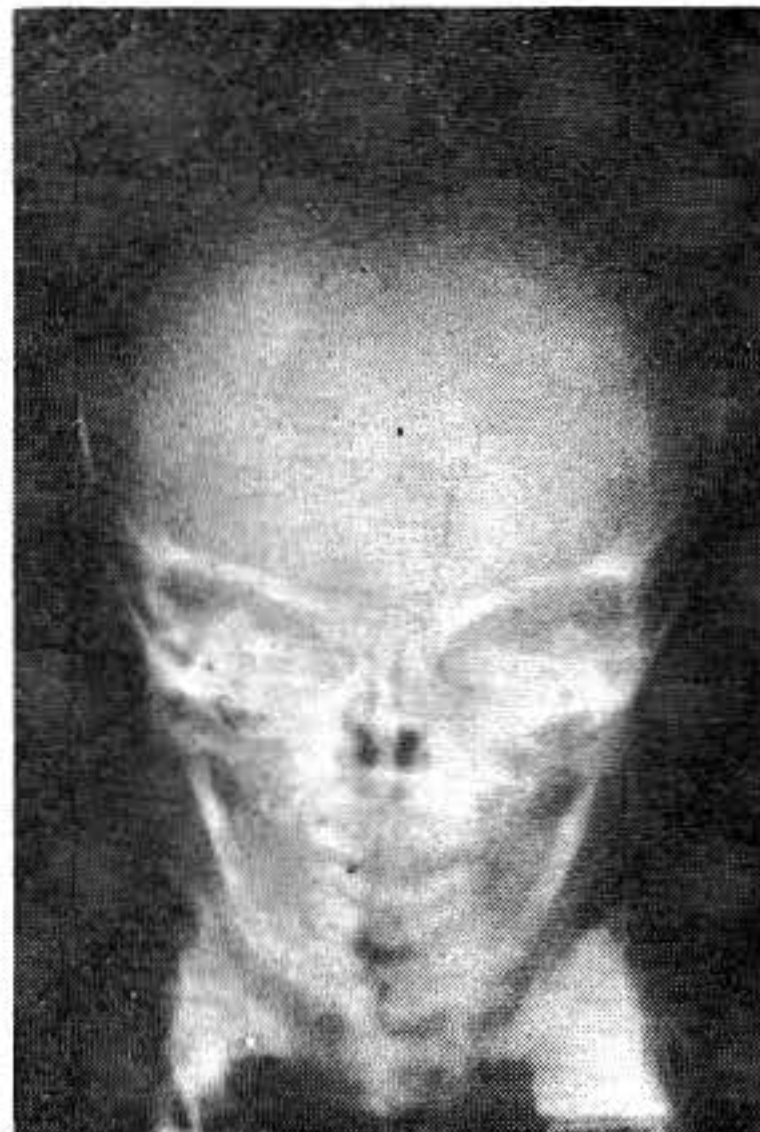


Figura 3

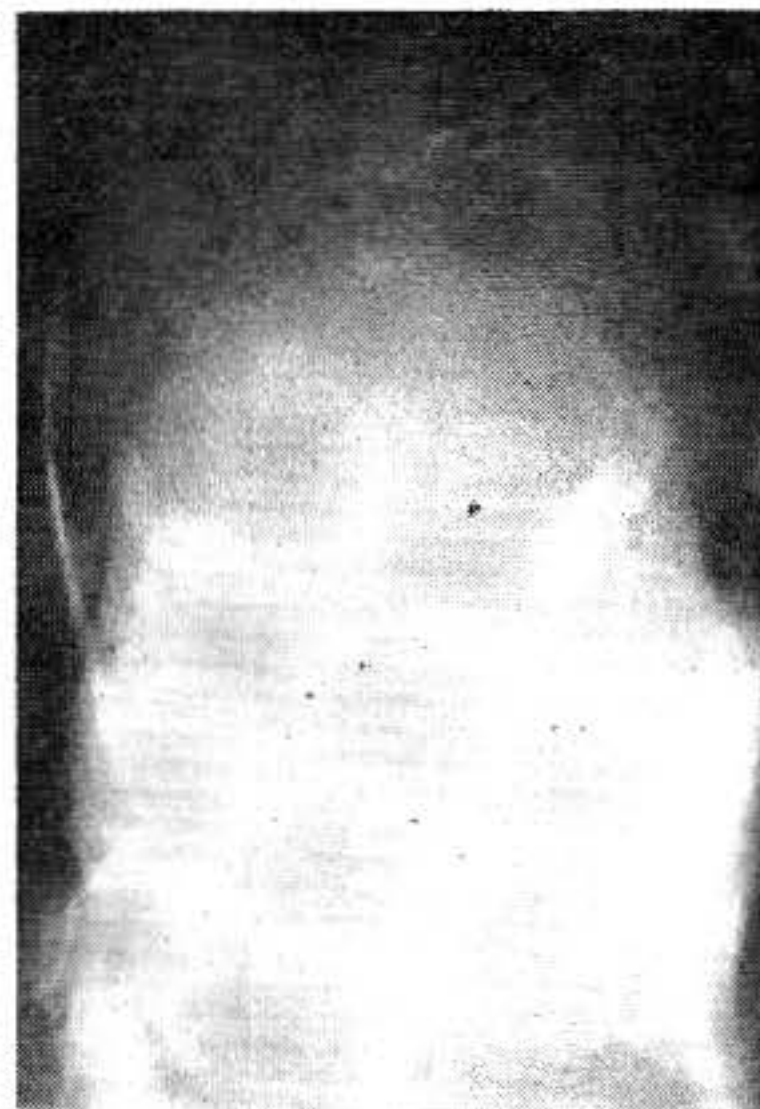

Figura 4

BIBLIOGRAFIA

- 1 CAMPBELL - Case of congenital ulcer on the cranium of a fetus *Edinburgh J. Med. S C I* 5:82, 1826.
- 2 DEEKEN, J H ; CAPLAN, R M - Aplasia cutis congénita *Arch. Dermatol* 102:386" 1970
- 3 DEL REGUERO, A ; GONZALEZ, L A ; GRATEROL, M ; ALFARO, J - Aplasia cutis: Conceptos actuales e indicaciones quirúrgicas Servicio de cirugía plástica Hospital "Miguel Pérez Carreño", Caracas.
- 4 DEMMEL, U - Clinical aspects of congenital skin defects *J. Pediatr* , 121:21, 1975.
- 5 FISCHER M , SCHNEIDER - Aplasia cutis congenita in three successive generations *Arch. Dermatol* 108:252, 1973
- 6 INGALLS, N W - Congenital defects of scalp: Studies in the pathology of development, *Am J Obstet Gynecol* 25:861, 1933.
- 7 LYNCH, P J ; KAHN, E A - Congenital defects of the scalp A surgical approach to aplasia cutis congenita, *J. Neuro-surg* 33:198, 1970.
- 8 MANNINO, F L ; JONES, K L ; BENIRSCHKE, K - Congenital skin defects and fetus papyraceus *J. Pediatr* 91:559, 1977
- 9 SCHNEIDER BRIAN, M M D ; ROBERT A BERG, M D. ALLEN M KAPLAN, M D - Aplasia de cutis congénita complicada con hemorragia del seno sagital Departments of pediatre and pediátric neurology good Samaritan Hospital, Pediatrics. Diciembre Vol. No. 6, 1980.
- 10 TREVIZO, Lourdes; RAMON, RUIZ; LOURDES TAMAYO - Aplasia cutis congénita; *Bol. Med. Hosp. Infant. de México* Vol. XXXV No. 2, Marzo-Abril, 1978.
- 11 WALZ, W - Zur kenntnis und atiologic der kongenitalem haut defekte am scheidel neugeborener Mschr *Geburtsh Gynaek* 65:167, 1924.

AGRADECIMIENTO:

Personal Médico, Paramédico y de Archivo del Hospital IVSS
"Luis Salazar Domínguez", Guarenas