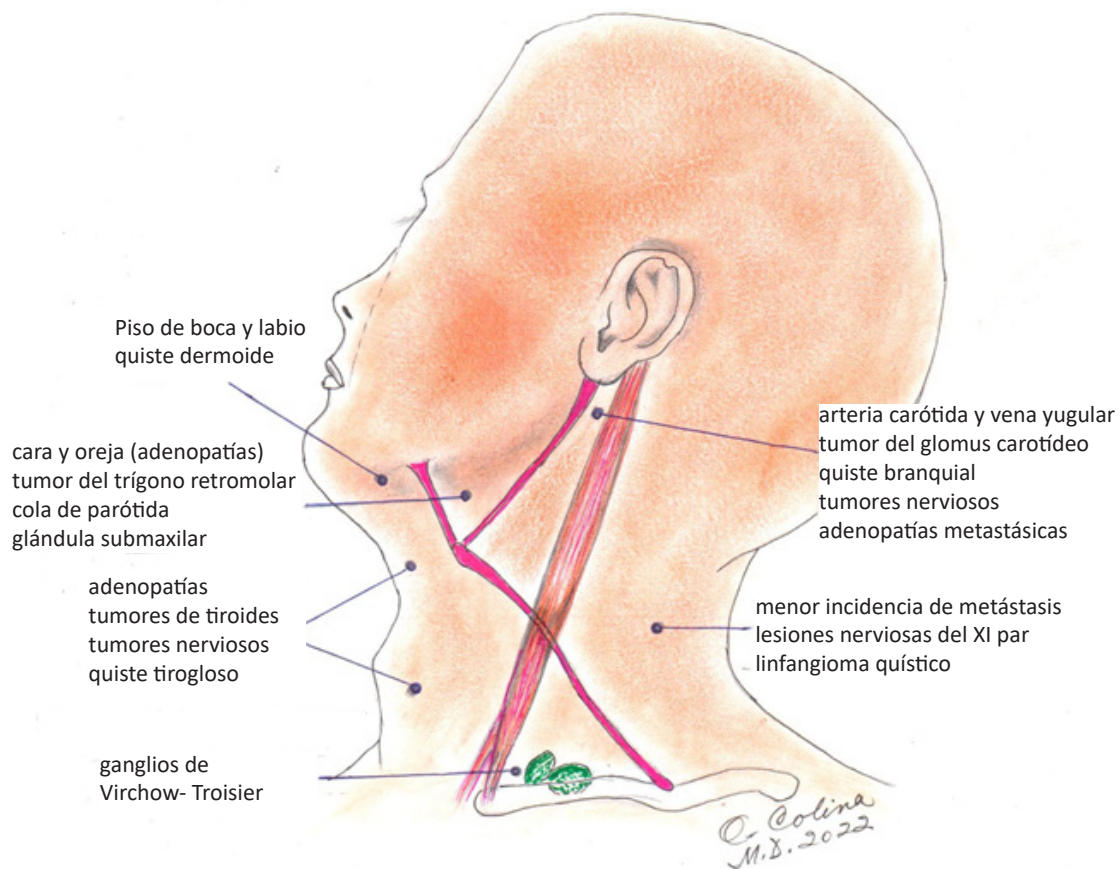




ILUSTRACIÓN MÉDICA MASAS PATOLÓGICAS DE LA REGIÓN CERVICAL

Dr. Oscar Colina¹.

¹Profesor de Cirugía de la Universidad Central de Venezuela.
Director del Post-grado de Cirugía General de la Cruz Roja Venezolana.
Email: boleroscar@yahoo.com



En esta oportunidad les presento algunas de las masas tumorales más frecuentes en la Región Cervical, con la intención de recordarles que las mismas pueden ser detectadas por el propio paciente o por un médico de cualquier especialidad cuando realiza el examen físico de rutina.

Desde hace varios años fueron establecidos los niveles ganglionares del cuello por consenso de la *American*

Academy Of Otorrinolaryngology y la *American Society for Head & Neck Surgery*, indicando que dichos niveles son estaciones de drenaje linfático de los diferentes órganos y regiones afectadas por lesiones malignas, procesos inflamatorios y lesiones congénitas.

Este concepto constituye una valiosa ayuda para el médico, quien después de una anamnesis exhaustiva y un examen físico minucioso, puede llegar a obtener una



Masas patológicas de la región cervical

impresión diagnóstica certera hasta en el 80% de los casos. El 20% restante se diagnostica con los exámenes complementarios. (Charcot 1863).

De esta manera concluimos e insistimos que la semiología y clínica práctica siguen teniendo plena vigencia en nuestros días logrando diagnósticos y tratamientos más precoces para nuestros pacientes, y grandes satisfacciones a los médicos que lo practiquen a diario.

REFERENCIAS

1. Bayley Hamilton. Physical signs in Clinical Surgery. Thirteenth edition. Pags 217-231.
2. Wise & Baker Surgery of Head and Neck second edition. Pag 17-34.
3. Charcot.
4. Camacho Aguilera J.F. Charcot y su legado a la medicina. Gaceta Medica de México 2012;148-321-6.