

ILUSTRACION MÉDICA POLIPOSIS ADENOMATOSA FAMILIAR

Dr. Oscar Colina¹.

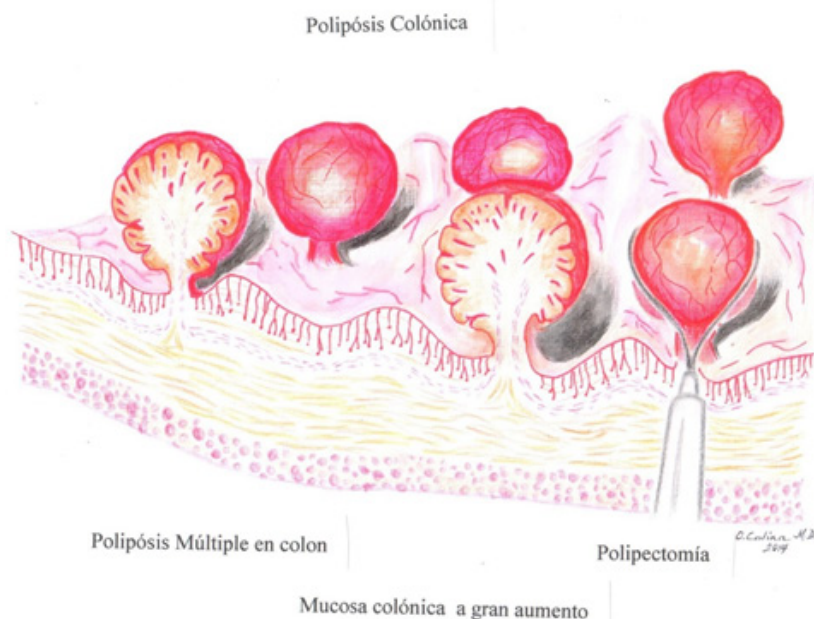
¹Profesor de Cirugía de la Universidad Central de Venezuela.
Director del Post-grado de Cirugía General de la Cruz Roja Venezolana.
Email: boleroscar@yahoo.com

Esta sección ilustrativa de dibujo médico ha sido concebida para recordar algunos conceptos quirúrgicos útiles a todas las especialidades y también para los estudiantes de pre y post-grado

BREVE RESUMEN CLINICO DE POLIPOSIS ADENOMATOSA FAMILIAR

Poliposis Adenomatosa familiar es una enfermedad que se caracteriza por la aparición de gran número de polipos de tipo adenomatoso, benigno en colon

y recto en edades comprendidas entre los 20 a los 30 años (1). Son lesiones catalogadas como “pre malignas” pues tienen gran tendencia a transformarse en cancer de colon después de los 30 años. Aunque su incidencia es baja (1% del Cancer Colo Rectal) se recomienda su extirpación temprana a título profiláctico (2). Actualmente es un procedimiento endoscópico realizado por gastroenterologo o por coloproctologo, bajo sedación por el anestesioologo y en forma ambulatoria. En todo caso se impone el estudio Anatomico Patológico para su clasificación definitiva.





REFERENCIAS

1. Brunicardi, F. Principios de Cirugia. Schwartz. Novena edicion. p. 1308. Editorial Mc Graw-Hill
2. Kanth P. *et al.* Hereditary colorectal polyposis and cancer syndromes. American Journal of Gastroenterology 2017, 112: 1509