TUMOR HEPÁTICO HIPOGLICEMIANTE: REPORTE DE UN CASO.

Carlos Javier Albertini Gómez[1], Lorena Verónica Martínez Zamora[2], Bernardo José Lander González[3], Eleonora García Hernández[4], Carlos Pereira[5], María Urdaneta[6], Enrique Márquez[7].

[1]Residente del tercer año del Postgrado de Radiodiagnóstico de la Universidad Central de Venezuela, Hospital Universitario de Caracas. [2]Médico Radiólogo del Postgrado de Radiodiagnóstico de la Universidad Central de Venezuela, Hospital Universitario de Caracas. [3]Jefe del Postgrado de Radiodiagnóstico del Hospital Universitario de Caracas. Radiólogo Intervencionista y Adjunto del Servicio de Tomografía y Resonancia del Centro Médico de Caracas. [4]Médico Radiólogo y Adjunto del Servicio de Tomografía y Resonancia del Centro Médico de Caracas. [5]Cardiólogo Hemodinamista e Intervencionista del Centro Médico de Caracas. [6]Anatomopatólogo CMC. [7]Cirujano Oncólogo CMC.
Email: Albert1n1@outlook.com

RESUMEN:
El tumor fibroso solitario en el hígado fue reportado por primera vez en 1959 por Donald B. Nevius y Nathan B. Friedman, el cual se manifestó con hipoglucemia. La misma es producida por la secreción de un factor de crecimiento pseudo-insulínico tipo 2 (*Insulin-like Growth Factor 2*, IGF2). Este tumor fibroso es una entidad cuya mayor frecuencia de presentación se encuentra a nivel de la pleura. Es poco frecuente a nivel hepático y tiene una edad de presentación que varía de los 34 a los 82 años. Suele ser detectado de forma incidental o al producir cuadros de focalización neurológica. Desde el punto de vista imagenológico e intervencionista es mucho lo que se puede hacer en beneficio de este tipo de pacientes, partiendo de brindar la certeza diagnóstica por medio de la toma de biopsia con aguja cortante guiada por tomografía, hasta la quimioembolización transarterial supraselectiva que proporciona remisión de los síntomas y prepara el remanente funcional hepático para una posible exéresis ulterior. **RCM 2020. 59;149(1): 11-14.**

Palabras clave: Tumor fibroso solitario, factor de crecimiento pseudo-insulínico tipo 2, biopsia con aguja cortante, quimioembolización.

ABSTRACT:
The solitary fibrous tumor in the liver was reported for the first time in 1959 by Donald B. Nevius and Nathan B. Friedman, which it was manifested with hypoglycemia. It is produced by the secretion of a type 2 pseudo-insulin growth factor (Insulin-like Growth Factor 2, IGF2). This fibrous tumor is an entity with highest frequency of appearance it is found at the pleura level. It is infrequent at the hepatic level and it age of appearance changes from 34 to 82 years old. It is usually detected by incidental way or when producing neurological focused symptoms. From the imagenologic and interventional point of view, there is a lot to do as a benefit of these type of patients, starting from provide the certainly diagnostic through the guided tomography with cutting needle biopsy capture up to the supraselective transarterial chemoembolization that provides symptoms remission and prepares the hepatic functional remainder for a possible further excision. **RCM 2020. 59;149(1): 11-14.**

Key words: Solitary fibrous tumor, pseudo-insulin-like growth factor type 2, cutting needle biopsy, chemoembolization.

INTRODUCCIÓN

Desde el primer reporte de tumor fibroso solitario, la constante ha sido la hipoglucemia recurrente como hallazgo cardinal. En cuanto a la analítica sanguínea, la fosfatasa alcalina y la transpeptidasa glutámica gamma (γGT), pueden mostrar una elevación moderada. Los marcadores, como el antígeno carcinoembrionario (CEA), la α-feto-proteína y el CA19-9, No se encuentran alterados. Es una entidad rara (50 casos) que afecta tanto a mujeres como hombres en una relación 1:1.

Suelen ser masas de crecimiento lento que únicamente son diagnosticados incidentalmente cuando alcanzan un volumen considerable. De presentar clínica, va a depender del efecto de compresión de las estructuras adyacentes y de la hipoglicemia generalmente de presentación matutina que persiste en el tiempo. El estudio de imagen inicialmente suele ser el ultrasonido abdominal, en el cual se presenta como una masa heterogénea, con presencia de cápsula que puede tener áreas anecogénicas centrales alternas con señal *Doppler* escasa. En el siguiente artículo reportamos el caso de una paciente evaluada, y nos avocamos a escudriñar en la bibliografía disponible, así como en escoger las imágenes más demostrativas de la evolución e intervención multidisciplinaria para llevar a la completa remisión de la paciente.

OBJETIVO

Presentar un caso clínico de esta inusual entidad y realizar una revisión de la presentación clínica y del diagnóstico.

CASO CLÍNICO

Femenina de 74 años de edad, quien presenta inicio de enfermedad actual de 15 días de evolución, caracterizada por desorientación y disminución del nivel de conciencia en horas matutinas de forma transitoria, posteriormente, ante la persistencia de los síntomas es trasladada al área de emergencia el día 01/11/2018 en dónde previa valoración y asistencia, se decide su ingreso.

Al examen físico se aprecia en regulares condiciones generales, afebril, normocrómica. Tórax: ruidos cardíacos arrítmicos, sin soplos. Ruidos respiratorios presentes en ambos hemitórax, sin agregados. Abdomen: hepatomegalia no dolorosa de 4 a 6 cm por debajo del reborde costal. Sin edema. Neurológico: tras comprobar glicemia capilar de 16 mg/dl y recibir solución dextrosada I.V. con recuperación ad integrum del nivel de conciencia en ausencia de focalizaciones.

MATERIALES Y MÉTODOS

En noviembre del 2018 se obtuvieron los datos clínicos de la paciente, antecedentes y enfermedad actual a través de la anamnesis y el examen físico. Los estudios complementarios fueron basados en Tomografía Computarizada con contraste endovenoso multifásico, llevada a cabo en equipo General Electric modelo Bivo CT385 de 16 cortes, así como de Ultrasonido y Arco en "C" para procedimientos de intervencionismo vascular.

RESULTADOS

Los hallazgos imagenológicos arrojaron la presencia de una masa voluminosa que ocupa la totalidad del lóbulo hepático derecho, de morfología redondeada, con bordes definidos y presencia de cápsula (Figura 1). En el estudio dinámico pudimos objetivar que dicha masa presenta áreas hipodensas de necrosis las cuales se hacen más evidentes tras la administración de contraste en fase arterial (Figura 2). La paciente es llevada a mesa operatoria habiendo realizando exéresis total de la masa (Figura 6) la cual se lleva a anatomía patológica, cuyos hallazgos tanto morfológicos como inmunohistoquimicos (Figura 7), fueron compatibles con un tipo de tumor mesenquimal fibroso solitario con áreas hialinizadas.

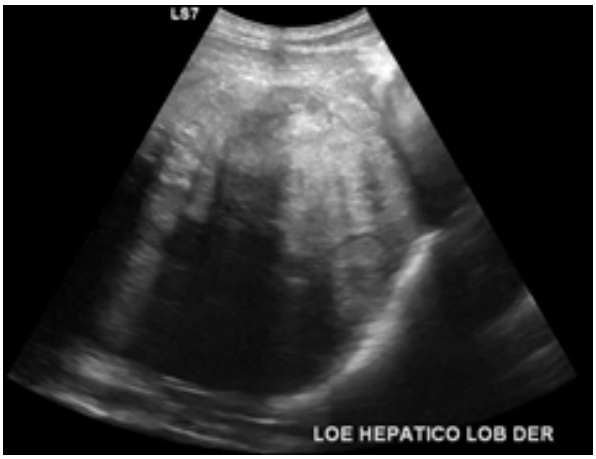

Figura 1.

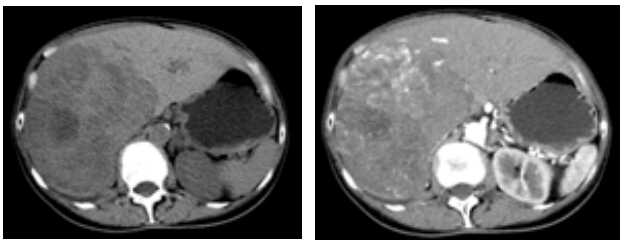

Figura 2.

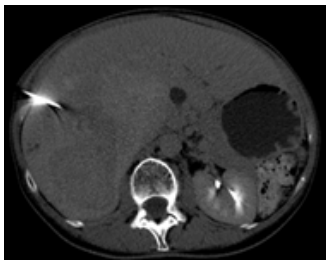

Figura 3.

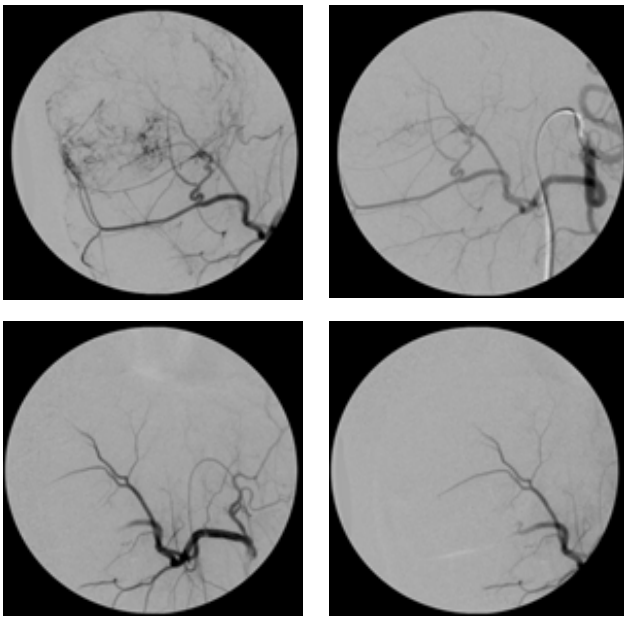

Figura 4.

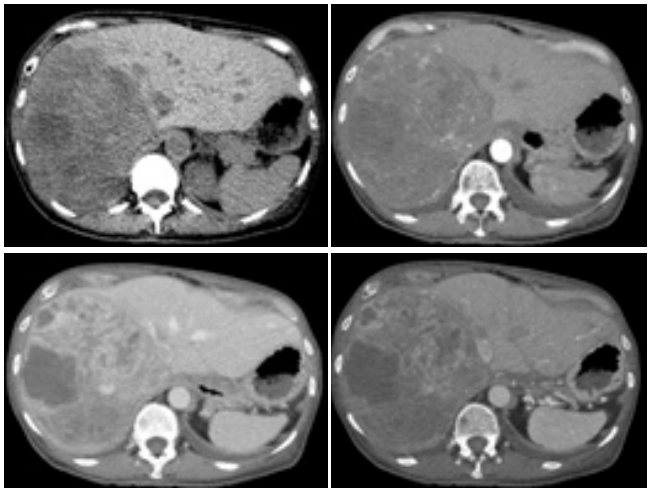

Figura 5.

Figura 6.

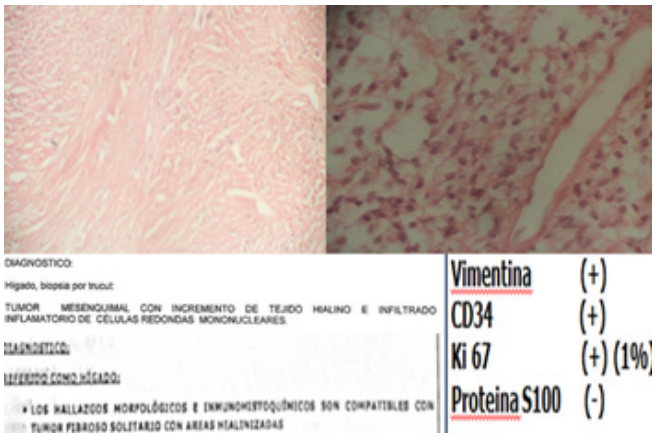

Figura 7.

DISCUSIÓN

El tumor fibroso solitario en el hígado fue reportado por primera vez en 1959 por Donald B. Nevius y Nathan B. Friedman, el cual se manifestó con hipoglucemia recurrente autolimitada. Esta hipoglicemia es producida por la secreción del factor de crecimiento pseudo-insulínico tipo 2 (Insulin-like Growth Factor 2, IGF2)

En la hematología completa o la proteína C reactiva, no suelen haber alteraciones. La fosfatasa alcalina y la transpeptidasa glutámica gamma (γGT), pueden mostrar una elevación moderada. Los marcadores, como el antígeno carcinoembrionario (CEA), la α-feto-proteína y el CA19-9, NO se encuentran alterados.

Es una entidad rara (50 casos reportados) que afecta tanto a mujeres como hombres en una relación 1:1.

Está descrita como una neoplasia de células fusiformes con diversas localizaciones, más frecuentemente en la pleura. El beneficio principal de la quimioembolización transarterial radica en que brinda una mejoría precoz de los síntomas en espera del tratamiento quirúrgico definitivo.

El tumor fibroso solitario del hígado presenta un "comportamiento benigno, asintomático y con potencial maligno". La cirugía está indicada en los tumores benignos, como el adenoma hepático, el hemangioma y la hiperplasia nodular focal, por la imposibilidad de descartar la presencia de un tumor maligno o debido a que los síntomas relacionados, afectan la calidad de vida o la ponen en peligro.

En la tomografía computarizada con contraste intravenoso, se suele demostrar una gran masa hepática hipodensa, heterogénea, muy irrigada y bien delimitada por una cápsula.

CONCLUSIONES

Al ser una neoplasia de células mesenquimales de ubicación inusual, es necesario informar este caso para ayudar a dilucidar su comportamiento, que actualmente no se conoce del todo.

El estudio de tomografía es útil para la caracterización de lesiones hepáticas focales en diferentes fases de realce, proporcionando diagnóstico y también una guía para la biopsia percutánea con sistema coaxial y aguja cortante.

La cirugía está indicada debido a la imposibilidad de descartar la presencia de malignidad y lograr la remisión de los síntomas que comprometen la vida del paciente.

REFERENCIAS

- Langman G. Solitary fibrous tumor: A pathological enigma and clinical dilemma. J Thorac Dis. 2011;3:86-7.
- Liu Q, Liu J, Chen W, Mao S, Guo Y. Primary solitary fibrous tumors of liver: A case report and literature review. Diagnostic Pathol. 2013;8:195.
- Soussan M, Felden A, Cyrta J, et al. Solitary fibrous tumor of the liver. Radiology 2013;269:304-8. DOI: 10.1148/radiol.13121315
- Brochard C, Michalak S, Aubé C, et al. A not so solitary fibrous tumor of the liver. Gastroentérol Clin Biol 2010; 34:716-20. DOI: 10.1016/j. gcb.2010.08.004
- https://www.researchgate.net/publication/298913800_Hipoglicemia_inducida_por_tumor_fibroso_solitario_pulmonar_Sindrome_de_Doege-Potter