

ILUSTRACION MEDICA ARTERIA CORONA MORTIS

Dr. Oscar Colina Cedeño

Profesor de Cirugía Universidad Central de Venezuela - Director del Post Grado de Cirugía General Cruz Roja Venezolana - Miembro Honorario Sociedad Venezolana de Cirugía - Miembro Sociedad Venezolana de Oncología - Miembro Sociedad de Obstetricia y Ginecología de Venezuela.

RESUMEN:

Se realiza un recuento anatómico de las arterias y venas que integran el circuito que da origen a estas arterias de gran importancia en la práctica quirúrgica del Cirujano general, traumatólogos, ginecólogos y otros especialistas que trabajan en la pelvis. Se hace hincapié en las precauciones a tomar para evitar la lesión de estas arterias por la gran dificultad para realizar su hemostasia y las graves consecuencias que ello puede ocasionar. **RCM 2018; 146(1): 13-15**

Palabras claves: pelvis, pubis, vasos ilíacos, vasos obturatrices.

ABSTRACT:

An Anatomical resume of the Corona Mortis Artery is made. A perfect knowledge of the pelvis arteries anatomy is required by specialists working in this area, like Surgeon General, trauma, gynecology, and urology surgeons, endovascular and catheterism procedures, may produce the accidental injury to these arteries, creating a profuse bleeding very hard to be controlled and it may cause the patient death. The name of Corona Mortis Artery, is due to the possibility of severe bleeding of a small artery that the Surgeon can not see and when is cut, both extremes are quickly retractable, and in most of injuries the bleeding is occult and retroperitoneal. **RCM 2018; 146(1): 13-15**

Key words: Pelvis, pubis, iliac vessel, obturator vessels.

INTRODUCCION:

La Corona Mortis representa la conexión vascular entre las arterias ilíacas externa e interna la cual se forma por una anastomosis entre la arteria obturatriz (rama de la ilíaca interna) y la arteria epigástrica inferior (rama de la ilíaca externa). Su presencia es inconstante, pero puede variar entre el 50 y el 84% de los pacientes según los diferentes trabajos que hemos revisado (1) (5)

La importancia de esta pequeña arteria se debe a que su lesión puede pasar desapercibida en casos de Cirugía laparoscópica de hernia inguinales y femorales, provocando hemorragias que pueden llegar a ser fatales.

En caso de trauma, fracturas del acetábulo o de la pelvis, la hemostasia puede ser muy difícil porque los cabos lesionados se retraen rápidamente. En caso de embolizaciones o infusiones intra-arteriales también existe alto riesgo de lesión. Por esta razón se recomienda un detallado conocimiento de la anatomía, morfología y posibilidades topográficas de la corona mortis y la evaluación individual de esta riesgosa estructura.

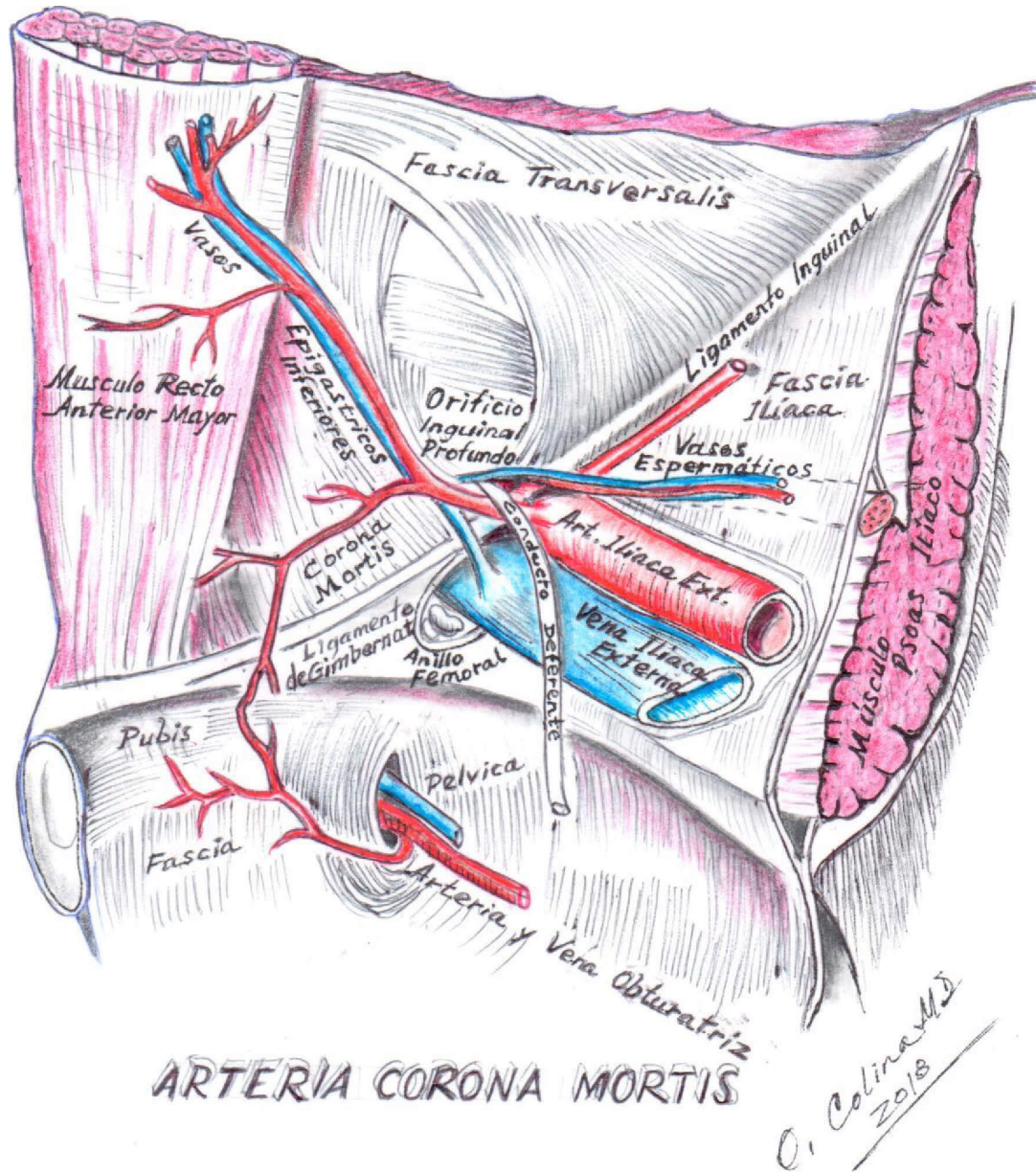
Consideraciones Anatómicas

La Corona Mortis se define como la conexión vascular entre las arterias ilíacas externa e interna por una anastomosis entre la arteria obturatriz (rama de la ilíaca interna y de la arteria epigástrica inferior (rama de la ilíaca externa).

El nombre de "Corona Mortis" debe a que su lesión puede producir una hemorragia capaz de causar la muerte del paciente, por la dificultad de realizar su hemostasia en unos casos y que puede desapercibida en otros, como en la Cirugía Laparoscópica de las hernias inguinales (1).

A pesar de que la CORONA MORTIS es generalmente considerada como arterial, ella puede ser venosa o ambas. El diámetro de estos vasos, varía entre 2 y 4 mm pero su flujo sanguíneo es alto por ser ramas de arterias de gran calibre como son las ilíacas y allí radica el alto riesgo de hipovolemia severa en caso de herida de la corona mortis (1) (2) (3) (4).

Aunque la arteria Corona Mortis era conocida y



ARTERIA CORONA MORTIS

aparece muy bien descrita por los anatomistas como Henry Gray en el año 1.858 (5) y posteriormente por Testut., en los últimos años ha destacado su importancia con el advenimiento de la cirugía laparoscópica para la Cura Operatoria de las hernias inguinales y crurales. En Perú fallecieron varios pacientes sin explicación en el post-operatorio de Cirugía Laparoscópica de hernia inguinal, y cuya causa fue hemorragia interna. Dos anatomistas peruanos (Dr. German Cabrera y cols) se dedicaron a realizar las autopsias encontrando que la causa de la muerte era la Lesión de la CORONA MORTIS por la disección

instrumental o con las grapas ENDOTAC al fijar la malla que se usa para ocluir los orificios anatómicos por donde salen las hernias (4).

Importancia Clínica

La arteria corona mortis cruza la arcada crural (o ligamento ílio pubiano) muy cerca del ligamento de Gimbernat (ligamento lacunar). Este ligamento lacunar es el único punto del canal femoral que puede ser seccionado durante la cirugía para liberar una hernia femoral. Debe tenerse mucho cuidado cuando se realice esta sección



porque, 25% o más de los pacientes tienen una arteria obturatriz aberrante (corona mortis) la cual puede causar una hemorragia importante y la muerte del paciente, debido a que el sangrado es retroperitoneal y por eso pasa desapercibido. Solo la hipotensión arterial, la palidez y otros signos de shock hipovolémico son el aviso de una complicación grave en el post-operatorio inmediato.

REFERENCIAS BIBLIOGRÁFICAS

1. Anatomical considerations on the corona mortis Mugurel Constantin Rusu· Romica Cergan Andrei Gheorghe Mrius Motoe Roxana Folescu- Elena Pop. Surg Radial Anat (2010) 32: 17-24
2. Corona mortis: an anatomical study with clinical implications in approaches to the pelvis and acetabulum. Darrnanis S1, Lewis A, Mansoor A, Bircher M. ehn Anat 2007 May: 20(4):433-9
3. Corona mortis y sus implicaciones en la cirugía de la pared abdominal Iaccarino, A.B. ~ López Miná, M.I. ~ Martínez Hinojosa, PA.; Muerza, C.D.; Corá, C.H; Meijomil, M. Revista Argentina Anatomía Online 2016; 7 (4): 170 - 175
4. Aporte de la Anatomía para la cirugía de la hernioplastia por laparoscopia en hernias inguino-femorales. Anatomía "Interior-Exterior" Germán Cabrera Anales de la Facultad de Medicina An. Fac. Med. v.65 n.2 Lirnajun.2004
5. Anatomy of the Human Body. Henry Gray y Henry Vandyke Carter Bartleby (<http://www.bartleby.com/1/07/>)