



## DISCOGRAFÍA LUMBAR

Dr. Bernardo Lander\*

Dra. Ma Inés Millán\*

Dr. George Behrens\*\*

Dr. Rafael Lara García\*\*\*\*

Dra. Vanesa Moreno\*\*\*

### Resumen

La discografía lumbar provocativa es la única herramienta diagnóstica que provee de información tanto anatómica como funcional de las lesiones discales. La discografía es una prueba complementaria en pacientes en el que los síntomas no pueden ser explicados por los hallazgos imagenológicos no invasivos como la resonancia magnética o tomografía computarizada. Si el paciente es bien seleccionado, y el procedimiento se realiza con precisión y cuidadosamente interpretado, la discografía es una herramienta extremadamente útil para realizar la decisión quirúrgica en pacientes que no han respondido a un manejo conservador.

**Palabras clave:** Diagnóstico. Lesión discal. Discografía.

### Abstract

Lumbar provocative discography is the only diagnostic tool that gives both anatomic and functional information of disc lesions. Is a complementary proof in patients where symptoms can not be explained by non invasive imagenological finds such magnetic resonance or tomography computerized. On

selected patients, and well and careful performed procedure, it helps on surgical decision in patients non responding to an orthopaedic non surgical treatment.

**Key words:** Diagnosis. Disc lesion. Discography.

### Introducción

La discografía lumbar es un procedimiento que consiste en la inyección de contraste dentro del núcleo pulposo del disco intervertebral. Este procedimiento diagnóstico brinda información tanto anatómica como funcional. El aspecto anatómico se basa en la morfología y distribución del material de contraste en el interior del núcleo, y se obtiene en las radiografías anteroposterior, lateral y en cortes axiales de TC. El aspecto funcional de la discografía es la provocación de dolor y la valoración del mismo como responsable de los síntomas, por parte del paciente. Este procedimiento no debe ser usado como estudio de pesquisa en pacientes con dolor lumbar.

Desde que la resonancia magnética (RM) ha tomado el lugar como estudio de elección en pacientes con sospecha de lesiones discales, es bien sabido, que muchos discos anormales en RM son asintomáticos<sup>(1-6)</sup>, y que discos de apariencia normal en imágenes de RM han demostrado ser positivos y causantes del dolor durante la discografía<sup>(7)</sup>. Debido a esta discordancia que se presenta entre la fisiopatología del dolor discogénico y la variabilidad individual al dolor<sup>(8)</sup>, muchos artículos sostienen que la discografía es una prueba diagnóstica altamente valorable en este tipo de situaciones<sup>(1,9-13)</sup>. En nuestra experiencia, la discografía lumbar es una herramienta extremadamente útil si se realiza meticulosamente e interpretada con precisión en un grupo estrictamente seleccionado de pacientes.

### Indicaciones

En general, la discografía se realiza en el caso de pacientes que han tenido una respuesta deficiente al manejo conservador de su severo dolor de columna lumbar y que los estudios no invasivos, como la RM, proveen una información diagnóstica insuficiente. Si la cirugía del disco está contemplada, la discografía

\* Radiólogo Intervencionista. Unidad de Exploraciones Cardiovasculares y Radiología Intervencionista. Centro Médico de Caracas.

\*\* Médico interno. Unidad de Exploraciones Cardiovasculares y Radiología Intervencionista. Centro Médico de Caracas.

\*\*\* Radiólogo. Hospital Universitario de Caracas.

\*\*\*\* Cirujano de Columna. Centro Médico de Caracas.

ayuda a identificar el nivel quirúrgico apropiado.

Las indicaciones actuales son:<sup>(14,15)</sup>

1. Síntomas severos persistentes e imágenes de RM o CT inconsistentes.
2. Imágenes de RM o CT que demuestran enfermedad discal en múltiples niveles. La discografía provocativa (aspecto funcional) es requerida para determinar el nivel sintomático.
3. Selección del nivel, antes de la fijación quirúrgica de la columna lumbar, para determinar si el disco en el segmento de fusión propuesto es sintomático, y que tanto los discos adyacentes por encima o por debajo son normales.
4. Selección de los candidatos a cirugía mínimamente invasiva para confirmar si la herniación del disco está contenida.
5. Establecer la orientación diagnóstica de los pacientes posoperados con síndrome de espalda fallida, en donde la RM no es diagnóstica.

### Contraindicaciones

La discografía está contraindicada en los pacientes que tienen evidencia de discitis y/o osteomielitis vertebral, trastornos hemorrágicos y alergia al material de contraste.

### Técnica

Antes de realizar el procedimiento, el paciente debe ser entrevistado sobre el tipo, localización, y naturaleza del dolor, realizando una buena historia antes del procedimiento. Los antecedentes médicos e imagenológicos deben ser revisados. En todos los casos, un informe consentido debe ser obtenido antes de realizar el procedimiento. El paciente debe estar en ayunas de seis a ocho horas. La administración de antibióticoterapia profiláctica es recomendada.

Se posiciona el paciente en la mesa del fluoroscopio en decúbito lateral izquierdo o derecho. La fluoroscopia biplano es preferida, pero si no es disponible, la fluoroscopia de brazo en C de alta

calidad es perfectamente aceptable. La estricta asepsia es mandatoria, y el radiólogo debe estar completamente entrenado para realizar este tipo de procedimiento. El espacio discal lumbar a punzar es identificado cuidadosamente por fluoroscopia, y correlacionado con las radiografías y la RM. El punto de punción (piel) es aproximadamente 8-10 cm de la línea media. Para los niveles L4-L5 y L5-S1 debe considerarse la posición anatómica de la cresta ilíaca, para una buena orientación de la aguja.

Luego del aseo de la zona y cubierta por campos estériles, la anestesia local es administrada, la aguja (21G x 12,5 cm) es insertada en sentido oblicuo en aproximadamente 45-60 grados a el plano sagital (abordaje de DeSeze). Para el disco L5-S1 se han propuesto dos abordajes, el primero translumbar de Lindblom, donde se dirige la aguja en sentido PA en línea media atravesando el canal, y el abordaje de DeSeze con una mayor inclinación caudal de la aguja (40 grados). La punta de la aguja es colocada en la esquina postero-lateral derecha o izquierda del annulus fibrosus del disco (según la posición del paciente). El estilete de la aguja es removido y una aguja (26G x 16 cm) es insertada dentro de la aguja 21G. Bajo guía fluoroscópica y en las dos direcciones ortogonales, la punta de la aguja interna es insertada en el centro del núcleo pulposo. Para el disco L5-S1, puede ser necesario doblar la punta de la aguja interna antes de la inserción o usar un equipo de aguja curva, en el caso de utilizar el abordaje de DeSeze.

Cuando la posición de la aguja interna es satisfactoria, el estilete es removido y es conectada una inyectora de 1 cm<sup>3</sup> con marcas de 0,1 mL. El contraste no iónico de 300 mg I/mL es el más recomendable. La prueba de inyección de 0,1 mL de contraste es realizada para confirmar la posición de la aguja. El contraste inyectado debe tener una forma redondeada o curvilínea alrededor de la punta de la aguja o cercano a el centro del espacio discal. Figura 1a y 1b. En los discos normales, debe existir una resistencia moderada a la inyección del contraste, en comparación con los discos degenerados que la resistencia es muy baja o sin resistencia. Si se evidencia una resistencia muy marcada a la inyección del contraste, la punta de la aguja debe ser visualizada en las dos proyecciones ortogonales para estar seguro que no se encuentra en el annulus fibrosus. Si la posición de la punta de la aguja es sub-óptima, se debe reposicionar y confirmar posteriormente.

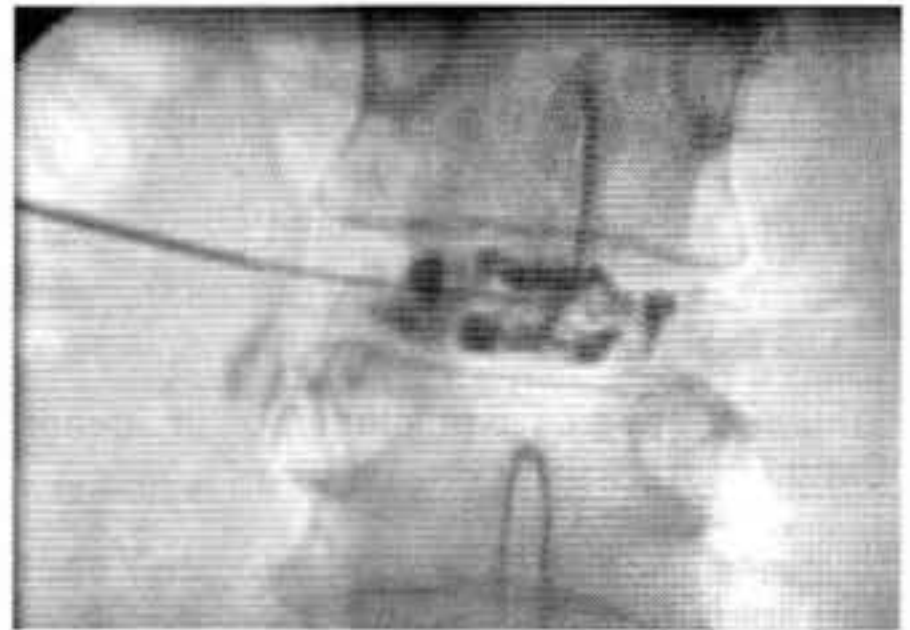
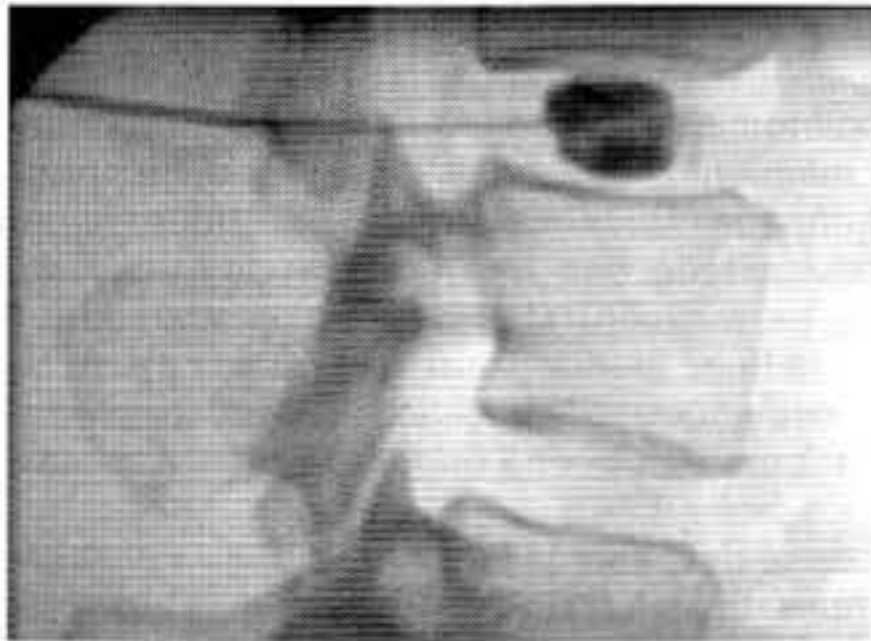

Fig. 1a y 1b. Discografía de L3-L4 durante la inyección del medio de contraste (abordaje DeSeze). Disco de aspecto normal. DALLAS 0 en proyección lateral y posteroanterior.

### Interpretación de la discografía

La cantidad del contraste inyectado dentro del núcleo pulposo y la resistencia durante la inyección debe ser registrada. Los dos aspectos más importantes a considerar en la interpretación de la discografía son la morfología del disco y la provocación del dolor.

### Morfología del disco

La morfología del disco <sup>(14)</sup> es usualmente determinada en radiografías en posición AP y lateral, luego de la inyección de contraste. Se puede suplementar por evaluaciones por TC (discografía por TC). El disco normal tiene una altura similar a las adyacentes en las radiografías AP y lateral. El contraste inyectado se mantiene en el núcleo

pulposo, puede ser unilocular o bilocular en semicírculo.

El disco degenerado pierde cierto contenido de agua y por lo tanto de altura. La discografía demuestra múltiples fisuras complejas, irregulares, con o sin salida del material de contraste. El disco sobresalido está generalmente asociado con degeneración, y está caracterizado por protrusiones anulares circunferenciales, simétricas y difusas. La discografía puede demostrar fisuras anulares con un annulus periférico intacto.

El disco protruido se refiere a protrusión focalizada del material del disco, generalmente asimétrico, con el ligamento longitudinal posterior indemne. Figura 2a y 2b. En la discografía, esto generalmente se asocia con una fisura anular. Dependiendo del grado

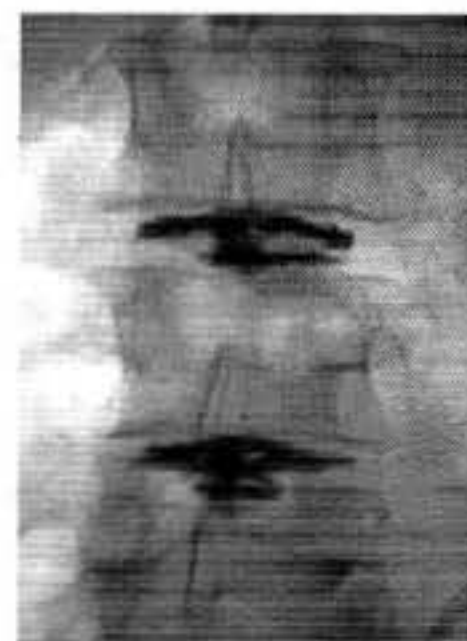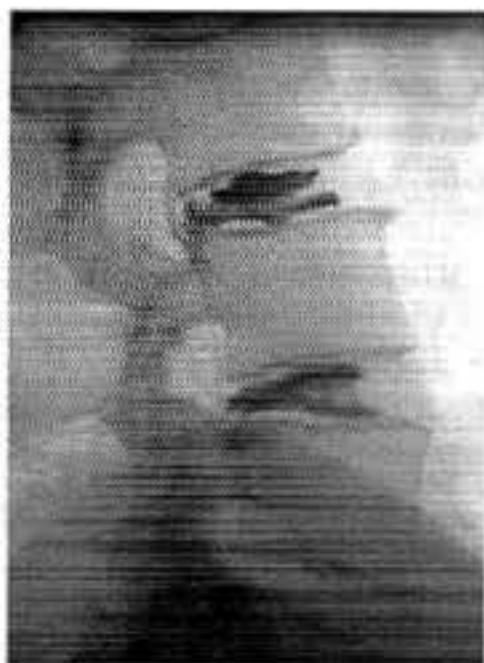


Fig. 2a y 2b. Discografía de L3-L4 y L4-L5 donde se demuestra ruptura de ambos discos con paso del medio de contraste hacia el conducto raquídeo limitado por el ligamento longitudinal posterior en proyección posteroanterior y lateral. DALLAS 4. El disco L4-L5 reprodujo el dolor clínico del paciente.

de la fisura anular (por la descripción de discograma DALLAS modificada) puede o no estar asociado a la salida de contraste. El disco extruido es una protrusión discal grande que atraviesa el ligamento longitudinal posterior. El material nuclear migra hacia arriba o hacia abajo, dando la apariencia de llama de vela. La discografía demuestra una fisura anular con extravasación del contraste hacia el espacio epidural.

### Descripción del discograma de DALLAS

El obtener una TC seguido de la discografía provee un excelente detalle anatómico en el plano axial de los discos intervertebrales. Basados en la apariencia en la TC, la descripción del discograma de Dallas (DDD) modificado lo clasifica en grados 0 a 5 <sup>(10,2-3)</sup>.

- Grado 0: Contraste contenido, con núcleo pulposo normal.
- Grado 1: Patrón en bola de algodón. Sin extensión más allá de la mitad central del disco.
- Grado 2: Patrón lobulado. Sin extensión más allá de la mitad central del disco.
- Grado 3: Fisuras extendidas al interior del anulum fibroso. No hay protrusión del disco.
- Grado 4: Degeneración + extensión por fuera del anulum, puede incluir protrusión del disco.

Grado 5: Degeneración con extensión por fuera del *annulum fibrosum*. Protrusión definida y posible extrusión de un fragmento.

Modificaciones posteriores: adición del GRADO 6: Secuestro del disco; y GRADO 8 ruptura anular en degeneración difusa <sup>(16)</sup>. Nosotros hemos encontrado que cuando se usa un tomógrafo en espiral o multislice para efectuar el discograma por TC, las imágenes reconstruidas sagitales y coronales proveen de una información morfológica mucho más útil.

### Provocación del dolor

La producción del dolor en discos normales es rara pero ciertos pacientes ocasionalmente reportan sentir ciertas molestias y presión localizada. Cuando sea factible, la inyección de un disco normal podría realizarse como mecanismo de control. La provocación del dolor de los discos degenerados es variable y es probable que discos anormales no sean dolorosos <sup>(17)</sup>. La provocación del dolor usualmente ocurre en rupturas anulares posteriores Grado 3 o mayores, y es menos común en lesiones Grado 1 o 2 <sup>(18)</sup>. La disrupción anular Grado 3 con protrusión focal discal, más allá de la línea del cuerpo vertebral, demuestra significativamente una mayor frecuencia de reproducción de los síntomas cuando se compara con aquellos sin protrusión focal del disco <sup>(19)</sup>. Figura 3a. y 3b.

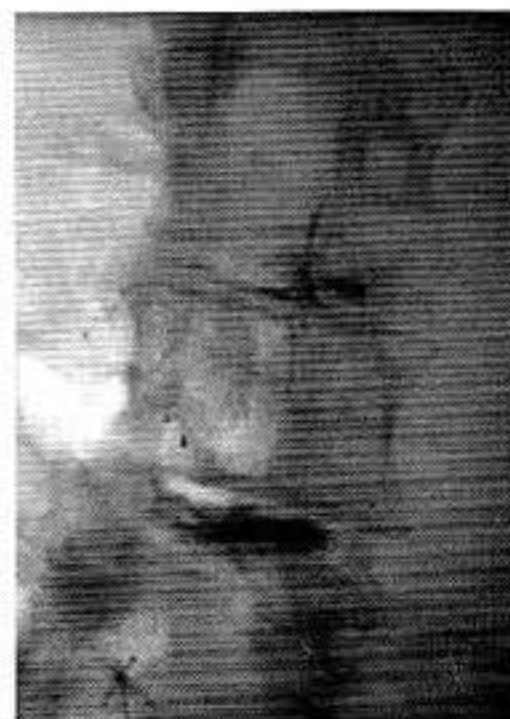
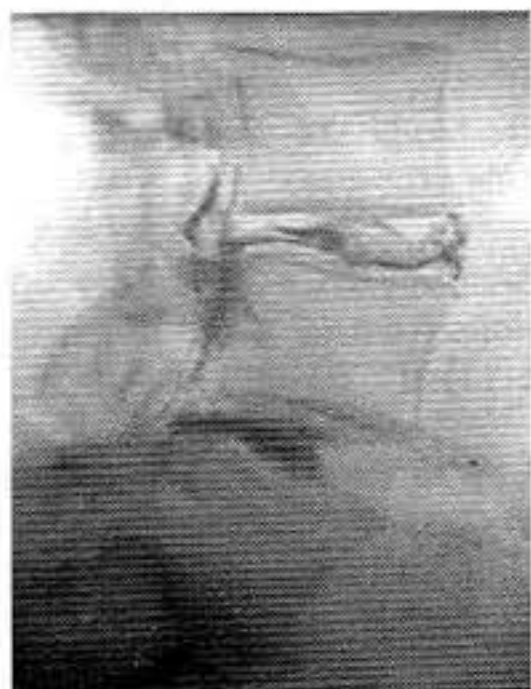
Fig. 3a y 3b. Discografía de L3-L4 y L4-L5 en proyección lateral y posteroanterior, donde se demuestra a nivel de L3-L4 ruptura del disco con paso del medio de contraste hacia el conducto raquídeo limitado por el ligamento longitudinal posterior. DALLAS 5. A nivel L4-L5 se demuestra ruptura del disco DALLAS 4. El disco L3-L4 reprodujo el dolor clínico del paciente.

La provocación del dolor es el aspecto más útil e importante de la discografía. De igual manera esto representa una respuesta subjetiva, que eventualmente puede ser difícil de interpretar precisa y objetivamente. Durante la inyección, preguntas cuidadosas sobre la localización y el carácter del dolor debe ser realizado. Esto es bien importante para lograr una evaluación lo más objetiva posible.

La respuesta del dolor puede ser clasificada en:

- Sin dolor o insignificante.
- Dolor diferente de los síntomas clínicos usuales.
- Dolor similar a los síntomas clínicos usuales.
- Dolor idéntico a los síntomas clínicos usuales.

Cuando se asocian los dos aspectos, la morfología del disco y la provocación del dolor, el estudio discográfico se categorizan en:

1. Estudio normal
2. Estudio anormal pero con discos asintomáticos
3. Discos anormales con síntomas discordantes
4. Discos anormales con síntomas concordantes

## Complicaciones

El porcentaje de complicaciones reportadas es bajo, usualmente menor al 1 %. La complicación más frecuente es la discitis. Otra complicación posible es la inyección intradural accidental del material de contraste, hemorragia intratecal, meningitis, aracnoiditis, osteomielitis, absceso epidural y dolor de cabeza. Con una estricta asepsia y técnica meticulosa, esas complicaciones son prevenidas. La incidencia de infecciones puede ser disminuida con el uso de antibióticos profilácticos, agujas con estilete y técnica coaxial de agujas.

## Referencias bibliográficas

1. Colhoun E, McCall IW, Williams L, Cassar Pullicino VN. Provocation discography as a guide to planning operations on the spine. *J Bone Joint Surg Br.* 1988;70(2):267-271.
2. Aprill C, Bogduk N. High-intensity zone: A diagnostic sign of painful lumbar disc on magnetic resonance imaging. *Br J Radiol.* 1992;65(773):361-369.
3. Schellhas KP, Pollei SR, Gundry CR, Heithoff KB. Lumbar disc high-intensity zone. Correlation of magnetic resonance imaging and discography. *Spine.* 1996;21(1):79-86.
4. Lam KS, Carlin D, Mulholland RC. Lumbar disc high-intensity zone: The value and significance of provocative discography in the determination of the discogenic pain source. *Eur. Spine J.* 2000;9:36-41.
5. Carragee EJ, Paragioudakis SJ, Khurana S. 2000 Volvo Award winner in clinical studies: Lumbar high-intensity zone and discography in subjects without low back problems. *Spine.* 2000; 25(23):2987-2992.
6. Weishaupt D, Zanetti M, Hodler J, Min K, Fuchs B, Pfirrmann CW, et al. Painful lumbar disk derangement: Relevance of endplate abnormalities at MR imaging. *Radiology.* 2001;218(2):420-427.
7. Osti OL, Fraser RD. MRI and discography of annular tears and intervertebral disc degeneration. A prospective clinical comparison. *J Bone Joint Surg Br.* 1992;74(3):431-435.
8. Bogduk N, Modic MT. Lumbar discography. *Spine.* 1996;21(3):402-404.
9. Grubb SA, Kelly CK. Cervical discography: Clinical implications from 12 years of experience. *Spine.* 2000;25(11):1382-1389.
10. Sachs BL, Vanharanta H, Spivey MA, Guyer RD, Videman T, Rashbaum RF, et al. Dallas discogram description. A new classification of CT/discography in low-back disorders. *Spine.* 1987;12(3):287-294.
11. Simmons JW, Emery SF, McMillin JN, Landa D, Kimmich SJ. Awake discography. A comparison study with magnetic resonance imaging. *Spine.* 1991;16(6 Suppl):216-221.

12. Simmons EH, Segil CM. An evaluation of discography in the localization of symptomatic levels in discogenic disease of the spine. *Clin Orthop.* 1975;(108):57-69.
13. Brodsky AE, Binder WF. Lumbar discography. Its value in diagnosis and treatment of lumbar disc lesions. *Spine.* 1979;4(2):110-120.
14. Tehranzadeh J. Discography 2000. *Radiol Clin North Am.* 1998;36(3):463-495.
15. Guyer RD, Ohnmeiss DD. Lumbar discography. Position statement from the North American Spine Society Diagnostic and Therapeutic Committee. *Spine.* 1995;20(18):2048-2059.
16. Bernard TN Jr. Lumbar discography followed by computed tomography. Refining the diagnosis of low-back pain. *Spine.* 1990;15(7):690-707.
17. Walsh TR, Weinstein JN, Spratt KF, Lehmann TR, Aprill C, Sayre H. Lumbar discography in normal subjects. A controlled, prospective study. *J Bone Joint Surg Am.* 1990;72(7):1081-1088.
18. Vanharanta H, Sachs BL, Spivey MA, Guyer RD, Hochschuler SH, Rashbaum RF, et al. The relationship of pain provocation to lumbar disc deterioration as seen by CT/discography. *Spine.* 1987;12(3):295-298.
19. Maezawa S, Muro T. Pain provocation at lumbar discography as analyzed by computed tomography/discography. *Spine.* 1992;17(11):1309-1315.
20. Fraser RD, Osti OL, Vernon-Roberts B. Discitis after discography. *J Bone Joint Surg Br.* 1987;69(1):26-35.
21. Osti OL, Fraser RD, Vernon-Roberts B. Discitis after discography. The role of prophylactic antibiotics. *J Bone Joint Surg Br.* 1990;72(2):271-274.