



## CISTOADENOMA GIGANTE DE OVARIO. PRESENTACIÓN DE UN CASO

Dr. Richard García\*\*  
Dra. Jenny-Ann Benotto\*  
Dr. Oscar Martínez\*  
Dr. Giovanni Michieli\*\*  
Dr. Alvaro Díaz\*\*\*

### Resumen

Las neoplasias ováricas más frecuentes son los cistoadenomas. El crecimiento de estos tumores es lento y pueden alcanzar grandes dimensiones. Los cistoadenomas de ovario no causan síntomas, hasta que crecen y comprimen órganos adyacentes. Presentamos el caso de una paciente de 52 años de edad que consulta por presentar gran distensión abdominal, disnea de esfuerzo, edema en miembros inferiores, pérdida de peso y una gran tumoración que ocupa toda la cavidad abdominal. Se realizan estudios paraclínicos. En la laparotomía exploradora, se evidencia un quiste de ovario izquierdo de 50 x 60 cm de diámetro multilobulado, con un peso de 30 kg. El estudio de anatomía patológica reportó cistoadenoma papilar benigno de ovario. Los tumores gigantes de ovario son raros, durante las últimas 2 décadas sólo 20 casos de tumores mayores de 20 kg han sido reportados en la literatura internacional, algunas veces estos tumores son confundidos con ascitis en el diagnóstico inicial.

**Palabras Clave:** Cistoadenomas, tumores de ovario.

### Abstract

The most frequent ovarian masses are cystadenomas. The growth of these tumors is slow and they can adopt large dimensions. Cystadenomas don't cause symptoms until they grow enough to compress adjacent organs. We report a case, a 52 year old woman who was seen presenting great abdominal

distention, exertional disnea, legs edema, weight loss and a large tumor that occupied the entire abdominal cavity. Paraclinic analyses were performed. The exploratory laparotomy, demonstrated a left ovarian cyst of 50 x 60 cm of diameter, multilobed, and a weight of 30 kg.

Pathology reported a benign papillary cystadenoma of the ovary. Giant ovarian tumors are rare. During the last 2 decades only 20 cases of tumors weighing more than 20 kg. Have been reported in international literature. Sometimes these tumors are confused with ascites during the initial diagnosis.

**Key words:** Cystadenomas, ovarian tumors.

### Introducción

El ovario es sitio de origen de un gran número de tumores y condiciones pseudotumorales<sup>(1)</sup>. La lesión más común, es el quiste ovárico fisiológico, que es causado por la falta de ruptura de un folículo<sup>(2)</sup>. Sin embargo, las neoplasias ováricas más frecuentes son los cistoadenomas, los cuales pueden dividirse en serosos y mucinosos según su cubierta epitelial<sup>(3-5)</sup>. Por lo general aparecen en la edad reproductiva (entre los 20 y 50 años)<sup>(1,3)</sup>. Los cistoadenomas serosos representan el 29 % de las neoplasias del ovario, y aunque pueden alcanzar tamaños considerables, rara vez son mayores de 15 cm<sup>(3)</sup>.

Los cistoadenomas serosos papilares, son quistes serosos que presentan excrecencias papilares intra o extraquísticas. En general la presencia de papilas externas representa un signo de malignidad<sup>(3)</sup>.

Los cistoadenomas mucinosos representan el 15 %-20 % de todos los tumores ováricos<sup>(1,6)</sup>, son generalmente unilaterales (90 %), rara vez tienen papilas (10 %), y sólo entre el 5 %-15 % son malignos<sup>(1,3,7)</sup>. El crecimiento de estos tumores es lento y pueden alcanzar grandes dimensiones, hasta ocupar la totalidad del abdomen. Sin embargo, son detectados y extirpados antes de llegar a los 15-30 cm<sup>(1,3,8,10,12)</sup>.

Los cistoadenomas de ovario no causan síntomas

(\*) Residentes del Posgrado de Cirugía General del Hospital Dr. Jesús Yerena de Lídice.

(\*\*) Cirujano Adjunto del Servicio de Cirugía General del Hospital Dr. Jesús Yerena.

(\*\*\*) Jefe del Servicio de Cirugía General del Hospital Dr. Jesús Yerena.

hasta que alcanzan grandes dimensiones y comprometen órganos vecinos <sup>(11)</sup>.

La ecografía y el CA 125 representan 2 irremplazables estudios para el diagnóstico y planeamiento del tratamiento del quiste de ovario <sup>(4,12,13)</sup>. La TAC, es un estudio muy útil, principalmente en los tumores grandes, para establecer la extensión del mismo y la relación con los órganos adyacentes.

El tratamiento en estos casos es la exéresis del quiste. Debe evitarse la ruptura del mismo durante su remoción <sup>(2,3,6,7,8,10,11,15,16)</sup>.

### Caso clínico

Se trata de una paciente de 52 años de edad, quien es referida al Hospital "Dr. Jesús Yerena" de Lídice, por presentar distensión abdominal, sensación de peso y plenitud. Inicia su enfermedad 4 años antes, cuando comienza a presentar: gran distensión abdominal, disnea a medianos esfuerzos, edema de miembros inferiores, estreñimiento y pérdida de peso. Al examen físico se evidencia el abdomen muy distendido, a tensión, circunferencia abdominal de 139 cm, red venosa colateral, y tumoración móvil, no dolorosa, que ocupa toda la cavidad abdominal (Figura 1 y 2). Igualmente se evidencia, expansibilidad torácica disminuida y edema en miembros inferiores.

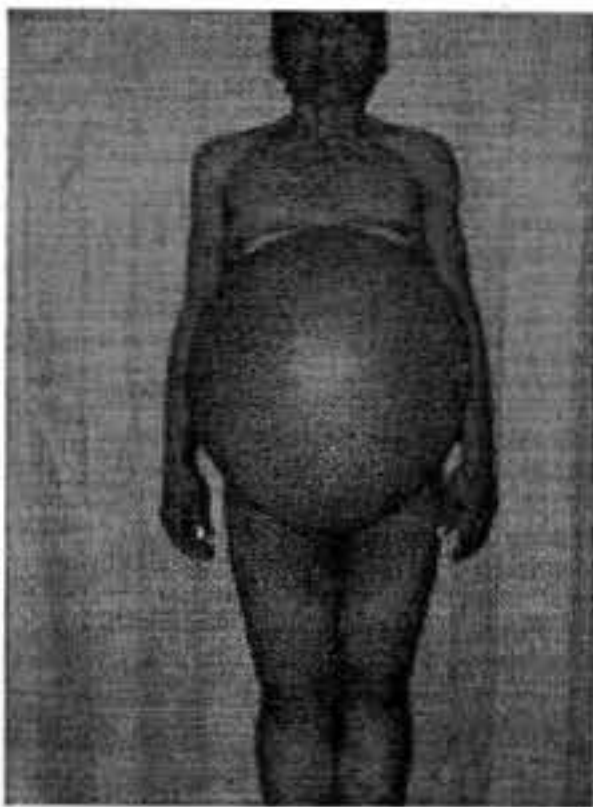

Figura 1.

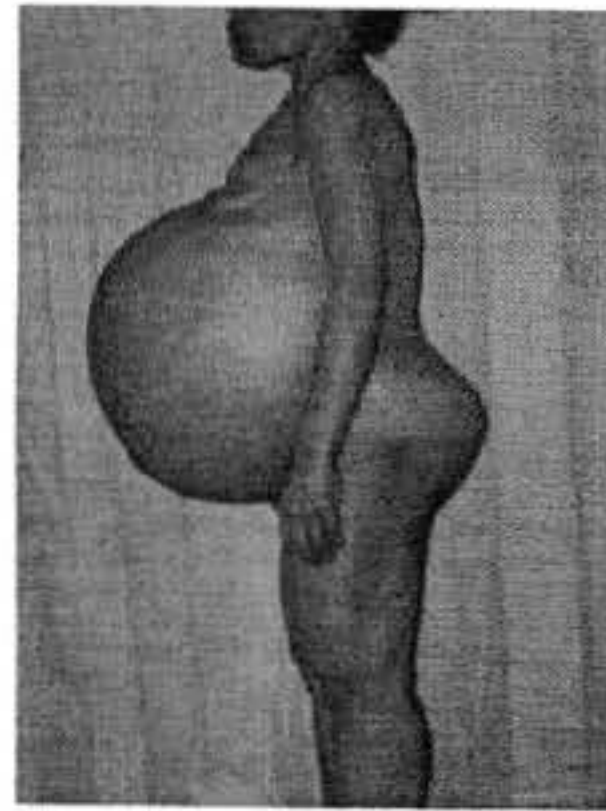

Figura 2.

Se realiza TAC abdomino-pélvica que reporta: gran lesión de ocupación de espacio que abarca el abdomen en toda su extensión, produciendo desplazamiento posterior y lateral de órganos intraabdominales, de aspecto líquido con septos en su interior, que parece corresponder a tumor quístico de ovario. Por la gran extensión de la lesión es difícil de evaluar su origen, pero se extiende desde la región pélvica en sentido cefalocaudal hasta el aspecto inferior del hígado (Figura 3).

Se realiza cuantificación de marcadores tumorales que reporta: CA125 431,3 UI/mL, (Valor normal: hasta 35), CA 19-9 de 2,5 UI/mL (Valor normal: hasta 16), y Alfa-Feto proteína 2,4 UI/mL (Valor normal hasta 10).

Se realizó laparotomía exploradora media, donde se evidencia tumor quístico de ovario izquierdo, de 50 x 60 cm de diámetro, multilobulado, con un peso de 30 kg, adherido a la pared abdominal y el recto sigmoides, con contenido líquido de aspecto seroso (Figura 4 y 5).

El útero se evidencia aumentado de tamaño con múltiples miomas subserosos e intramurales. Se realiza histerectomía abdominal total con oforosalingectomía bilateral y plastia de la pared abdominal (Figura 6 y 7).

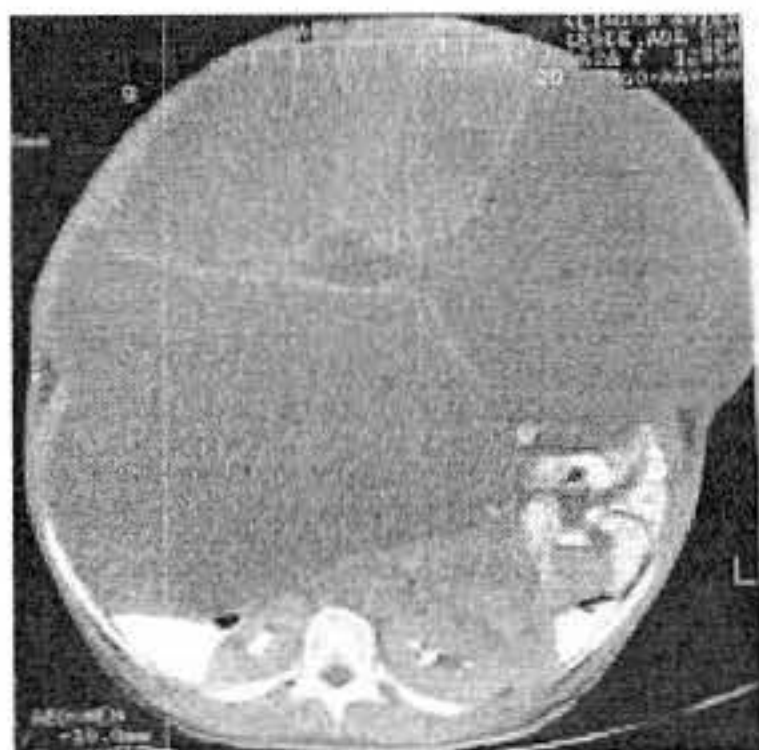


Figura 3.

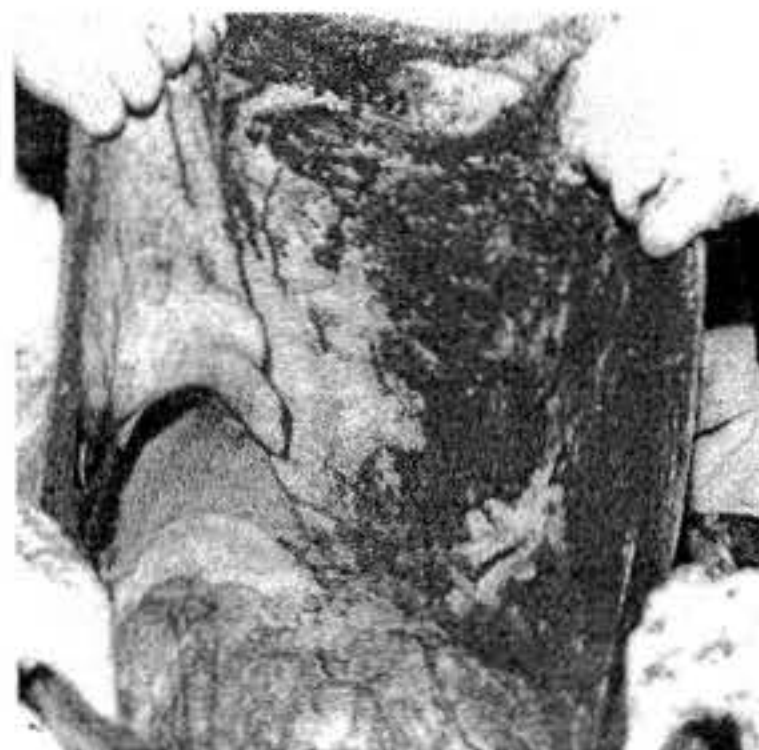

Figura 6.

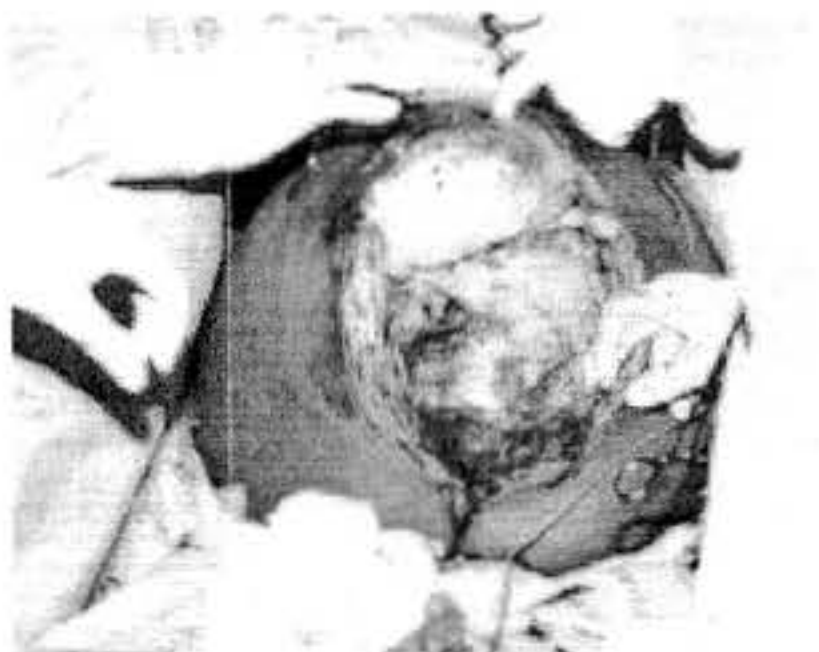

Figura 4.

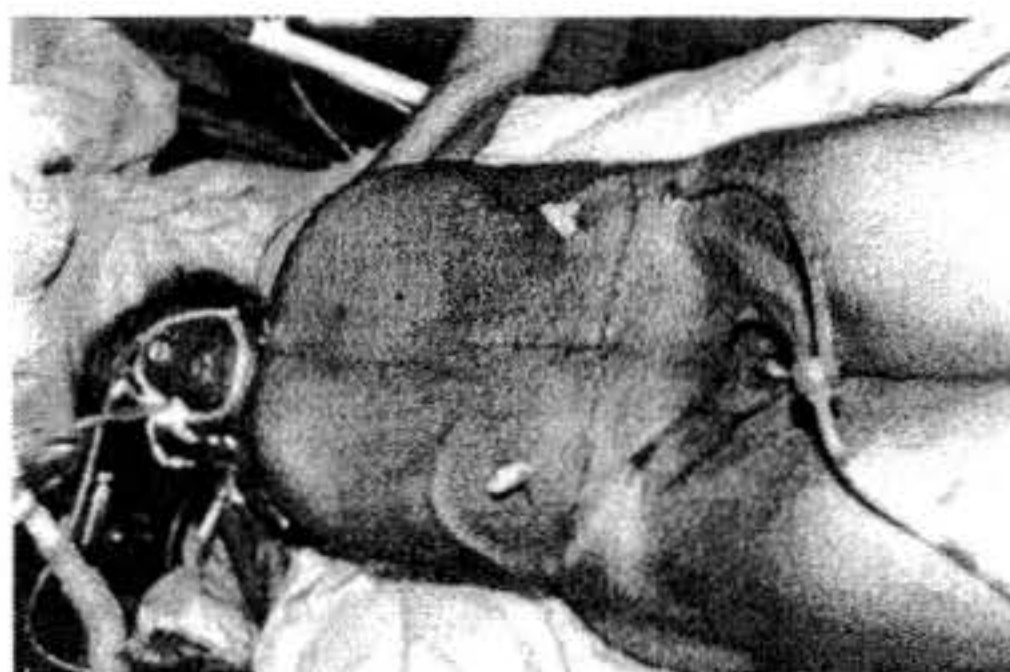

Figura 7.

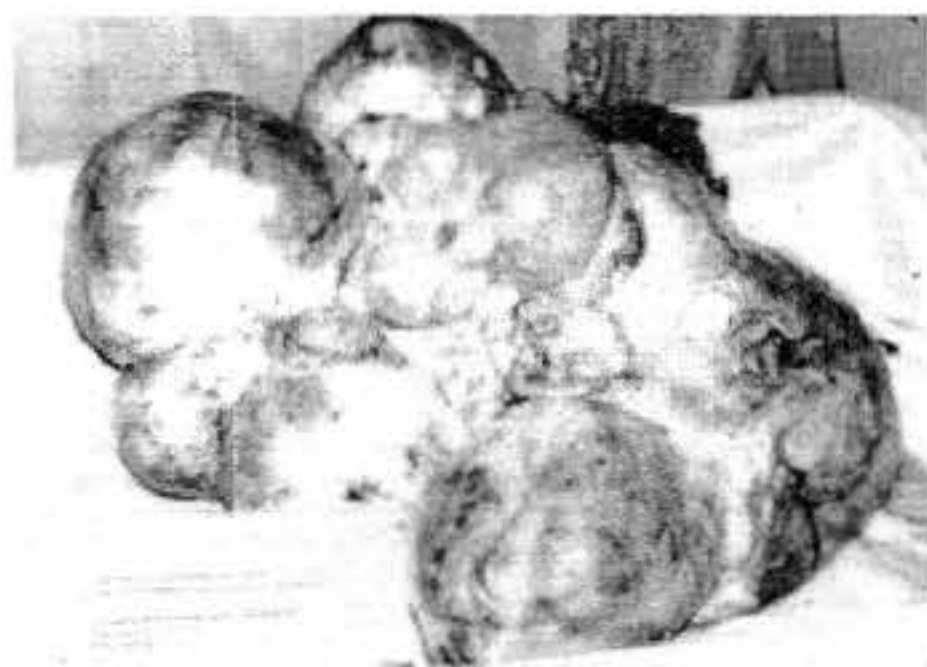

Figura 5.

### Discusión

El riesgo que tiene una mujer en toda su vida de desarrollar una neoplasia del ovario es del 7 % <sup>(17)</sup>. Los tumores gigantes de ovario son raros, durante las últimas 2 décadas sólo 20 casos de tumores mayores de 20 kg han sido reportados en la literatura internacional <sup>(12)</sup>. Algunas veces estos tumores son confundidos con ascitis en el diagnóstico inicial <sup>(7,8,10,18)</sup>.

En general estos tumores son asintomáticos, pero al crecer pueden producir molestias locales, distensión abdominal, varicosidades, edema de las

extremidades inferiores e hidronefrosis. Pueden presentarse como masa palpable en hipogastrio, comprometer órganos adyacentes y producir alteraciones de la micción o la defecación <sup>(2,3,10,16,19)</sup>.

Uno de los principales objetivos de la evaluación de una masa anexial es descartar un proceso maligno. El ecosonograma sigue siendo un método bastante exacto para determinar la localización, el tamaño, la extensión, y la consistencia de las masas pelvianas <sup>(20)</sup>, y para detectar la presencia de uropatía obstructiva, ascitis y metástasis. La exactitud de la ecografía en la predicción de un proceso maligno es del 88 % <sup>(2,18)</sup>. La tomografía es muy útil en oncología ginecológica, para determinar la extensión del tumor y la presencia de metástasis <sup>(2,6)</sup>.

El CA-125 es un antígeno presente en aproximadamente el 80 % de los pacientes con cáncer de ovario epitelial <sup>(2)</sup>. Los tumores benignos de ovario, incluyendo los cistoadenomas, en algunos casos pueden presentarse con altos niveles de CA125 <sup>(21,22)</sup>.

El aumento de volumen de la masa anexial, se asocia con un mayor riesgo de cáncer, así las masas menores de 5 cm, tienen un riesgo de 3 % de ser malignas, el riesgo es de 7 % en las de 5 a 10 cm y de 13 % en las mayores de 10 cm <sup>(2)</sup>.

Los datos clínicos y los estudios complementarios ayudan a diferenciar una neoplasia benigna de una maligna. La incidencia de la extirpación de una masa de aspecto benigno, que resulta maligna en el estudio anatomopatológico es de 1:1000 <sup>(2)</sup>. Existe un grupo de neoplasias que ocasionalmente son agresivas, rara vez metastizan y se denominan lesiones *borderline* <sup>(1,23,24)</sup>.

Todas las neoplasias ováricas de más de 6 cm o con un componente sólido, deben ser estudiadas y resecadas. Es necesaria la exéresis quirúrgica de todo quiste mayor de 3 cm en pacientes posmenopáusicas, y en pacientes premenopáusicas en las que no se produce la regresión del quiste, o éste aumenta, en 2 períodos de observación, con seguimiento ecográfico <sup>(2,15)</sup>.

### Referencias bibliográficas

1. Scannone F, Vera R, Palacios LE, Urdaneta N. Tumores del ovario. Cáncer al día. Tomo II. 2ª edición, Caracas Venezuela. SAIO: Fundacancer 1982:465-493.
2. Te Linde. Ginecología quirúrgica. Cirugía para enfermedades benignas del ovario. 8ª edición. Buenos Aires, Argentina: Editorial Médica Panamericana S.A. 1998:645-664.
3. Netter F. Enfermedades del ovario. Sistema reproductor. Tomo II. Barcelona, España: Salvat Editores S.A. 1984:197-200.
4. Rouanet JP, Maubon A, Juhan V, Meny R. Imaging of benign ovarian tumors. J Radiol 2000;81(12):1823-1830.
5. Jukic S, Krstulovic B. Pathohistologic difficulties in the diagnosis of proliferative ovarian cystadenoma. Jugosl Ginekol Opstet 1983;23(1-2):11-14.
6. Jones DR, Vasilakis A, Pillai L, Timberlake GA. Giant, benign, mucinous cystadenoma of the ovary: Case study and literature review. Am Surg 1992; 58(7):400-403.
7. Semchyshyn S, Strickler RC, Gerulath AH. Giant ovarian cyst in a dwarf. Can J Surg 1977;20(2):153-155.
8. Zanini P, Cavalca A, Benatti B, Drei B. Benign giant ovarian cystadenoma. Description of a clinical case. Minerva Ginecol 1996;48(5):215-219.
9. Puls LE, Hunter JE, Heitman EP, Stafford JR. Removal of a 130 pound ovarian neoplasm. J S C Med Assoc 1996;92(5):216-219.
10. Braun-Dreuw B, Vetter H. Painless increase of abdominal girth. Schweiz Rundsch Med Prax 1990;79(16):503-504.
11. Hein DJ, Kellerman RD, Abbott G. Ovarian mucinous cystadenoma: Evaluating the pelvic mass. Am Fam Physician 1993;48(5):818-824.
12. Ottesen M, Rose M. Giant ovarian tumor masked by obesity. Acta Obstet Gynecol Scand 1994;73(4):349-351.
13. Docimo L, Pellegrini C, Docimo G, Pacifico F, Di Muria A. Giant benign and malignant pathology of the ovary. Minerva Chir 1992;47(20):1661-1664.
14. Dutt N, Berney DM. Clear Cell carcinoma of the ovary arising in a mucinous cystadenoma. J Clin Pathol 2000;53(12):938-939.
15. Kuhn W, Osmers R. Characteristics and adequate clinical management of ovarian cysts. Zentralbl GynaKol 1994;116(11):614-618.

16. Borghi A, Guidi B, Mattei F, Galavotti E, Sansone R. An ovarian mass in childhood: A case report. *Pediatr Med Chir* 1993;15(4):413-415.
17. Tait DL, Miller DS. Multicystic ovarian tumor weighing 156 lbs: The second largest tumor in Texas. *Tex Med* 1997;93(1):89-91.
18. Brophy CM, Morris J, Sussman J, Modlin IM. Pseudoascites secondary to an amylase-producing serous ovarian cystadenoma. A case study. *J Clin Gastroenterol* 1989;11(6):703-706.
19. Matsuo E, Suzu H, Tagawa H. A case of ovarian cyst presenting as urinary retention. *Hinyokika Kiyo* 1998;44(4):293-295.
20. Dias MF, Pereira HS, Sousa LA, Torgal IR, De Oliveira CF. Comparative study of benign and malignant of the ovary. *Acta Med Port* 1997;10(10):653-657.
21. Buamah PK, Skillen AW. Serum CA 125 concentrations in patients with benign ovarian tumours. *J Surg Oncol* 1994;56(2):71-74.
22. Ye C, Ito K, Komatsu Y, Takagi H. Extremely high levels of CA19-9 and CA125 antigen in benign mucinous ovarian cystadenoma. *Gynecol Oncol* 1994;52(2):267-271.
23. Dietel M, Hauptmann S. Serous tumors of low malignant potential of the ovary. *Virchows Arch* 2000;436(5):203-412.
24. Kane SV, Bharadwaj R, Tongaonkar HB. Borderline epithelial tumours of the ovary. A retrospective analysis of 31 cases. *Indian J Cancer* 1999;36(1):18-31.