

# ESTUDIO PROSPECTIVO DE EXPLORACIÓN CLÍNICA VERSUS RESONANCIA MAGNÉTICA NUCLEAR PREVIOS A LA CIRUGÍA ARTROSCÓPICA DE RODILLA

Dr. Rubén Jaén Urrutia \*  
 Dr. Carlos E. Márquez G. \*\*  
 Dr. Rafael Gutierrez C. \*\*  
 Dr. Ramón Vallenilla F. \*\*\*

## Resumen

Se realizó un estudio prospectivo, con el fin de determinar la exactitud de la exploración clínica de la rodilla versus la Resonancia Magnética Nuclear (RMN), en pacientes con lesiones de dicha articulación, documentadas artroscópicamente. El estudio incluyó un total de 144 rodillas intervenidas con cirugía artroscópica, con exploración clínica y estudios de RMN previos, bien documentados. Se realizaron cálculos de sensibilidad, especificidad y exactitud de impresión diagnóstica clínica e imagenológica preoperatoria para menisco interno, menisco externo, ligamento cruzado anterior (LCA), ligamento cruzado posterior (LCP) y síndrome doloroso patelo-femoral (SDPF). Los resultados obtenidos para la exploración clínica revelaron una exactitud del 73% para ambos meniscos, 96% para LCA, 100% para LCP y SDPF. Para RMN los valores de exactitud fueron menores, menisco interno 70%, menisco externo 62%, LCA 90% y LCP 100%. El diagnóstico de SDPF no fue valorado con RMN. Se concluyó que la exploración clínica de rodilla realizada por un examinador con experiencia adecuada, tiene una mayor exactitud que los estudios de RMN. Esto puede traducirse en muchas ocasiones en una reducción de gastos, mejorando la relación costo beneficio.

## Palabras clave

Exploración clínica, resonancia magnética nuclear (RMN), rodilla, cirugía artroscópica

## Abstract

A prospective study was carried out, in order to determine the accuracy of the clinical exploration of the knee, as compared to the magnetic resonance imaging (MRI), in patients with knee lesions, which have been arthroscopically documented. The study included a total of 144 knees which had been intervened with arthroscopy surgery, previous MRI studies and clinical exploration, all very well documented. Estimates on the sensibility, specificity and accuracy of the clinical diagnosis impression, as also preoperative images of the internal and external meniscus, the anterior and posterior cruciate ligaments (ACL and PCL) and a patellofemoral pain syndrome (PFPS) were carried out. The results obtained from the clinical exploration revealed an accuracy of 73% for both meniscus, 96% for ACL, 100% for the PCL and PFPS. The accuracy of the MRI values was less, 70% for the internal meniscus, 62% for the external meniscus, 90% for the ACL and 100% for the PCL. The PFPS diagnosis was not valued with an MRI. The conclusion was that the clinical exploration of the knee carried out by an experienced examiner, is more exact than an MRI study. This could result, in many cases, in a reduction of expenses, thus improving the benefit cost relation.

## Key words

Clinical exploration, magnetic resonance imaging, knee, arthroscopic surgery

- \* Especialista en Traumatología y Ortopedia. CMC  
 Docente de Post-grado de Traumatología y Ortopedia HUC.  
 \*\* Especialista en Traumatología y Ortopedia CMC  
 \*\*\* Médico Cirujano

## Introducción

En vista la importancia de la insustituible exploración clínica, para lograr un adecuado diagnóstico de cualquier patología, se realizó este trabajo prospectivo con el fin de demostrar en forma objetiva, que los estudios paraclínicos siempre son un excelente apoyo más, nunca sustituto de dicha exploración clínica, la cual está compuesta de una anamnesis detallada y el examen físico correspondiente. Se seleccionó a un grupo de pacientes con patologías de rodilla, se realizó a cada uno de ellos, exploración clínica completa y resonancia magnética nuclear, previos a la intervención quirúrgica (artroscopia de rodilla). Posteriormente, se utilizaron los hallazgos de dicha artroscopia, para realizar estudios comparativos de sensibilidad, especificidad y exactitud de la exploración clínica y RMN para las lesiones meniscales, LCA, LCP y condropatías patelo-femorales.

## Materiales y métodos

Pacientes evaluados e intervenidos con cirugía artroscópica de rodilla. Este grupo de pacientes incluidos en este estudio, presentaban lesiones agudas y/o crónicas en una o ambas rodillas. En cada uno de ellos se realizaron anamnesis, examen físico completo, estudios de imagenología (RMN) e impresión diagnóstica, previos a la realización de la cirugía artroscópica correspondiente.

Se incluyeron en el estudio, un total de 144 pacientes desde el año 1998 inclusive, con una relación de 80 hombres y 64 mujeres comprendidas entre los 17 y 82 años de edad, con una media de 42 años.

Se realizó en forma estandarizada el desarrollo del examen físico, se respetaron cada una de las maniobras pertinentes a cada elemento estudiado, acompañado por los hallazgos al interrogatorio y posteriormente se concluyó con una impresión diagnóstica puramente clínica, la cual quedó debidamente documentada en la historia. Posteriormente se indicó en cada uno de ellos el respectivo estudio imagenológico, previo a la cirugía artroscópica planificada.

Los estudios de Resonancia Magnética Nuclear, fueron realizados en distintos centros de imagenología de Caracas. Los resonadores utilizados tienen un poder de resolución de 1,5 Tesla (unidad de inducción magnética-T que representa el poder de resolución de los resonadores).

Se incluyeron en el estudio lesiones meniscales (Cuerno posterior y parte media de ambos meniscos), desde degeneración hasta ruptura, lesiones de ligamentos cruzados (parciales o completas) y síndrome patelo-femoral (condropatía de tróclea y/o rótula). Se realizaron estudios de sensibilidad, especificidad y exactitud de cada una de las lesiones, tanto a la exploración clínica como al estudio imagenológico. Para el cálculo de dichos estudios se utilizaron los valores de Verdadero Positivo (VP), Verdadero Negativo (VN), Falso Positivo (FP) y Falso Negativo (FN). Se determinó la Sensibilidad =  $(VP/VP + FN) \times 100$ , Especificidad =  $(VN/VN + FP) \times 100$  y Exactitud =  $(VP + VN/VP + FN + FP + VN) \times 100$ .<sup>(1) (2)</sup>

## Resultados

En este estudio de 144 rodillas intervenidas, se evidenciaron y repararon un total de 291 lesiones, incluyéndose meniscos,

condropatía patelo-femoral, ligamento cruzado anterior y/o ligamento cruzado posterior y se dividieron de la siguiente manera: 98 lesiones de menisco interno, 83 lesiones de menisco externo, 69 condropatías patelo-femoral (grados II, III o IV según la clasificación de Outerbridge)<sup>(26)</sup>, 39 lesiones de ligamento cruzado anterior (LCA) y 2 lesiones de ligamento cruzado posterior (LCP).

Según los resultados de la exploración clínica preoperatoria, 87 de las 98 lesiones de menisco interno fueron diagnosticadas preoperatoriamente para una sensibilidad de 88%, especificidad de 41% y una exactitud de 73% (tabla #1). Con respecto al menisco externo, fueron diagnosticados previamente 47 del total de 83 lesiones evidenciadas y se originaron una sensibilidad de 56%, especificidad de 96% y exactitud de 73%. De los 39 LCA lesionados, fueron diagnosticados preoperatoriamente 36 para una sensibilidad de 92%, especificidad de 98% y exactitud de 96%. Sólo 1 LCP se observó lesionado, el cual fue diagnosticado previamente, para una sensibilidad, especificidad y exactitud del 100%. Por último, el síndrome doloroso patelo-femoral fue diagnosticado en 22 pacientes y se observó en esos mismos 22, condropatías de rótula y/o tróclea (grado II-III y-o IV según la clasificación Outerbridge)<sup>(26)</sup>, para una sensibilidad, especificidad y exactitud del 100%.

De los estudios imagenológicos de RMN de rodilla, practicados también en forma previa al acto quirúrgico, se obtuvieron los siguientes resultados (Tabla # 2): para el menisco interno el estudio tuvo una sensibilidad del 82%, especificidad de 45% y exactitud de 70%. Con respecto al menisco externo la sensibilidad fue de 40%, especificidad 86% y exactitud 62%. El estudio tuvo mejores resultados para LCA, donde se observó una sensibilidad de 87%, especificidad 91% y exactitud de 90%. La lesión del LCP fue diagnosticado por estudios de RMN, en una sola ocasión y posteriormente corroborado por la artroscopia, para una sensibilidad, especificidad y exactitud de 100%.

## Discusión

Según los resultados del estudio realizado en 144 rodillas, donde se repararon un total de 291 lesiones, se pudo evidenciar que 181 (62%) de dichas lesiones corresponden a meniscos interno y/o externo, donde el menisco interno obtuvo un valor absoluto de 98 y el externo 83. Esto confirmó que la frecuencia de lesiones del menisco medial es mayor, debido quizás a razones anatómicas<sup>(27)</sup> (menor movilidad y sitio de inserción del Ligamento Lateral Interno LLI). El LCA se evidenció lesionado en 39 de dichas 144 rodillas intervenidas, es decir, 27% del total mencionado. Esto último lo destacamos, ya que el universo de pacientes que acuden a nuestras consultas es muy variado, desde deportistas de alta competencia hasta personas con sedentarismo acentuado, y según lo indicado anteriormente conforman un margen de edades bastante amplio. Esta observación la podemos contrastar con el estudio prospectivo de O Shea K<sup>(2)</sup> donde se observó un mayor porcentaje de lesiones del LCA (42,6%) del total de rodillas evaluadas, concluyendo que los pacientes evaluados eran soldados activos y por lo tanto, con más propensión a este tipo de lesiones.

El análisis de los resultados del examen físico, con respecto a los resultados artroscópicos, nos evidencian una alta sensibilidad para las lesiones de menisco interno, LCA, LCP y SDPF, así como un 56% para lesiones de menisco externo. A su vez

pudimos percatarnos, que de los 36 falsos negativos para menisco externo, 16 se asociaban a lesiones de LCA, mientras que de los 11 falsos negativos para menisco interno, sólo 1 estaba asociado a lesión de LCA, lo cual nos lleva a deducir que el diagnóstico preoperatorio de lesiones de menisco externo, puede ser obviado con la presencia de lesiones de LCA, más no en lesiones del menisco interno. Estos resultados tienen semejanza con algunos estudios realizados<sup>(1) (2) (17)</sup>. Podemos agregar sin embargo, que es mayor la exactitud de la exploración clínica de las rodillas con lesiones simples, que con múltiples daños como también se puede observar en el estudio prospectivo de Yoon YS y col.<sup>(3)</sup> Con respecto a la RMN según Rubin DA y col.<sup>(25)</sup> en rodillas con lesiones múltiples de ligamentos, la especificidad disminuyó y para lesiones meniscales, la sensibilidad tuvo el mismo comportamiento.

Nos parece importante destacar que los pacientes con síndrome doloroso patelo-femoral, se incluyeron con base sólo a la presunción diagnóstica de condropatías de rótula y/o tróclea, excluyendo alguna otra que originara dicho síndrome. Los hallazgos artroscópicos de las condropatías los organizamos con base en la clasificación Outerbridge,<sup>(26)</sup> que consiste en jerarquizar la severidad de la lesión en los siguientes grados: I Reblandecimiento del cartilago, II Fisura del cartilago, III Deshilachamiento con imágenes semejantes a la carne de cangrejo, IV Ausencia de cartilago y exposición hueso subcondral. Pudimos observar que el diagnóstico de síndrome patelo-femoral se obtuvo en forma acertada en rodillas con lesiones grado II, III y IV.

Consideramos importante destacar que la RMN es un estudio que ofrece a los médicos, la posibilidad de evaluar la arquitectura interna de la rodilla y otras partes del cuerpo, con las ventajas de no ser un estudio invasivo ni generador de efectos de radiación<sup>(1)</sup>, pero a su vez según varios estudios<sup>(1) (2) (5) (6) (7) (8) (10) (11) (12) (13) (16) (19)</sup>, la RMN siempre debe ser una herramienta de apoyo en el diagnóstico pre-operatorio, pero nunca substituir a la anamnesis y exploración física. Según Coumas J y col.<sup>(21)</sup> la RMN convencional, ha evolucionado como el estudio imagenológico más común en la evaluación global de la rodilla, quizás por su alta exactitud en comparación con otros estudios. Hay otros autores como Bohnsack M y col.<sup>(14)</sup> que concluyeron que las lesiones meniscales, pueden ser diagnosticadas en forma adecuada, sólo por la exploración física de un médico experimentado.

## Conclusiones

1.-La exploración clínica de rodilla realizada por un examinador con experiencia adecuada, posee una mayor exactitud que los estudios de RMN. Esto puede traducirse en muchas ocasiones en una reducción de gastos, mejorando por ende la relación costo-beneficio.

2.-Es de suma importancia la realización de una detallada anamnesis, la cual consideramos como una herramienta fundamental para el éxito, tanto en el logro de una acertada impresión diagnóstica, como en una eficaz terapéutica.

3.-Es indispensable realizar el examen físico con las mismas maniobras y en el mismo orden secuencial, estandarizando así la valoración clínica

4.-La RMN no puede reemplazar una anamnesis detallada y un adecuado examen físico, más aún, estos dos últimos sí

# centro médico

*Estudio prospectivo de exploración clínica versus resonancia magnética nuclear previos a la cirugía artroscópica de rodilla*

	VP	FP	FN	VN	SENS. %	ESPECIF. %	EXACT.%
M. INTERNO	87	27	11	19	88	41	73
M.EXTERNO	47	02	36	59	56	96	73
LCA	36	02	03	103	92	98	96
LCP	01	--	--	143	100	100	100
CONDROP. P-F	22	02	—	120	100	100	100

Tabla # 1 — Sensibilidad, Especificidad y Exactitud del Diagnóstico Clínico de Rodilla

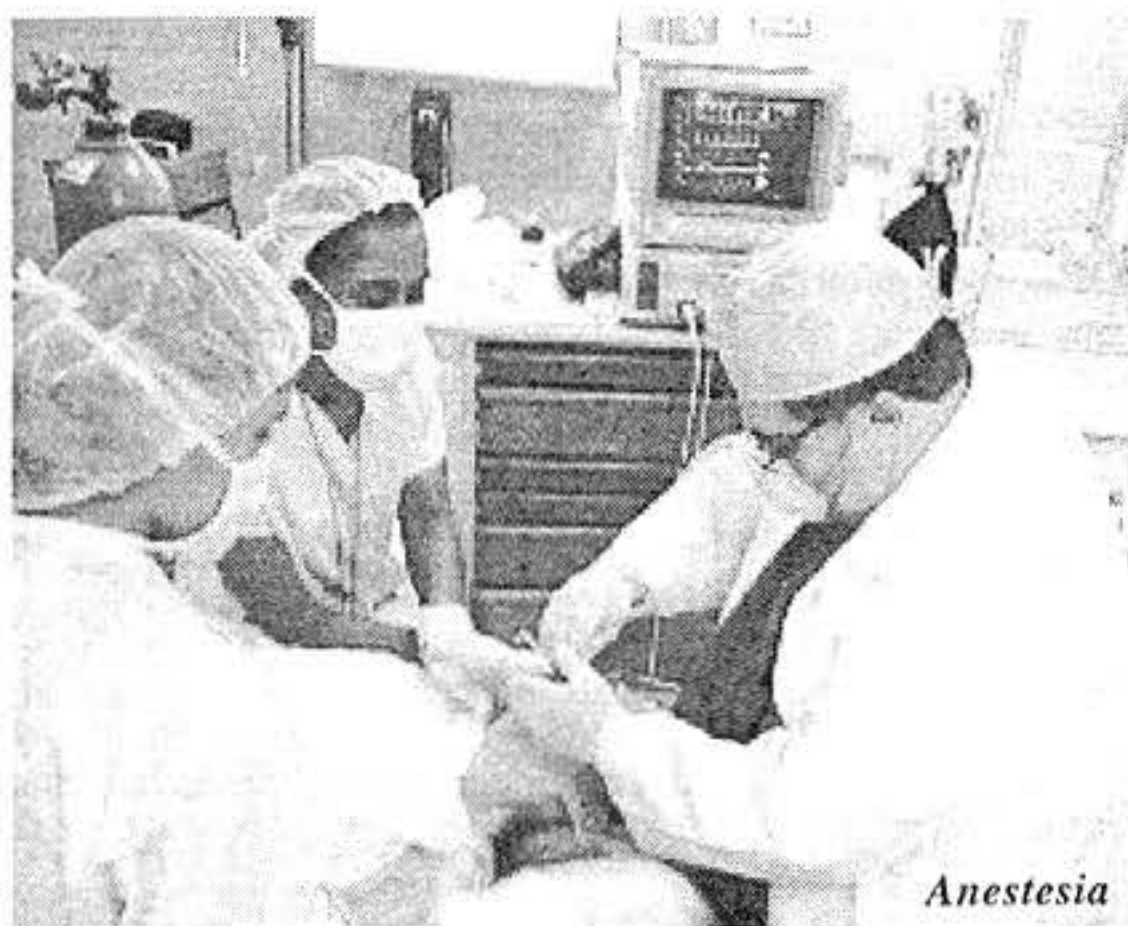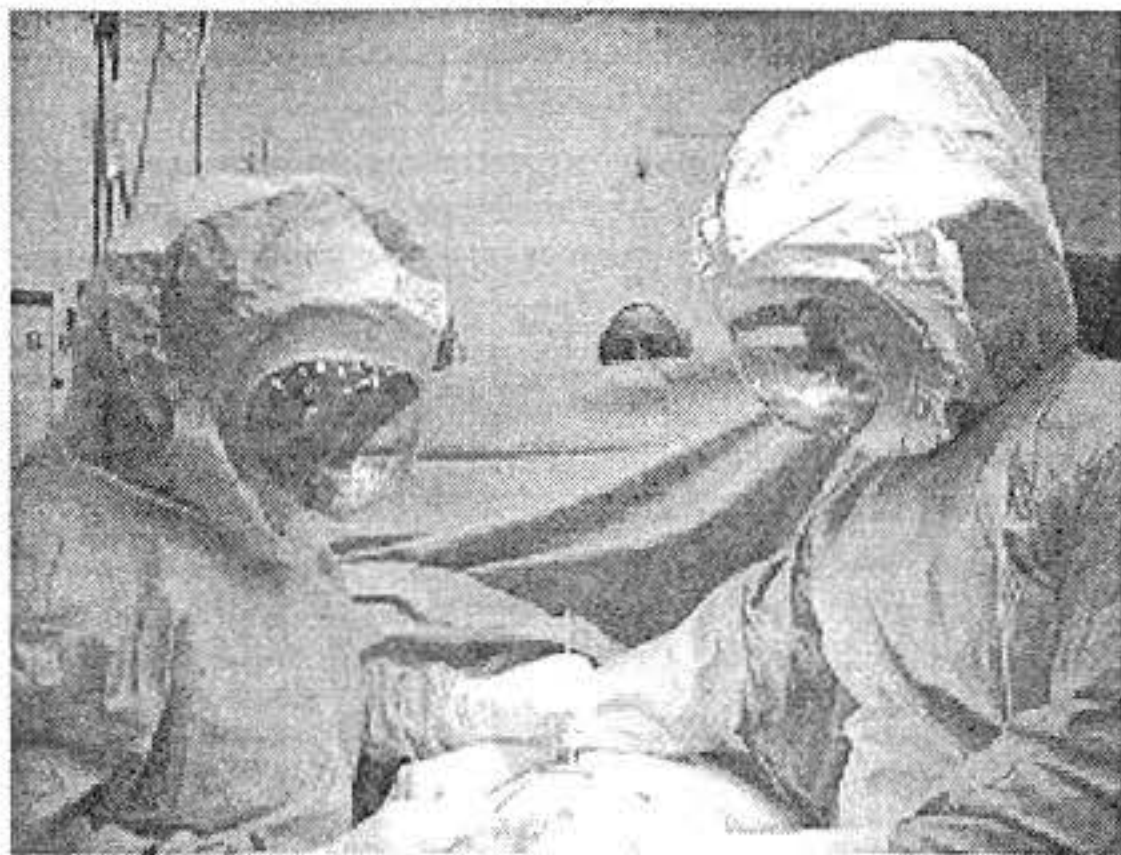	VP	FP	FN	VN	SENS. %	ESPECIF. %	EXACT. %
M.INTERNO	82	24	18	20	82	45	70
M.EXTERNO	31	09	45	59	40	86	62
LCA	35	09	05	95	87	91	90
LCP	01	—	—	143	100	100	100

Tabla # 2 - Sensibilidad, Especificidad y Exactitud de la RMN de Rodilla

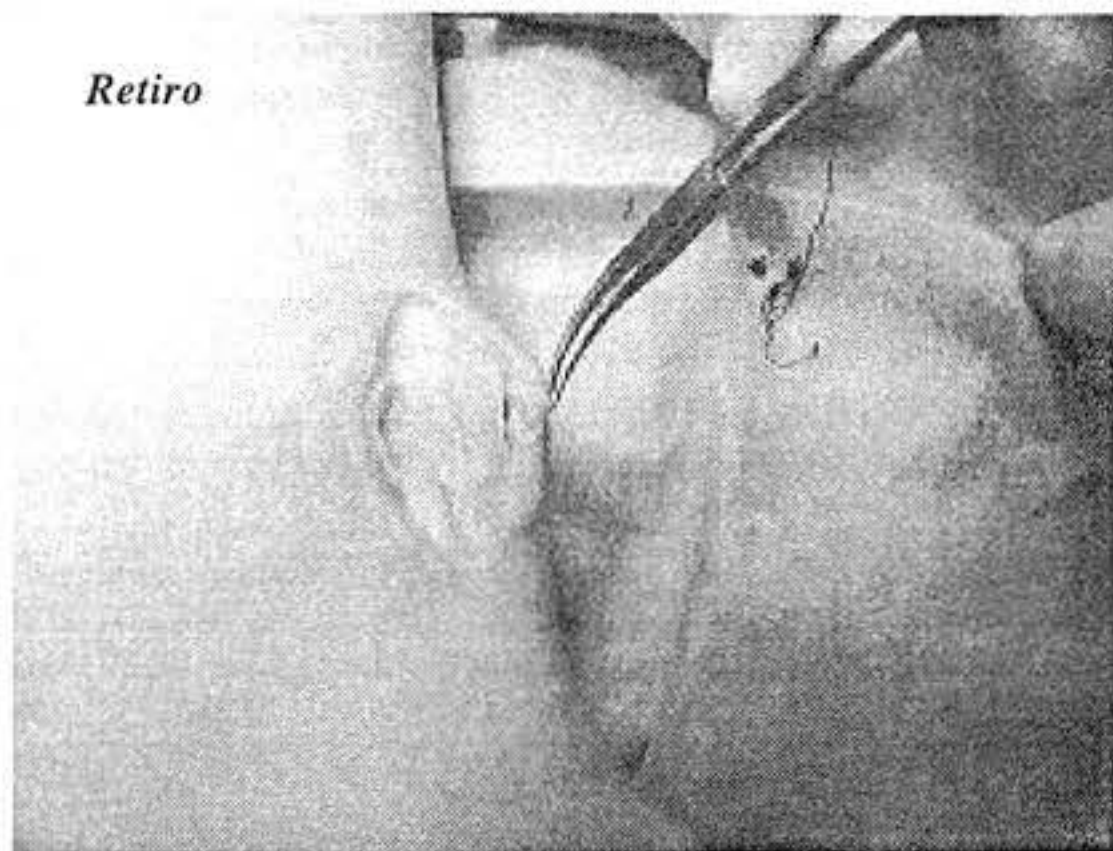
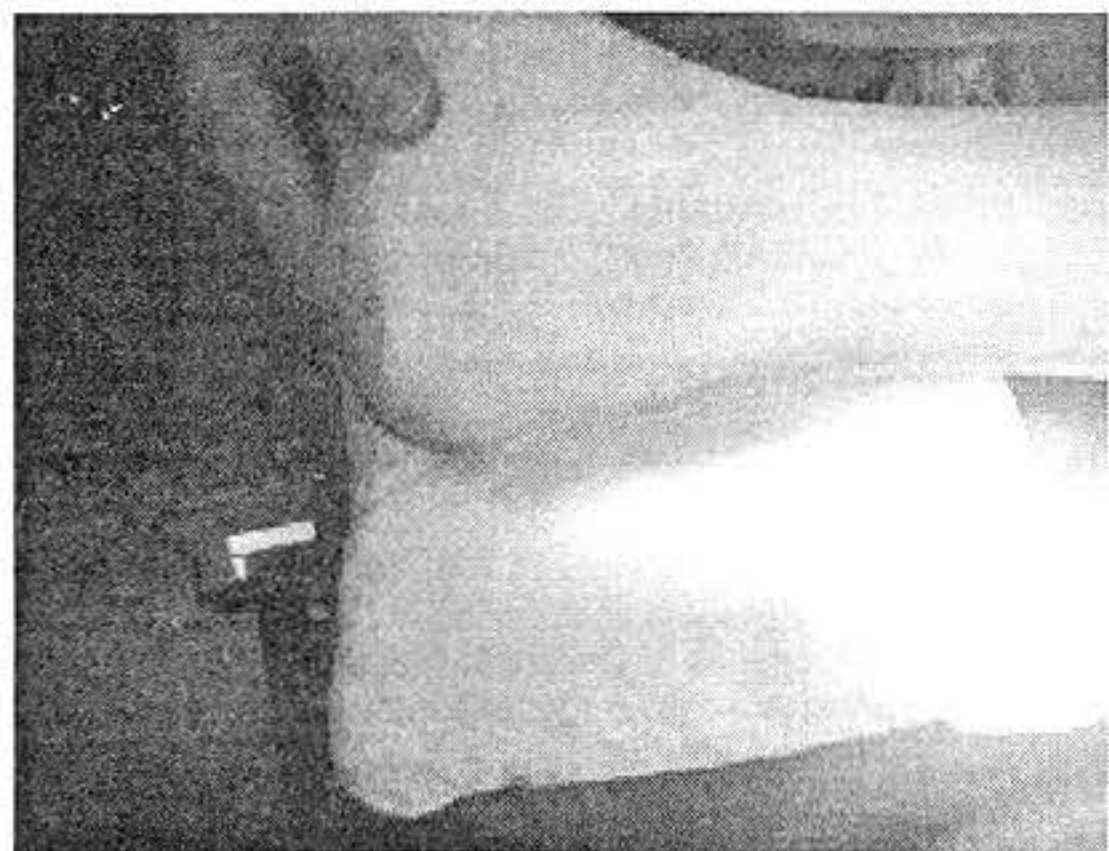
# centro médico

Dr. Rubén Jaén Urrutia • Dr. Carlos E. Márquez G. • Dr. Rafael Gutierrez C. • Dr. Ramón Vallenilla F.

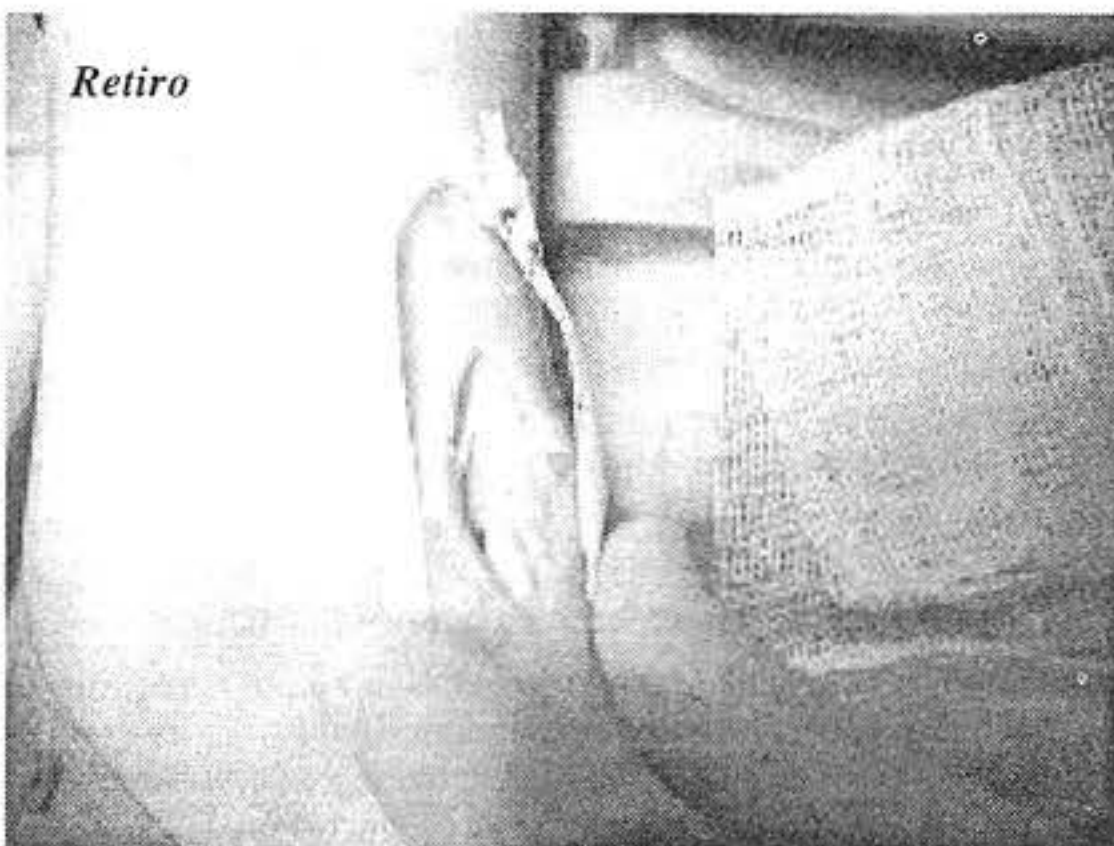
## Varios aspectos de operaciones



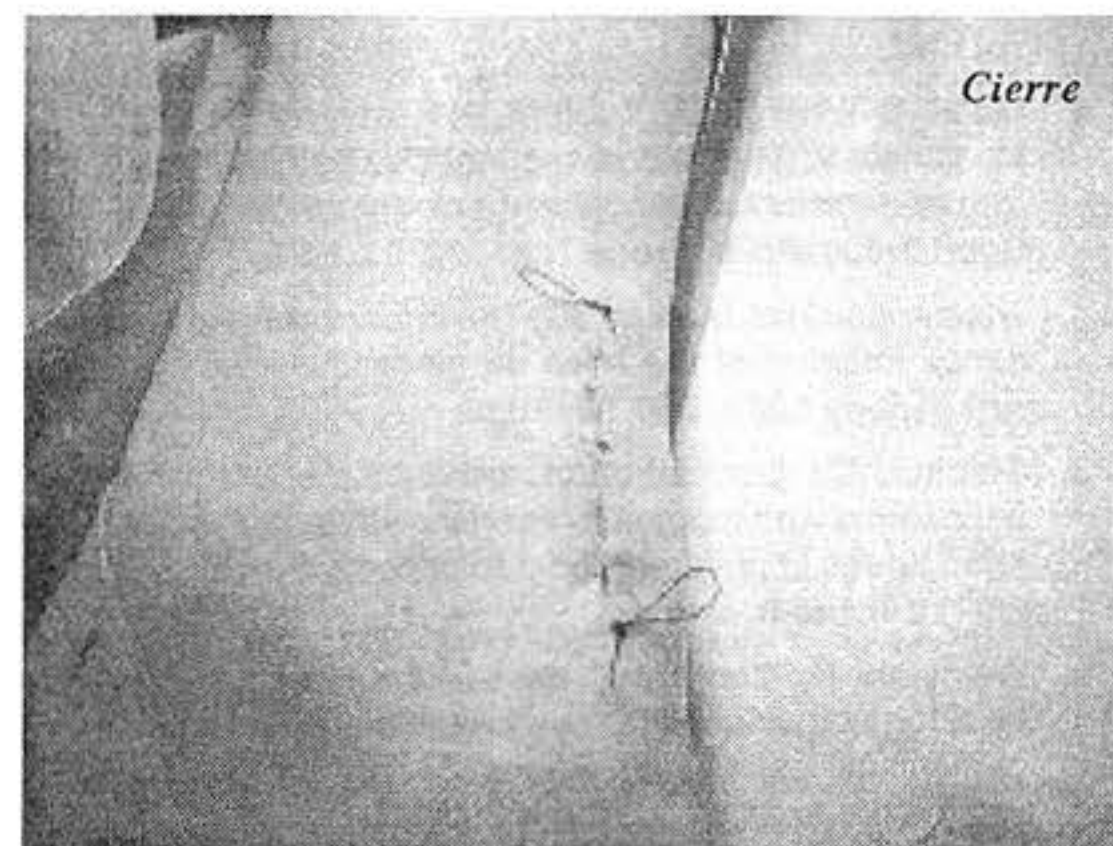
Anestesia



Retiro



Retiro



Cierre

## *Estudio prospectivo de exploración clínica versus resonancia magnética nuclear previos a la cirugía artroscópica de rodilla*

pueden obviar la realización de dicho estudio en varias ocasiones.

5.-El diagnóstico clínico del menisco externo es menos exacto que el medial, principalmente cuando está asociado a LCA lesionado.

6.-La RMN es un excelente estudio imagenológico de apoyo, que puede dar al especialista una gran ayuda para el diagnóstico y conducta terapéutica de las lesiones intrarticulares de la rodilla, además de tumores y/o infecciones, ofreciendo las ventajas de ser un estudio no invasivo, sin radiación.

7.-Se desconoce el motivo por el cual, la RMN no tiene alta sensibilidad para la parte media del menisco externo.

8.-Consideramos importante la asistencia de técnicos y/o médicos radiólogos responsables de los estudios en cuestión, a los actos quirúrgicos correspondientes, para de esa forma poder constatar los resultados y dar pie para estudios sucesivos.

### **Referencias bibliográficas**

1. Gelb HJ, Glasgow SG, Sapega A, Torg JS: Magnetic Resonance Imaging of Knee Disorders Clinical Value and Cost-Effectiveness in a Sport Medicine Practice. *Am J Sport Med* 24(1):99-105, 1996.
2. O'Shea K, Murphy K, Heekin RD, Herzwurm P: The Diagnostic Accuracy of History, Physical Examination, and Radiographs in the Evaluation of Traumatic Knee Disorders. *Am J Sport Med* 24(2):164-68, 1996.
3. Yoon YS, Rah JH, Park HJ: Prospective Study of the Accuracy of Clinical Examination Evaluated by Arthroscopy of the Knee. *Orthop* 21(4):223-27, 1997.
4. Ryan PJ, Reddy K, Fleetcroft J: A prospective comparison of clinical examination, MRI, Bone SPECT, and arthroscopy to detect meniscal tears. *Clin Nucl Med* 23(12):803-06, 1998.
5. Munk B, Madsen F, Lundorf E, Staunstrup H, Schmidt SA, Bolvig L, Hellfritsch MB, Jensen J: Clinical magnetic resonance imaging and arthroscopy finding in knees: a comparative prospective study of meniscus anterior cruciate ligament and cartilage lesions. *Arthroscopy* 14(2): 171-75, 1998.
6. Muellner T, Nikolic A, Kubierna H, Kainberger F, Mittlboeck M, Vecsei V: The role of magnetic resonance imaging in routine decision making for meniscal surgery. *Knee Surg Sport Traumatol Arthrosc* 7(5): 278-83, 1999.
7. Triesmann HW, Mosure JC: The impact of magnetic resonance imaging of the knee on surgical decision making. *Arthroscopy* 12(5): 550-55, 1996.
8. Stanitski CL: Correlation of arthroscopic and clinical examinations with magnetic resonance imaging finding of injured knees in children and adolescents. *Am J Sport Med* 26(1):2-6, 1998.
9. Weinstabl R, Muellner T, Vecsei V, Kainberger F, Kramer M: Economic considerations for the diagnosis and therapy of meniscal lesions: can magnetic resonance imaging help reduce the expense?. *World J Surg* 21(4): 363-68, 1997.
10. Riel KA, Reinisch M, Kersting-Sommerhoff B, Ottl G, Golder W, Hof N, Merl T, Lenz M, Gerhardt P, Hipp E: Prospective comparison of ARTOSCAN-MRI and arthroscopy in knee injuries. *Z Orthop Ihre Grenzgeb* 134(5):430-34, 1996.
11. Miller GK: A prospective study comparing the accuracy of the clinical diagnosis of meniscus tears with magnetic resonance imaging and its effect on clinical outcome. *Arthroscopy* 12:406-13, 1996.
12. Rose NE, Gold SM: A comparison of accuracy between clinical examination and magnetic resonance imaging in the diagnosis of meniscal and anterior cruciate ligament tears. *Arthroscopy* 12:398-405, 1996.
13. Hochstein P, Schmickal T, Grutzner PA, Wentzensen A: Diagnosis and incidence of the rupture of the posterior cruciate ligament. *Unfallchirurg* 102(10): 753-62, 1999.
14. Bohnsack M, Ruhmann O, Sander-Beuermann A, Wirth CJ: Comparison of clinical examination with NMR Spectroscopy in the diagnosis of meniscal lesions in dialy practice. *Z Orthop Ihre Grenzgeb* 137(1): 38- 42, 1999.
15. Adalberth T, Roos H, Lauren M, Akeson P, Sloth M, Jonsson K, Lindstrand A, Lohmander L: Magnetic resonance imaging, scintigraphy and arthroscopy evaluation of traumatic hemarthrosis of the knee. *Am J Sport Med* 25(2):231-38, 1997.
16. Hackenbruch W: Arthroscopy: possibilities and limitations in the diagnosis and therapy of meniscus lesions. *Ther Umsch* 53(10):767- 74, 1996.
17. Barry KP, Mesgarzadeh M, Triolo J, Moyer R, Tehranzadeh J, Bonakdarpour A: Accuracy of MRI patterns in evaluating anterior cruciate ligament tears. *Skeletal Radiol* 25(4):365-70, 1996.
18. Bui-Mansfield LT, Youngberg RA, Warme W, Pitcher JD, Nguyen PL: Potential cost saving of MR imaging obtained before arthroscopy of The knee: evaluation of 50 consecutive patients. *Am J Roentgenol* 168 (4): 913-18, 1997.
19. Riel KA, Reinisch M, Kersting-Sommerhoff B, Hof N, Merl T: 0.2 Tesla magnetic resonance imaging of internal lesions of the knee joint: a prospective arthroscopically controlled clinical study. *Knee Surg Sport Traumatol Arthrosc* 7(1):37-41, 1999.
20. Gray S, Kaplan P, Dussault R: Musculoskeletal Imaging update: Imaging of the knee. *Orthop Clin North Am* 28 (4):643-58, 1997.
21. Coumas J, Palmer W: Interventional procedures in musculoskeletal radiology II: Advanced Arthrography. *Orthop Clin North Am* 36 (4):704-28, 1998.
22. Matava M, Eck K, Totty W, Wrigt R, Shively R: Magnetic Resonance Imaging as a tool to predict meniscal reparability. *Am J Sport Med* 27 (4):436-45, 1999.
23. Falchok FS, Tigges S, Carpenter WA, Branch TP, Stiles RG: Accuracy of direct sign of tears of anterior cruciate ligament. *Can Assoc Radiol J* 47(2): 114-20, 1996.
24. Muellner T, Nikolic A, Kubierna H, Kainberger F, Mittlboeck M, Vecsei V: The role of magnetic resonance imaging in routine decision making for meniscal surgery. *Knee Surg Sport Traumatol Arthrosc* 7(5):278-83, 1999.

# centro médico

*Dr. Rubén Jaén Urrutia • Dr. Carlos E. Márquez G. • Dr. Rafael Gutierrez C. • Dr. Ramón Vallenilla E.*

25. Rubin DA, Kettering JM, Towers JD, Britton CA: MR imaging of knees having isolated and combined ligament injuries. *Am J Roentgenol* 170(5):1207-213, 1998.
26. Greenfield MA, Scoot N: Arthroscopic evaluation and treatment of the patellofemoral joint. *Orthop Clin North Am* 23(4):587-600, 1992.
27. Magee DJ: *Ortopedia . Segunda edición. Rodilla.* Philadelphia Pennsylvania, USA, 371-442, 1992.

