

EL EJE ESPINAL EN MAYORES DE 40 AÑOS

Dr. Abraham Krivoy*
 Dr. Jaime Krivoy*
 Dr. Mauricio Krivoy*
 Dr. Alejandro Krajewsky*

Resumen

La biomecánica espinal ha venido demostrando la importancia que posee el contorno espinal en el plano sagital en las cargas normales y en las patologías. La reciprocidad de las curvas cervicales lordótica, torácica cifotónica y lordótica lumbar permiten la absorción eficiente de energía y aumenta la eficiencia de la musculatura espinal.

La pérdida de la lordosis distal es la responsable del desbalance de las personas de mayor edad.

Palabras clave

Columna vertebral, envejecimiento degenerativo.

Abstract

The spinal biomechanics has an increasing recognition of the importance of sagittal plane contour in the normal function of the spine and in various disease states. The reciprocal curves of cervical lordosis, thoracic kyphosis and lumbar lordosis allow efficient energy absorption by the spinal column and increase the efficiency of the spinal musculature. The lumbar lordosis especially assist in the maintenance of upright posture.

Loss of distal lumbar lordosis is most responsible for sagittal imbalance in those individuals who do not maintain sagittal alignment.

Key words

Vertebral spine. Degenerative.

Introducción

Estadísticamente ha sido determinado que el eje vertical sagital cae entre $2,3 \pm 3,2$ cm. detrás del frente sacro. La lordosis se incrementa a medida que se desciende en la columna lumbar. El eje vertical espinal que es la plomada que desciende desde la parte central del cuerpo C7 en radiografía lateral, con la edad se desplaza anteriormente con pérdida de la lordosis lumbar distal sin aumento de la cifosis dorsal, que suele ocurrir cuando se produce la fractura compresiva osteoporótica.

Metodología

La normalidad del perfil sagital de la columna puede ser influida, además de la edad, por factores tales como el cigarrillo, la actividad física, el peso y sexo.

La determinación de los valores se realiza según la fig (1), donde el eje de plomada vertical va desde la parte medio del cuerpo de C7. Una vertical se traza de la parte antero-superior del sacro.

Esta vertical constituye el punto cero, es positiva cuando los valores están delante de ella, o sea, delante del sacro. Son negativos si caen detrás.

La inclinación del sacro puede medirse mediante la tangente que pasa por el borde posterior del cuerpo del sacro y la vertical de la plomada.

El ángulo de Cobb puede ser usado entre dos o más segmentos vertebrados.

Ver Figs. 1, 2 3.

La apófisis torácica superior de T1 a T5 está en $-14 \pm 8^\circ$; donde el valor menor fue de -38° y el máximo de -84° .

La inclinación del sacro se hallaba en $46 \pm 9^\circ$.

Existe una buena correlación entre la inclinación sacra y la cifosis inferior torácica con la lordosis total lumbar. No hubo correlación entre inclinación sacra y cifosis torácica.

La angulación segmental lordótica aumenta segmentándose hacia distal a lo largo de la columna lumbar, donde en L1 — L2 es $-4^\circ \pm 5^\circ$, y L4 — L5 y L5 — S1 es de $-24^\circ \pm 7^\circ$. Los apex se hallan en T7 y L4.

El valor de la cifosis torácica es de 34° y de la columna lumbar es de -64° en los mayores de 40 años que coincide ampliamente con los valores de personas más jóvenes. Igualmente el aumento caudal de la lordosis lumbar se observa en jóvenes también. El 59% de la lordosis total se producen entre L4 y el sacro.(2)

Los estudios de Bernhard y Bridwel (3) en niños y adolescentes con promedio de 12.8 años mostraron valores de cifosis torácica de $36 \pm 10^\circ$ y de lordosis lumbar en $-44^\circ \pm 12^\circ$ medidos solo hasta L5.

Jackson y McManus (4) compararon 50 pacientes con lumbalgias y 50 voluntarios asintomáticos en edades con un average de 36 años y encontraron una correlación entre la lumbalgia, la edad y el eje espinal donde disminuía en la lordosis lumbar distal.

La experiencia ha demostrado que la correlación clínica debe realizarse con el rango de los valores totales y no solo con la media, lo que traduce que la variación de los valores normales es muy amplia.

Por otro lado, el patrón consistente del aumento de la lordosis segmental dentro de un estrecho margen traduce la importancia de esta situación en el mantenimiento de la columna normal. Desde el punto de vista biomecánico las cargas impuestas a la columna lumbar aumentan en forma importante en la medida que el eje de carga se mueve hacia delante (5).

* Hospital Universitario de Caracas. Venezuela

centro médico

Dr. Abraham Krivoy • Dr. Jaime Krivoy • Dr. Mauricio Krivoy • Dr. Alejandro Krajewsky

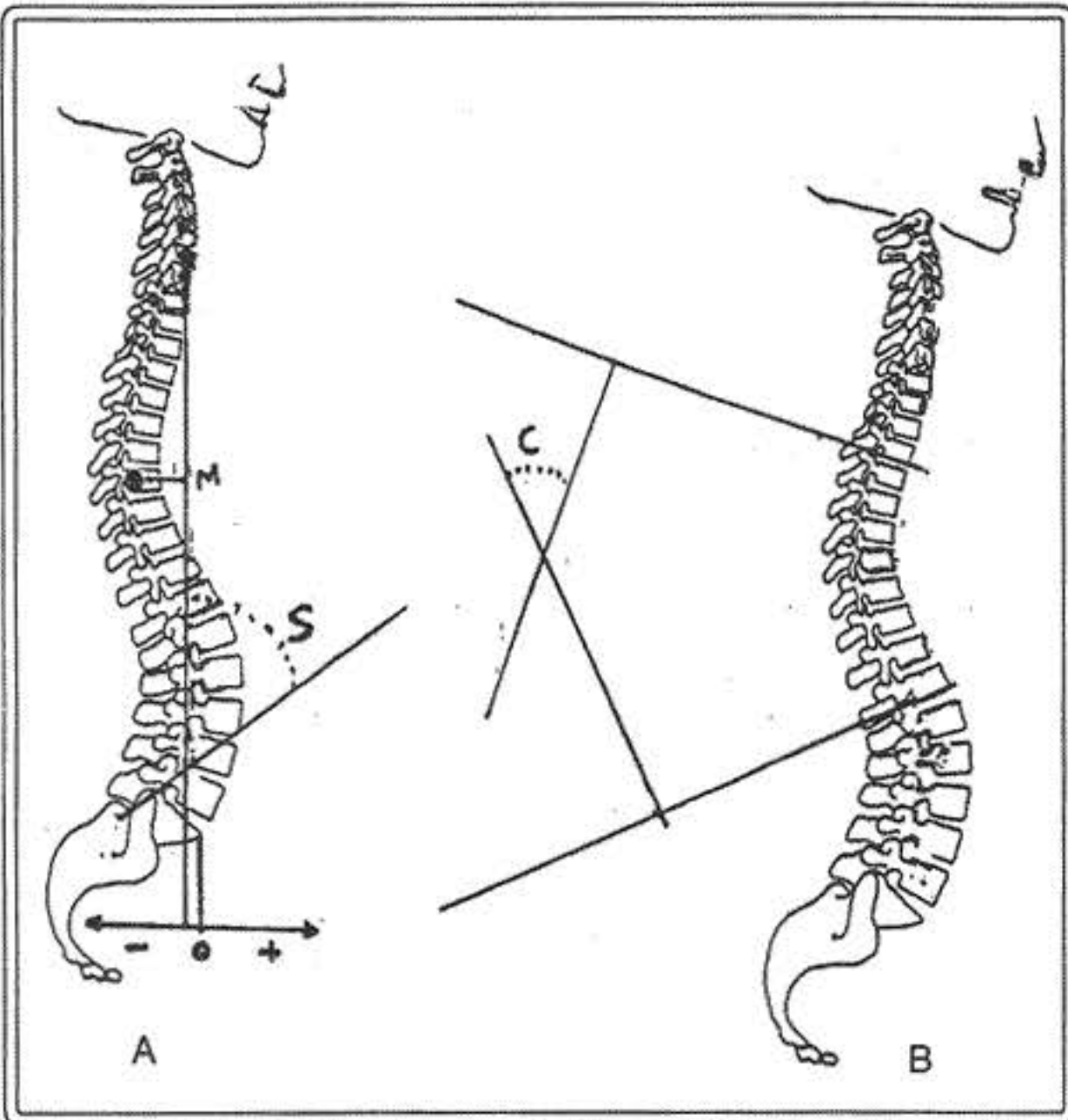


Figura 1

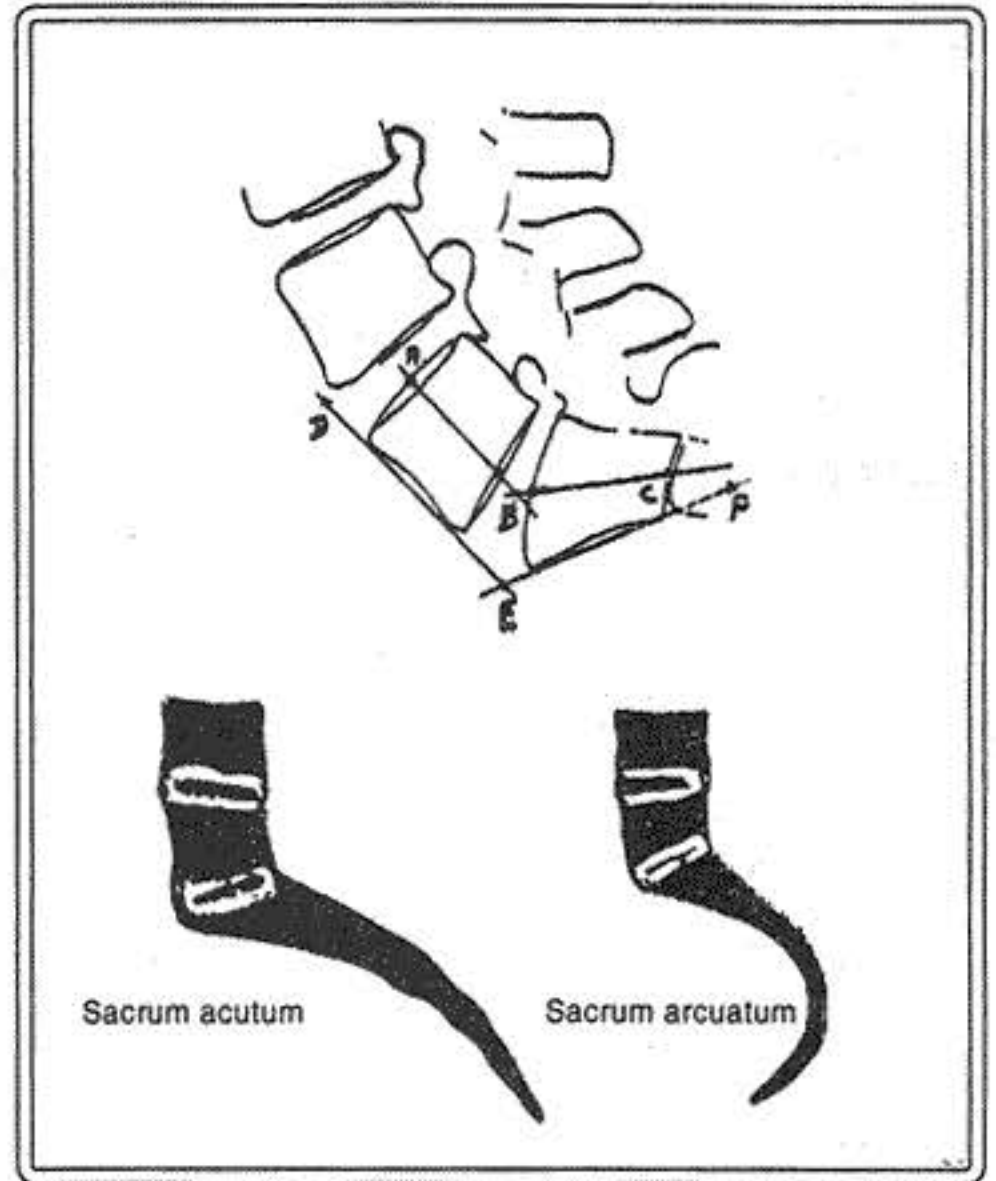


Figura 2

Figura 1: A. Eje espinal determinado por la plomada desde la parte central del soma C7. La vertical que desciende de la zona antero-superior de S1 constituye el (O). Los desplazamientos anteriores positivos (+) producen pérdidas de la lordosis con clínica frecuente. Los desplazamientos posteriores, negativos (-) aumentan la lordosis. Las posturas cifóticas aumentan el brazo del momento (M) que facilitan las fracturas, si hay fuerza compresiva sobre el eje espinal. Las medidas ángulo sacro (8) se mide con la tangente que asciende por la parte del cuerpo de S1 y el eje espinal.

B. El ángulo del Cobb entre dos vértebras. En las patologías se usa la prolongación de la superficie superior de la vértebra cefálica y la superficie inferior de la vértebra caudal más inclinada a la horizontal que son llamadas vértebras extremas y está más cerca al eje vertical.

Figura 2: Métodos adicionales de las medidas del ángulo lumbosacro. Arriba: A, B, C que son la intersección de las líneas que pasan por la parte media de L5-S1. Ángulo del promontorio D, E, F. prolongación de las líneas que pasan por las superficies anteriores de los cuerpos L5-S1. Abajo: Formas de sacro.

Fig. 3: Ángulo sacro según Ferguson citado por Schmorl: A B línea que pasa por la unión L5-S1 y C B la perpendicular levantada de la unión espina bífida anterior y sínfisis pubiana. Este ángulo no excede los 34° por encima de lo cual se considera inestable.

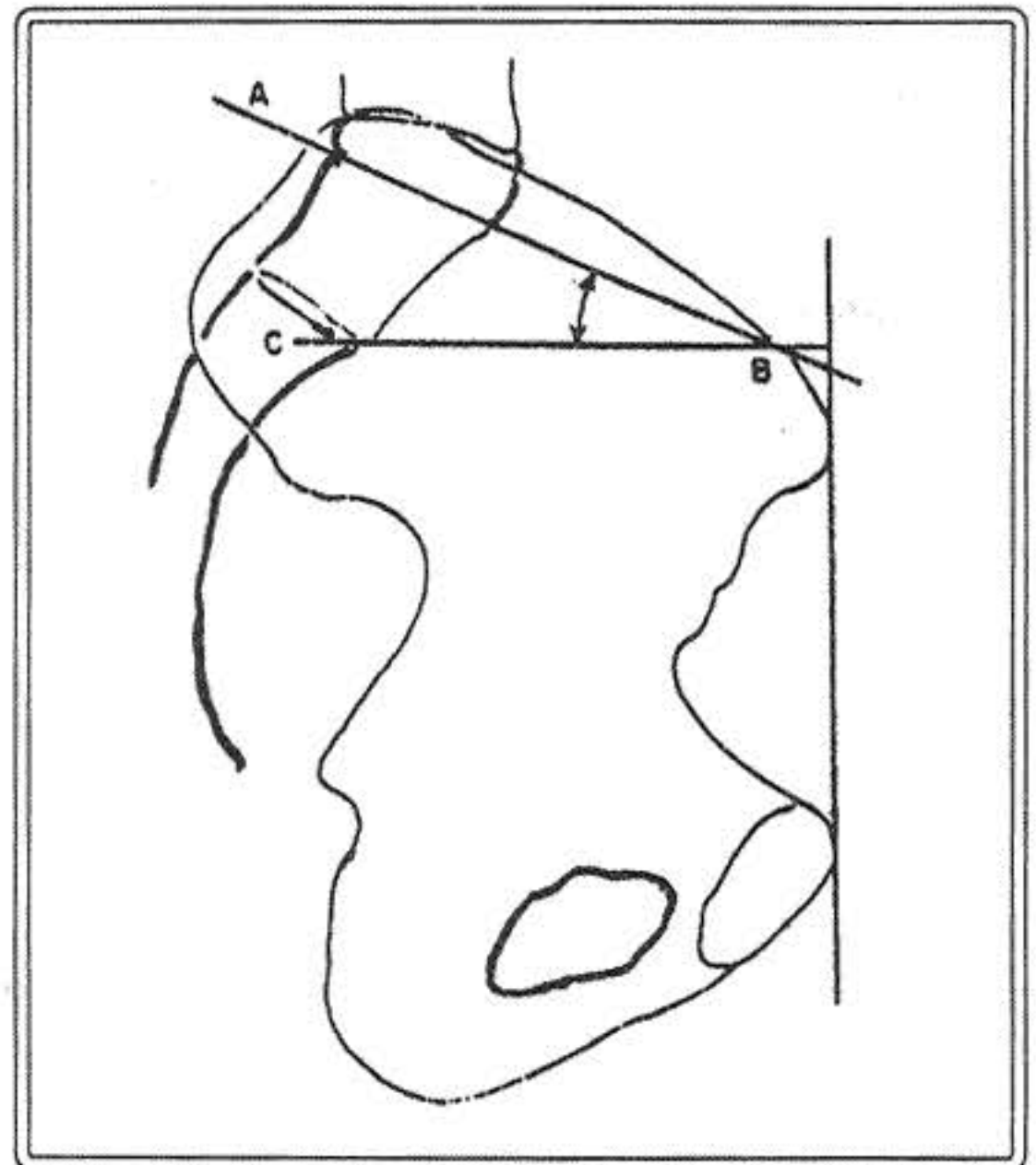


Figura 3

centro médico

El eje espinal en mayores de 40 años

Es aceptado que en los alineamientos normales de la cabeza se encuentre en el eje sobre el sacro en la posición normal relajada vertical. El desplazamiento del eje de la columna delante del sacro puede acelerar la degeneración discal.

Es necesario tener presente que algunos voluntarios con el eje delante del sacro no tienen síntomas (1).

Se ha descrito el síndrome de la "columna plana" con pérdida de la lordosis y seguido por trastornos del balance sagital, después de instrumentaciones quirúrgicas (6).

Es interesante destacar que no todos los pacientes con pérdida iatrogénica de la lordosis son sintomáticos, pero es básico el mantenimiento de la corrección en las alteraciones del alineamiento alterado en los casos sintomáticos preoperatorios.

La pérdida de la lordosis, particularmente en la columna media lumbar, se correlaciona con el aumento de la edad, mientras que la pérdida de la lordosis de L5-S1 que es el factor más importante productivo del balance sagital, no se correlaciona con la edad. Esto se explica de la siguiente manera: los pacientes con tendencia a la degeneración discal y desplazamiento anterior de su eje espinal, la pérdida de la lordosis L5-S1 ya se ha producido a los 46 años de edad, por lo que los futuros cambios se producirán en las vértebras superiores.

De modo que, la pérdida de la lordosis lumbar constituye el factor más importante en el mantenimiento del eje sagital.

Conclusiones

Las anomalías del alineamiento sagital no es consecuencia ineludible del envejecimiento, por lo que debe ser evaluado como una condición anormal. Por otro lado, un grupo de personas normales desarrollan un trastorno del balance del eje vertical como resultado de la enfermedad discal a nivel de la columna lumbar.

La preservación de la lordosis en la cirugía local es una condición ineludible y particularmente de L3 hacia abajo. El cirujano debe cuidar particularmente la lordosis segmental que se va a fusionar más que en la totalidad de la lordosis lumbar.

Los cirujanos deben anticipar y planear cierta pérdida de la lordosis que pudiera ocurrir con el envejecimiento.

Referencias bibliográficas

1. Grelb, D.E.; Lenke, L.G.; Bridwell, K.H.; Blanke, K.; McEnergy, K.W. An analysis of sagittal spinal alignment in 100 asymptomatic middle and older aged volunteers. Spine 1995; 20: 1351-1358.
2. Wanboldt, A. Spencer, D.L. A segmental analysis of the distribution of lumbar lordosis in the normal. Spine Orthopedic Transactions. 1987; 11: 92-93.
3. Bernhardt M. Bridwell, K.H. Segmental analysis of the sagittal plane alignment of the normal thoracic and lumbar spines and thoracolumbar junction. Spine 1989; 14: 712-721.
4. Jackson R.P.; McManus, A.C. Standind Segmental lordosis and sagittal plane alignment in asymptomatic volunteers and in patient with low back pain. Presented of the annual meeting of the scoliosis Resaarch Society, Dublin, Ireland. September 1993.
5. Lindh, NM. Biomechanics of the lumbar spine. In: Nordin M.; Frankel, V.H.. ed. Basic Biomechanics of the musculoskeletal

system. 2nd ed Philadelphia: Lean and Febiger, 1989: 183-207.

6. Shuffleberger, H.L.; Clark, C.E. Thoraco-lumbar osteotomy for post-surgical imbalance. Spine 1992; 17 (Suppl) S 287-290.

