

**HERNIOPLASTIA INGUINAL  
POR TECNICA DE SHOULDICE  
Reporte Acumulativo 1974 - 1984**

**Dr. Luis Arturo Ayala  
Dr. Eduardo Souchón  
Dr. Ricardo Alfonzo  
Dra. Elena Rodríguez  
Centro Médico de Caracas**

**INTRODUCCION**

Para la reparación de la hernia inguinal han sido descritas numerosas técnicas. Las diferencias entre unas y otras son de importancia variable y, en líneas generales, referidas a la forma de incorporar las estructuras anatómicas de la zona utilizadas para la reconstrucción.

La evaluación del éxito de una u otra técnica, se basa en la incidencia asociada de complicaciones, muy especialmente en cuanto al número de recidivas, lo cual es, en realidad bastante variable con reportes oscilando entre el 11% y el 10%, con las técnicas más modernas (2,18,16); da la impresión, sin embargo, que la incidencia real es bastante mayor, pudiendo estimarse en alrededor del 15% al 20% (15). La técnica clásica, y la más utilizada para la reconstrucción del conducto inguinal, es la descrita por Bassini (2), con una incidencia de enfermedad recidivante del 2.7% en 251 casos; esta técnica ha sufrido numerosas modificaciones, las cuales no han logrado reducir la incidencia de recidiva, que oscila entre el 5% y el 30% (1).

Revisando las descripciones de las técnicas diferentes al Bassini, descritas más modernamente, apreciamos que se hace cada vez más hincapié en la importancia de la reconstrucción rutinaria de la pared posterior del conducto inguinal (13,15).

La técnica descrita por Shouldice, en Canadá, reporta una incidencia de recidivas un de 0.8% en el primer trabajo publicado con 20.000 casos (6);

---

Trabajo presentado en las V Jornadas Científicas del Centro Médico de Caracas.  
6 de Diciembre de 1985.

se mantiene para los segundos 50.000 casos (7) y continúa siendo menor del 1% hasta el último reporte de la Clínica Shouldice en 1979 (17) que incluyó 114.000 hernias intervenidas (14). Estos resultados son obtenidos utilizando una técnica standard, en un centro dedicado exclusivamente al tratamiento de la hernia inguinal y, lo que es aún más interesante, son repetidas cuando otros autores utilizan la misma técnica (16,17) con incidencias que oscilan entre el 0.2% y el 1%.

Cifras tan impresionantes nos instaron a ensayar esta técnica aparentemente superior. Los primeros casos fueron presentados en 1979 en el XV Congreso de la Sociedad Venezolana de Cirugía en Porlamar y XVII en Caracas en 1983; los resultados continúan siendo tan halagadores que justifican este reporte que incluye todos los casos operados por esta técnica en el Centro Médico de Caracas.

## **MATERIAL Y METODOS**

La experiencia reportada comprende el lapso entre 1974 y 1984 e incluye 103 hernioplastias inguinales realizadas a 87 pacientes. Todos los casos fueron pacientes privados operados personalmente por los autores, lo cual provee una muestra homogénea en cuanto a técnica quirúrgica y criterios de evaluación de las complicaciones y garantiza la posibilidad de control post-operatorio a largo plazo.

El tiempo de observación oscila entre un máximo de 8 años y un mínimo de 6 meses.

La revisión de la serie revela un predominio importante del sexo masculino con 90 casos (87.37%) y 13 del sexo femenino (12.63%).

La edad más frecuente está en el grupo comprendido entre los 30 y los 39 años. Hubo 42 hernias indirectas (40.77%) y 61 directas (59.33%). Operamos en este grupo 16 hernias bilaterales, 12 directas y 4 indirectas.

La anestesia fue siempre general o conductiva peridural. Ningún caso fue intervenido bajo anestesia local.

De todos los casos operados 94 fueron reconstrucciones primarias y 9 reconstrucciones en hernias recidivadas, lo cual representa el 8.73% de los casos. Ocho de estas hernias reproducidas fueron hernioplastias no practicadas por nosotros y por técnicas distintas a la propuesta y una es falla del Shouldice.

En el protocolo de evaluación se incluyeron los elementos de la historia clínica que pueden incidir en aumentar el riesgo de una recidiva; como es, por ejemplo: Aumento de la presión inter abdominal, enfermedades intercurrentes o factores que alteran la capacidad de cicatrización; por ejemplo: Diabetes o tratamiento con esteróides.

Se reportan las complicaciones intra operatorias, post-operatorias inmediatas referidas a la herida y post-operatorias tardías especialmente recidivas y granulomas.

## NUEVOS CONCEPTOS DE ANATOMIA QUIRURGICA FUNCIONAL DEL CONDUCTO INGUINAL

La cirugía reconstructiva de la pared abdominal en el área inguinal requiere de una comprensión absoluta del funcionamiento de las estructuras de la zona y un conocimiento exhaustivo de la morfología local. Así pues, fisiología y anatomía concurren para poder establecer, en definitiva, cuáles áreas deben disecarse y qué elementos deben ser aproximados con las suturas para establecer el mecanismo de contención de esta zona, normalmente débil en comparación con el resto de la pared y distorsionada por la presencia de la hernia.

Las técnicas quirúrgicas se han basado siempre en descripciones anatómicas consideradas precisas y que han evolucionado en base a la adición de detalles anatómicos observados en disecciones de cadáveres fijados o intervenciones quirúrgicas de esa región.

La información obtenida en el primer caso puede ser inexacta por estar afectada por las alteraciones que ocurren con el proceso de fijación que impide separar algunos planos finos y establecer el origen o terminación de algunos de los engrosamientos de fibras conjuntivas que se encuentran en la zona; en el segundo caso, por la imposibilidad de investigar un área amplia por las limitaciones propias de las disecciones in vivo que solo pueden realizarse en las zonas a ser reconstruídas. Además que se está actuando sobre un área ya modificada por el proceso patológico que motivó la operación, la hernia en cuestión.

En la última década han sido publicados varios trabajos anatómicos con disecciones realizadas en cadáveres muy frescos y con técnicas de disección diferentes que han identificado en forma más precisa cuales son las estructuras verdaderamente firmes de la región inguinal y así racionalizar la mejor técnica a emplear para reconstruírla cuando está alterada por la presencia de una hernia (4).

Entre los trabajos más detallados cabe destacar los de Condon en 1971 y Mac Vay en 1974 que utilizan cadáveres frescos; la disección se realiza plano a plano de afuera hacia adentro, previa remoción del peritoneo y de la grasa pre-peritoneal y utilizando una luz en profundidad para transiluminar los planos y poder disecar las láminas anatómicas más finas y seguir-las hacia arriba y hacia abajo en toda su extensión y poder apreciar sin lugar a dudas, sus puntos de origen, terminaciones y trayecto; que en esta zona son irregulares. Otro elemento clave en estas disecciones es que se realizan no solamente en el área inguinal, sino extendiéndose hacia arriba, hacia las inserciones de los músculos de las paredes laterales del abdomen y hacia abajo buscando las terminaciones fascio-aponeuróticas en el área crural (12) (Foto A).

Un elemento conceptual muy importante, derivado de estas disecciones, es la identificación de dos elementos anatómica e histológicamente diferentes, constituídos principalmente por tejido conjuntivo, y que son perfectamente separables; la aponeurósis y las fascias. Este concepto es muy valioso y no está muy claro en la mayoría de las descripciones anatómicas; el término aponeurósis debe utilizarse para designar la continuación fibrosa de un haz

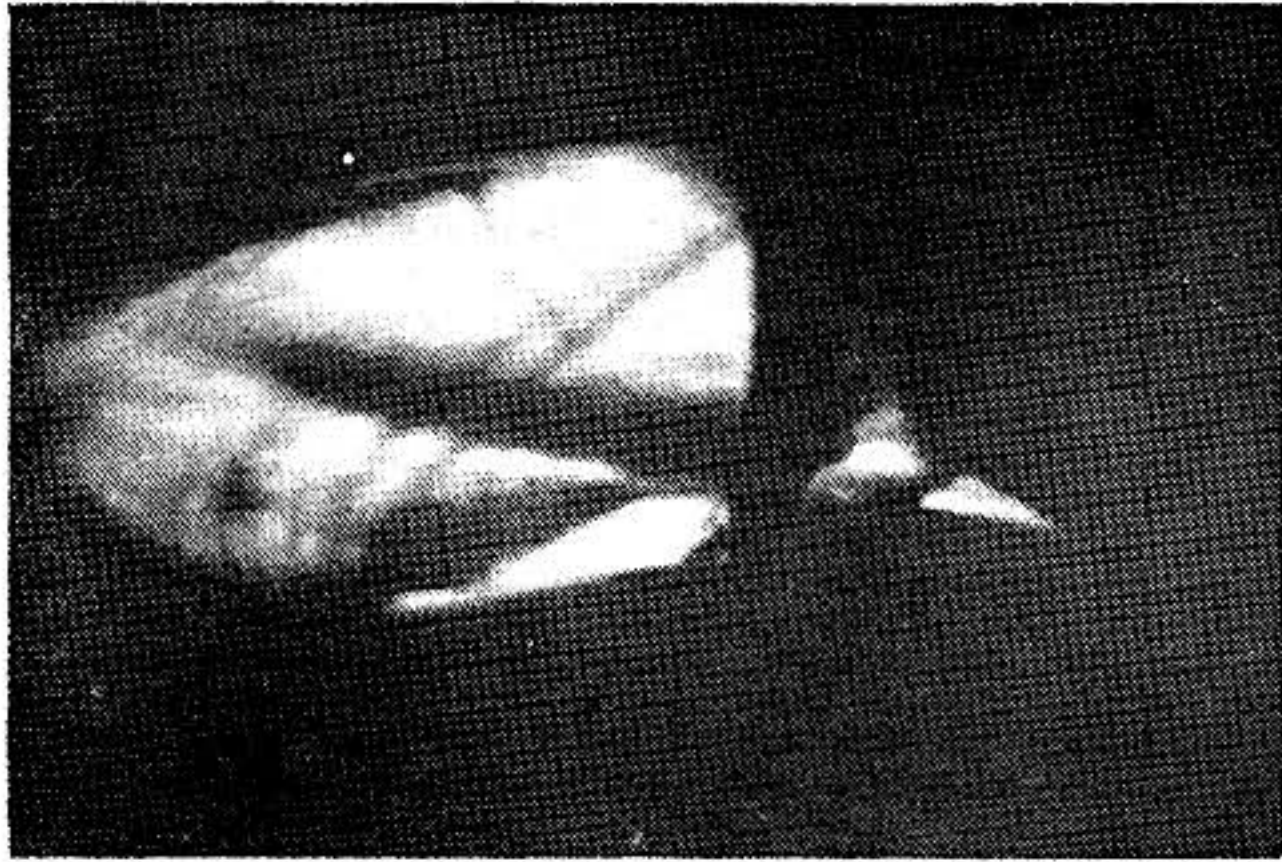


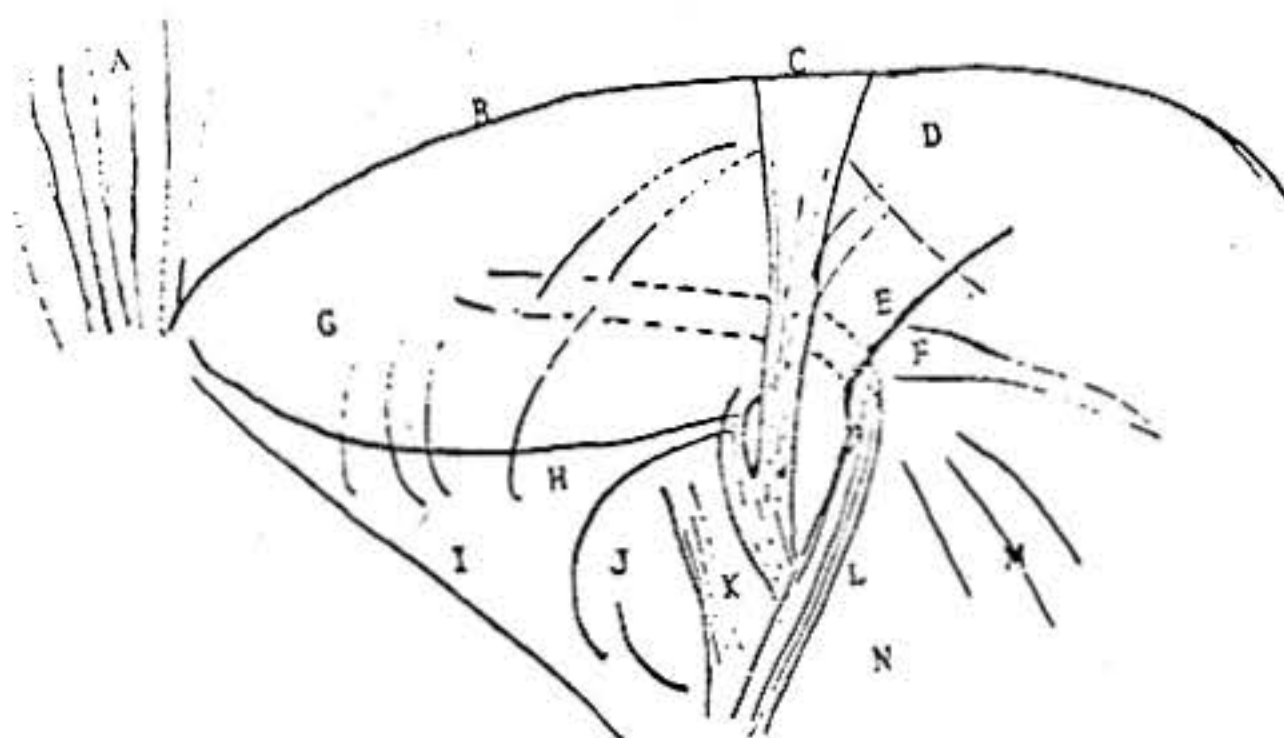
Foto A - El Area Inguinal delineada por Transiluminación.  
CONDON, R. E.; Annals of Surgery 173: 1, 1971.

muscular, de tal manera de que cada fibra aponeurótica es una extensión de una fibra muscular y le sirve para insertarse en el hueso; histológicamente esto es apreciable ya que varias fibras de una aponeurósis están sostenidas y se continúan con el tendón, por un lado y con el recubrimiento de la fibra muscular por el otro. Cada músculo y su aponeurósis están a su vez cubiertos por una capa conjuntiva llamada fascia; así pues, tanto el músculo como su aponeurósis están recubiertos por fascias que tienen continuidad histológica y que en muchos casos, son separables la una de la otra. Utilizando la técnica de disección descrita se ha encontrado que cada uno de los tres músculos laterales del abdomen están recubiertos, en sus dos superficies, por una lámina de fascia que es contigua al cuerpo muscular. Revisemos los detalles anatómicos de estas disecciones (4,12) (Foto B, Foto C).

El primer elemento diferente en la región inguinal es la **fascia superficial de Scarpa**, la cual se continúa desde la región torácica hacia el área crural donde se convierte en la fascia cribosa, ella es de espesor variable, y solo importante en niños.

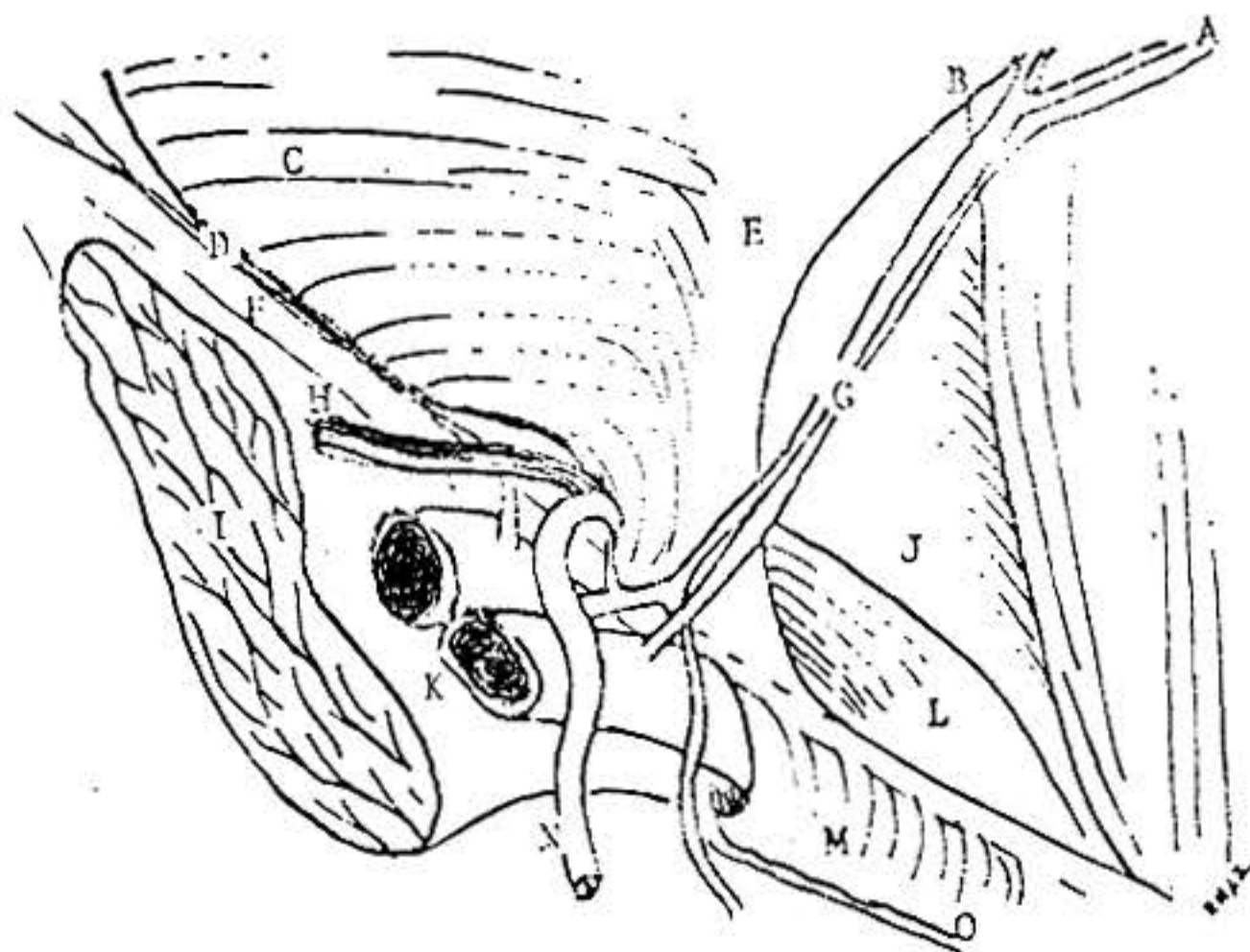
El músculo **oblicuo mayor** es el más superficial, tiene una fascia de envoltura bastante bien definida en el área inguinal, su componente profundo en la cara interna del músculo es gruesa y más fácilmente definible que el superficial, ambas confluyen y se unen en la parte inferior del músculo, sus fibras se separan para formar el anillo superficial y algunos se continúan en el cordón como la fascia espermática superficial. Una vez pasado el ligamento inguinal las dos fascias del oblicuo mayor se continúan en el muslo como la fascia lata. La aponeurósis del oblicuo mayor es una estructura diferente que se engrosa para formar el ligamento inguinal que en su tercio lateral se fija firmemente a la fascia superficial del psoas ilíaco por lo cual no es móvil, mientras que en sus dos tercios mediales forma un engrosamiento aponeurótico y le dan firmeza pero son disecables de él, (especialmente la interna que es la más gruesa), antes de que ambas se fundan en el área crural y se conviertan en la fascia lata.

El músculo **oblicuo menor**, en la región inguinal está también recubierto por dos fascias muy delgadas y difíciles de separar de su aponeurósis. El músculo oblicuo menor no llega hasta el ligamento inguinal sino que deja una separación de forma oval cuyo diámetro más largo es igual a la longitud del canal inguinal. El músculo oblicuo menor siempre puede ser separado completamente del músculo transverso que yace inmediatamente por debajo, por lo tanto nunca existe un tendón conjunto.



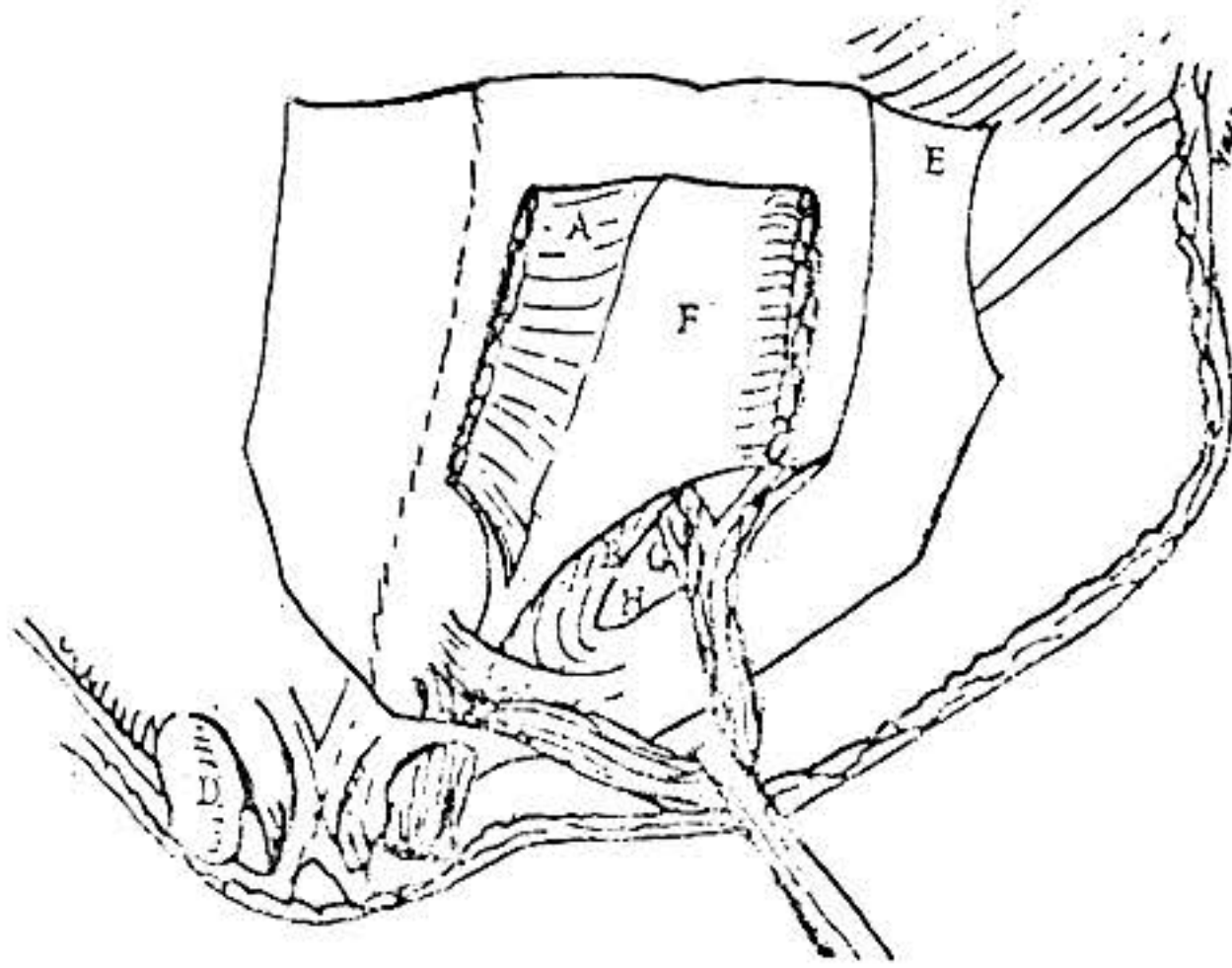
(Esquema A) Anatomía por Transiluminación

- A Recto anterior mayor
- B Arco del transverso
- C Arteria y Vena epigástrica
- D Músculo transverso abdominal
- E Fascia transversalis
- F Anillo inguinal profundo
- G Pared posterior del conducto inguinal
- H Tracto ilio púbico
- I Ligamento de Cooper
- J Anillo crural
- K Arteria femoral
- L Conducto deferente
- M Vasos espermáticos
- N Vena femoral



(Esquema B) Vista Posterior del Area Inguinal

- A Vaina posterior del recto anterior
- B Arco de Douglas
- C Transverso abdominal
- D Fascia transversalis (Removida)
- E Ligamento interfoveolar
- F Ligamento inguinal
- G Vasos epigástricos
- H Nervio y vasos espermáticos
- I Psoas
- J Aponeurósis del transverso
- K Vena ilíaca externa
- L Fascia transversalis
- M Ligamento de Gimbernat
- N Conducto deferente
- O Ligamento de Cooper



(Esquema C) Vista Anterior del Area Inguinal

- A Oblicuo interno
- B Falx inguinalis
- C Ligamento inguinal desplazado
- D Fascia espermática externa
- E Aponeurósis del oblicuo mayor
- F Aponeurósis del transverso
- G Vasos epigástricos
- H Fascia transversalis

En su porción inguinal el músculo **transverso abdominal** es habitualmente mucho más aponeurótico que muscular; en la mayoría de las disecciones el espacio entre la pared muscular propiamente dicha y el ligamento inguinal está cerrado por fibras aponeuróticas soportadas en cada una de sus caras, superficial y profunda, por fascia. El transverso tampoco llega hasta el ligamento inguinal, pero su defecto es más bien anular o circunferencial.

La lámina interna es la que se ha llamado fascia transversalis y es el principal constituyente de la pared posterior del conducto inguinal. Las fibras más bajas del músculo transverso no se originan por su parte inferior del tercio lateral del ligamento inguinal sino de la fascia del psoas ilíaco mucho más profunda que el ligamento inguinal y en correspondencia con el plano del oblicuo menor.

La inserción en el púbis comienza con la sínfisis y va lateralmente a todo lo largo de la espina del púbis y la línea iliopectinea hasta el anillo

femoral, esta inserción no tiene una terminación definitiva sino que algunas fibras se extienden hacia abajo hacia la vaina femoral, ya que en este plano profundo no existe ninguna estructura con aspecto de banda transversal como lo es el ligamento inguinal, en el plano oblicuo mayor, que es más superficial.

Las descripciones de la pared profunda del conducto inguinal incluyen una serie de ligamentos con nombres propios como son por ejemplo: el ligamento de Hasselbach, de Henle, etc.; se ha demostrado que estos no son verdaderos ligamentos sino engrosamientos de la aponeurósis del transverso unidas y sostenidas por la fascia transversalis que se reduplica en algunas áreas especialmente en el margen medial del anillo inguinal profundo. En esta zona hay confluencia de la aponeurósis del transverso, del tendón de inserción del recto anterior mayor del abdomen y de la fascia transversalis, las cuales ocasionalmente se funden no siendo posible separarlas (13).

Es muy importante destacar que la fascia superficial del transverso es sumamente delgada y que el término fascia transversalis debe usarse solamente para identificar la lámina de fascia en el aspecto profundo del músculo, esto lo diferencia de las dos capas de fascia que cubren el oblicuo mayor, que no tienen nombres propios. La verdadera fascia transversalis, varía en grosor y fuerza en cada individuo, pero debe reconocerse como la estructura de mayor resistencia en la región inguinal ya que tiene inserciones múltiples tanto en la fascia de investidura del recto anterior mayor del abdomen más allá de la línea semicircularis, como en el púbis y en la fascia del psoas ilíaco así como en sus puntos de origen posterior en la región lumbar.

La descripción anatómica de la porción de la fascia transversalis inmediatamente por encima del nivel del ligamento inguinal ha sido objeto de numerosas discusiones, se ha dicho que existen varios elementos musculoligamentosos adheridos a ella. Esto no es cierto, sino que la fascia transversalis, como estructura más fuerte, tiene áreas de engrosamiento que semejan ligamentos que coinciden con otros de la aponeurósis del transverso y que se mantienen como parte de ella cuando ésta es separada de la cara posterior del músculo transverso y de las otras estructuras de la zona utilizando la técnica de disección por trans-iluminación.

#### **· APLICACION CLINICA DE LA ANATOMIA FUNCIONAL**

La definición más resumida de hernia inguinal podría ser "Un defecto en el músculo transversal abdominal", y por lo tanto su corrección equivale a la reconstrucción de este elemento (4).

Condon disecó 175 cadáveres frescos por la técnica de trans-iluminación y llegó a las siguientes conclusiones: El elemento más importante es el músculo transversal abdominal, su aponeurósis y su fascia de investidura profunda, muy firme y constante, en esta capa la mitad lateral es muscular y la mitad medial es fibrosa, semejando un tendón aplanado constituido por la yuxta-posición de la aponeurósis de inserción del músculo y la fascia transversalis. En la porción medial de la pared posterior del conducto inguinal hay una línea visible claramente que parece un arco, por encima de

ese arco está el músculo y por debajo solo hay aponeurósis y las dos fascias interrumpidas en el centro por la abertura del anillo inguinal profundo y a su alrededor una serie de reforzamientos aponeuróticos cuya continuidad es mantenida por la fascia transversalis; la mitad lateral del arco del transverso forma el borde superior del defecto en casos de hernias indirectas con un anillo profundo dilatado, mientras que la mitad medial define el margen superior del defecto en una hernia directa (4).

Si consideramos que la pared abdominal en la región inguinal tiene tres planos musculoaponeuróticos con una lámina de fascia que cubre por ambas caras a cada uno de los músculos y sus aponeurósis y que el elemento más firme es el transverso y su fascia profunda o fascia transversalis; entonces las técnicas de reparación ideales de una hernia inguinal deben tender a restaurar la anatomía normal suturando las aponeurósis y fascia profunda del transverso a sus puntos de inserción, en áreas donde estos puntos sean lo suficientemente firmes para no ser desplazados superiormente por la tracción que ocurre al contraerse los músculos de la pared abdominal o directamente a los puntos de inserción de los elementos aponeuróticos en el hueso, especialmente en el púbis.

El ligamento inguinal es un elemento libre cuando se le han retirado sus fascias de investidura y no es lo suficientemente seguro para resistir la tracción de los poderosos músculos rectos anteriores del abdomen; por lo tanto no sirve para la reconstrucción.

El oblicuo menor es usualmente muscular en la región inguinal teniendo muy escasos elementos aponeuróticos y por lo tanto tampoco es utilizable. Si se emplean suturas extraordinariamente fuertes para fijar el oblicuo menor al ligamento inguinal, alguno de los dos se elongaría, sin reforzar. La única manera en la cual el oblicuo menor serviría para la reconstrucción es si se transplanta para formar parte de la pared posterior del conducto inguinal pero siendo este un elemento principalmente muscular, su capacidad de contención es mínima.

El músculo transverso abdominal, el más profundo de los tres elementos musculoaponeuróticos, es (por su aponeurósis gruesa, su posición posterior y su fascia posterior fuerte), la estructura más adecuada para la reconstrucción. En la reconstrucción tipo Mac Vay este elemento es suturado al punto de inserción de la aponeurósis del transverso y fascia transversalis sobre la cara superior y posterior del púbis, lateral a la espina del púbis en lo que es conocido como ligamento de Cooper. En la reconstrucción de Shouldice los elementos de la cara profunda del músculo transverso son suturados a la porción de fascia transversalis que se vé que todavía queda engrosada insertándose en el ligamento de Cooper. En el primer caso aún cuando la sutura es un elemento de gran fortaleza, es fácil que exista exceso de tensión; en el segundo, aún cuando la sutura no se hace directamente al ligamento de Cooper se está haciendo a los elementos de inserción que en esta zona son habitualmente bastante fuertes (8,11,13).

Lo más valioso de las técnicas modernas de reconstrucción de la pared posterior, que usan los elementos del tercer plano musculoaponeurótico, es que la reconstrucción se hace en el plano correcto donde está el defecto y

utilizando un elemento muy resistente no desplazable mientras que en el Bassini y en otras técnicas la reconstrucción se hace con el ligamento inguinal que como demostramos es una banda suelta, fácilmente movable por la contracción del resto de las estructuras anatómicas de la pared abdominal y en un plano más superficial y por lo tanto alejado del punto de origen de la hernia (2,14,15).

En la reconstrucción de Mc Vay cuando existe un exceso de tensión se requiere una incisión de relajación sobre la vaina del recto anterior mayor del abdomen lo cual se ha demostrado que es eficiente, tanto clínicamente como en la mesa de autopsia, ya que produce la relajación deseada. En la técnica de Shouldice esto no es necesario porque la tensión se reparte por igual al utilizar una sutura continua e ir colocando los puntos en sitios donde la tensión se gradúa teniendo a la vista la inserción del músculo transversario sobre el púbis y así escoger los puntos de anclaje en áreas no atenuadas de la fascia transversalis. En ambas técnicas el anclaje se hace a una estructura firme de la pared posterior que no puede ser elevada como ocurre con el ligamento inguinal (8).

Condon le da gran importancia tanto a lo que él llama el tracto ilio-púbico, que es una banda aponeurótica diferente al ligamento inguinal que se encuentra en su porción más medial, como al ligamento de Cooper, haciendo hincapié en que éste es muy constante y densamente adherente al periostio; pero que, debido a su dirección posterior alejándose de la pared abdominal al seguir la curvatura normal de los huesos de la pelvis hace que en la técnica de Mc Vay se suture con exceso la tensión.

Condon describe muy claramente la importancia que tiene la fascia transversalis y los puntos de engrosamiento aponeuróticos en el mecanismo de cierre tipo "pinza" que es tan extraordinariamente importante en el funcionamiento de la pared abdominal en la zona del anillo profundo donde existe un defecto embriológico que debe ser cerrado en el momento en que condiciones normales aumentan la presión intra-abdominal. La fascia transversalis cubre en profundidad toda la pared posterior del conducto inguinal, el anillo inguinal profundo está en la mitad lateral de esta área débil y sus márgenes están formados por estructuras aponeuróticas recubiertas por la fascia transversalis, la cual las une; estas son: El arco del transversario por arriba, el tracto ilio-púbico por abajo y un repliegue que rodea el cordón semejándose a una hoz, llamado por Mac Vay "falx inguinalis" o sea la parte baja del ligamento de Henle y de Hasselbach (que no son ligamentos en verdad).

El mecanismo de "pinzamiento" funciona de la siguiente manera:

El músculo transversario al contraerse reduce sus dimensiones lo cual provoca tracción sobre sus inserciones aponeuróticas las cuales están unidas y envueltas en la fascia transversalis, esto eleva el "falx inguinalis" desplazando el anillo inguinal profundo hacia arriba, cerrándolo al colocarlo al nivel del arco del transversario y por detrás de los otros planos, más superficiales (5).

La mitad medial de esta área es la pared posterior del conducto inguinal, la cual está limitada en su parte medial por el tendón del recto anterior

mayor del abdomen, inferiormente por el ligamento de Cooper, por arriba por el arco del transversario y en el margen del canal femoral por el tracto ilio-púbico, esta zona débil está formada solamente por la fascia transversalis como elemento de contención. Es a través de esta zona que ocurren las hernias directas.

En conclusión y teniendo en cuenta lo aprendido con estos nuevos conceptos es claro que para la cura quirúrgica de una hernia inguinal es imprescindible reparar el plano profundo y, por lo tanto, podemos concluir que la cura de toda hernia inguinal requiere de: 1) Reducción y extirpación, cuando sea pertinente, del saco peritoneal. 2) Excisión de tejidos atenuados alrededor del orificio herniario para exponer márgenes aponeuróticos y de fascia, limpios y fuertes. 3) Cierre del orificio herniario suturando sus márgenes. 4) Incisión de relajación, cuando sea necesario de la aponeurósisis del recto anterior mayor del abdomen (10).

Cuando la hernia es indirecta; luego de la ligadura alta y resección del saco, si el anillo se ha ensanchado exageradamente es necesario reconstruir la pared posterior del conducto inguinal y eso se logra, al igual que para la directa, reproximando el arco del transversario al tracto ilio-púbico y ligamento de Cooper o a las inserciones distales de la fascia transversalis que se fija sobre el púbis (según la técnica escogida) y desplazando el anillo profundo lateralmente para que actúe de nuevo el mecanismo de pinzamiento: en caso contrario persistirá un área débil.

En la cura operatoria de la hernia directa a veces no es necesario resecar el saco peritoneal, pero sí los elementos atenuados de la fascia transversalis y de la aponeurósisis del transversario, reproximando tejido fuerte a tejido fuerte tal como se describe más arriba.

#### **DESCRIPCION DE LA TECNICA DE SHOULDICE**

En la reconstrucción de toda hernia inguinal (directa, oblicua o reproducida) es básico establecer la importancia del saco y su contenido, el anillo inguinal profundo, la fascia transversalis y el tendón conjunto, en la técnica propuesta, la base de la hernioplastia está en el tratamiento de los cinco elementos mencionados de la siguiente manera:

- 1 La insición es transversa, aproximadamente 1 cm. por encima de la arcada inguinal, comienza cerca de la espina del púbis y sigue el pliegue cutáneo. (Fig. 1) (Foto 1).
- 2 Sección del tejido celular subcutáneo y de la fascia de Scarpa hasta llegar a la aponeurósisis del oblicuo mayor, identificando plenamente el orificio superficial del conducto inguinal. (Foto 2).
- 3 Sección del anillo inguinal superficial y de la aponeurósisis del oblicuo mayor. Continuamos con la liberación del cordón y sus elementos. El músculo cremaster y la fascia espermática son resecados para lograr el adelgazamiento del cordón y asegurar una movilización mayor, necesaria para la reconstrucción. (Foto 3).
- 4 En hernias indirectas, el saco es cuidadosamente disecado y liberado de las adherencias al anillo inguinal profundo y a la fascia transversalis y resecado con ligadura alta. (Foto 4).

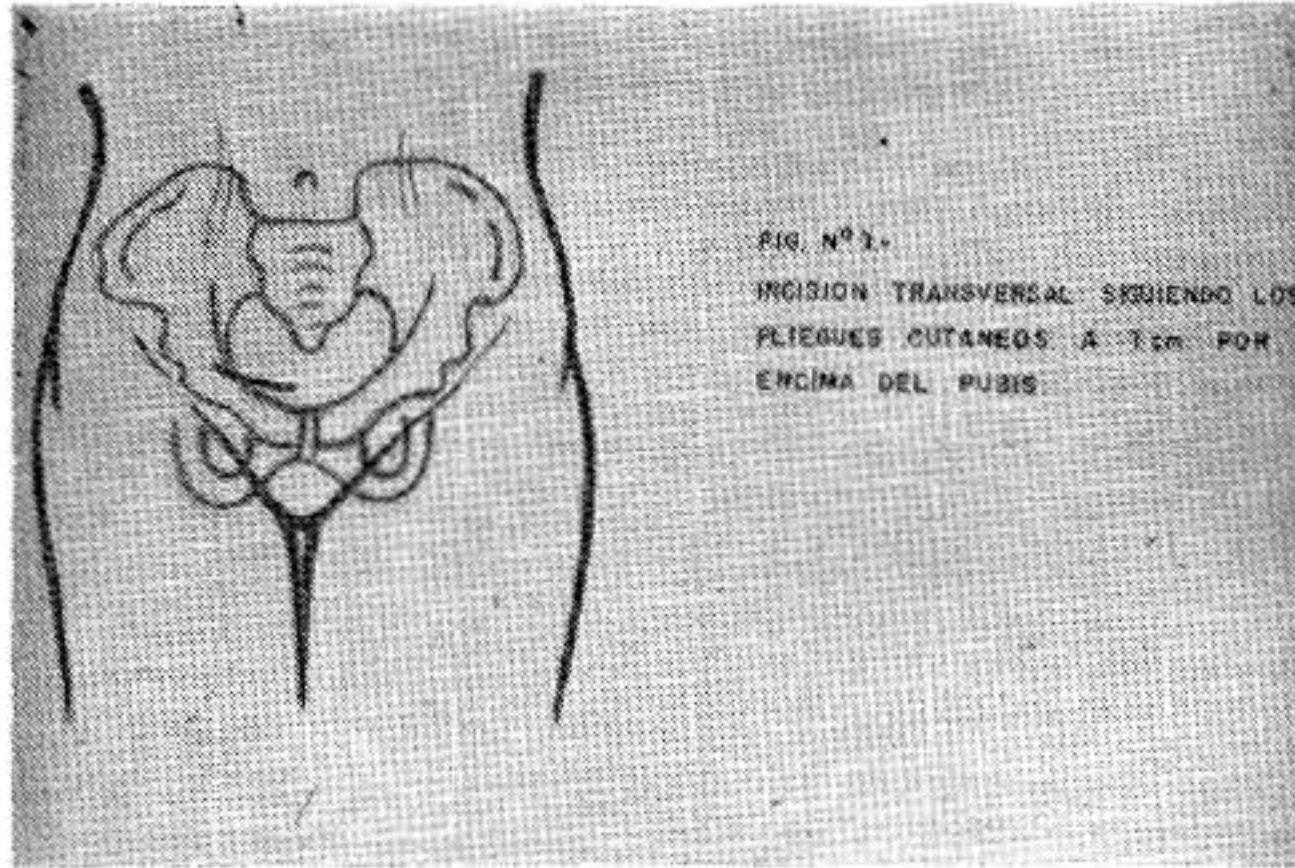


Figura No. 1

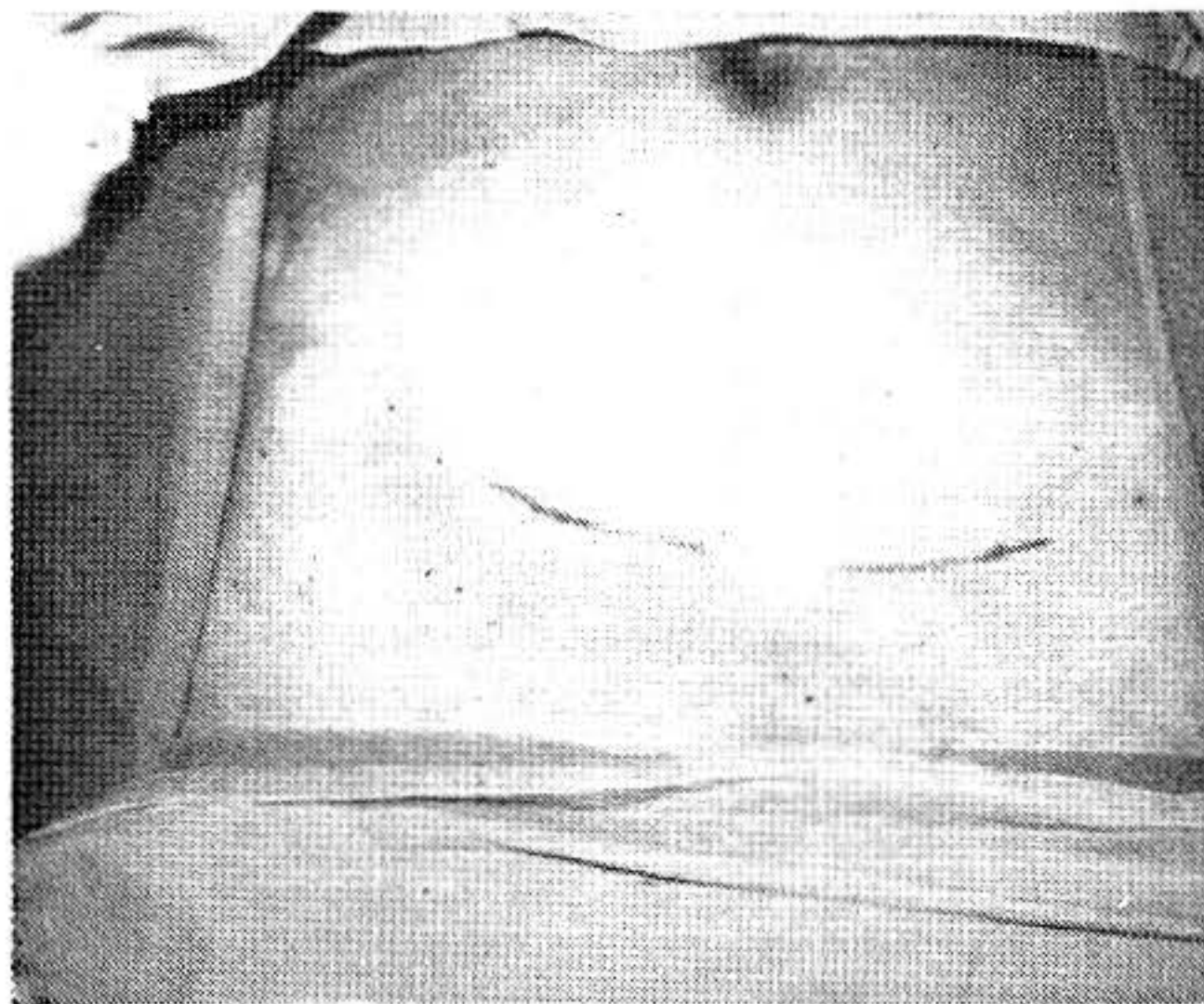


Foto No. 1

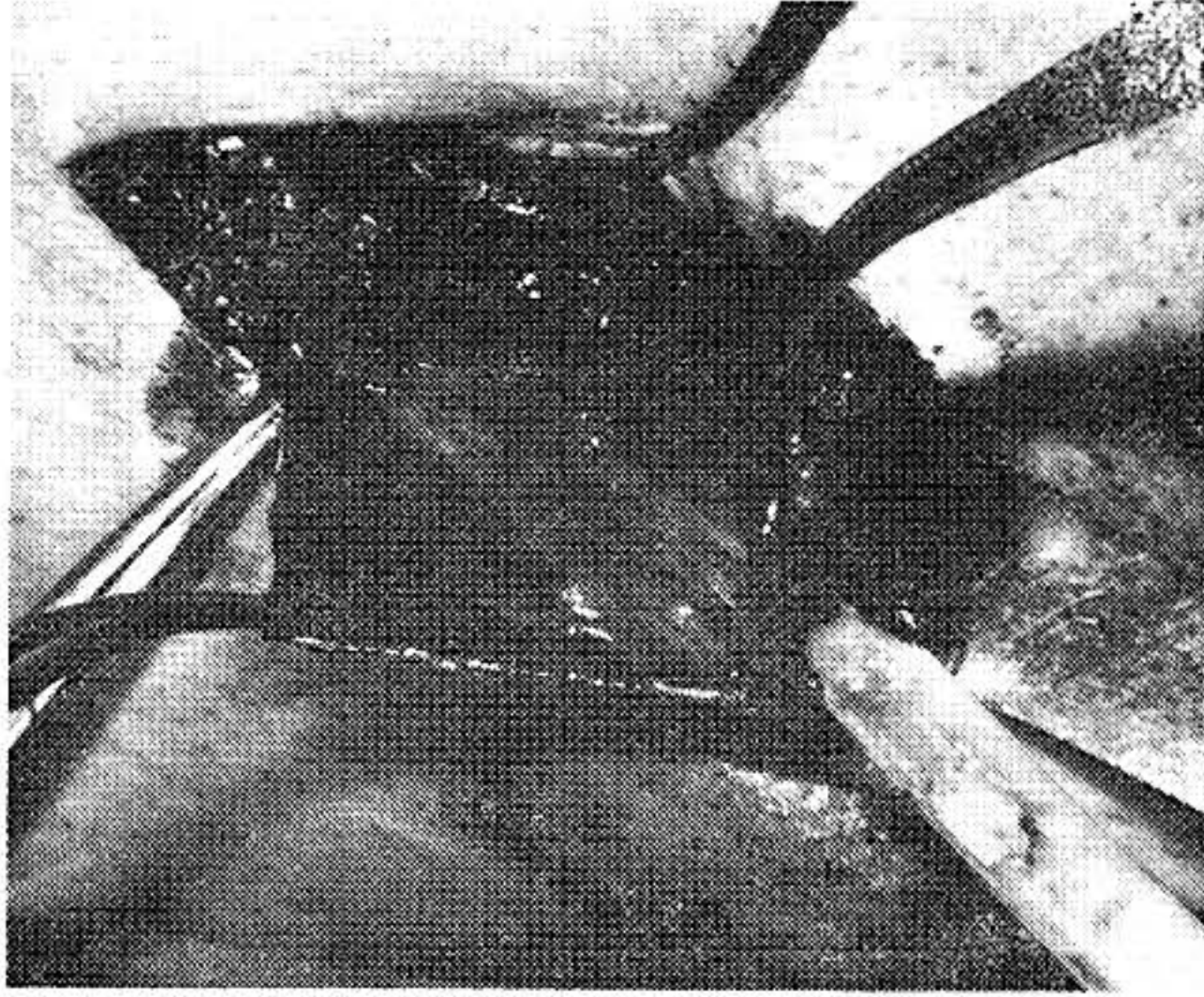


Foto No. 2

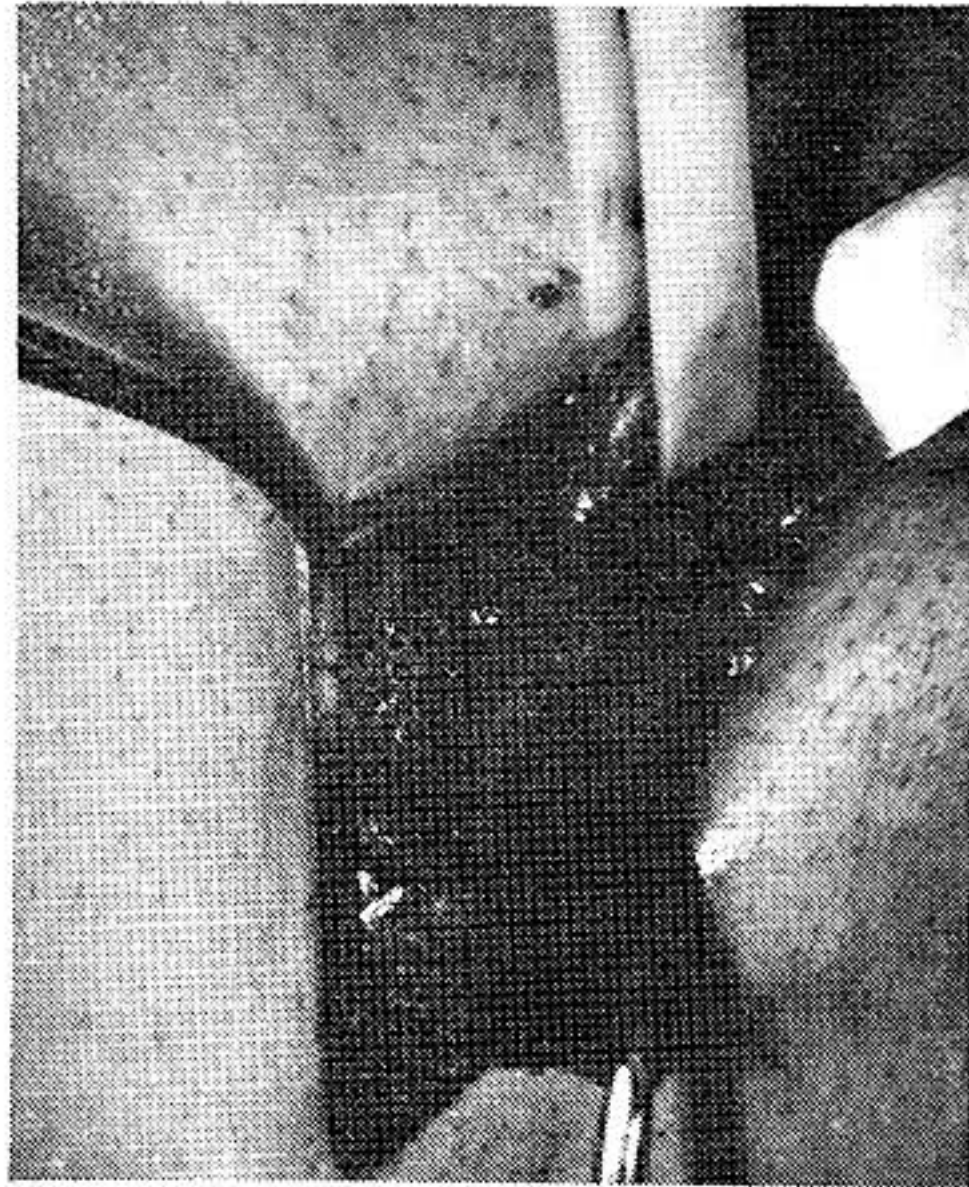

Foto No. 3

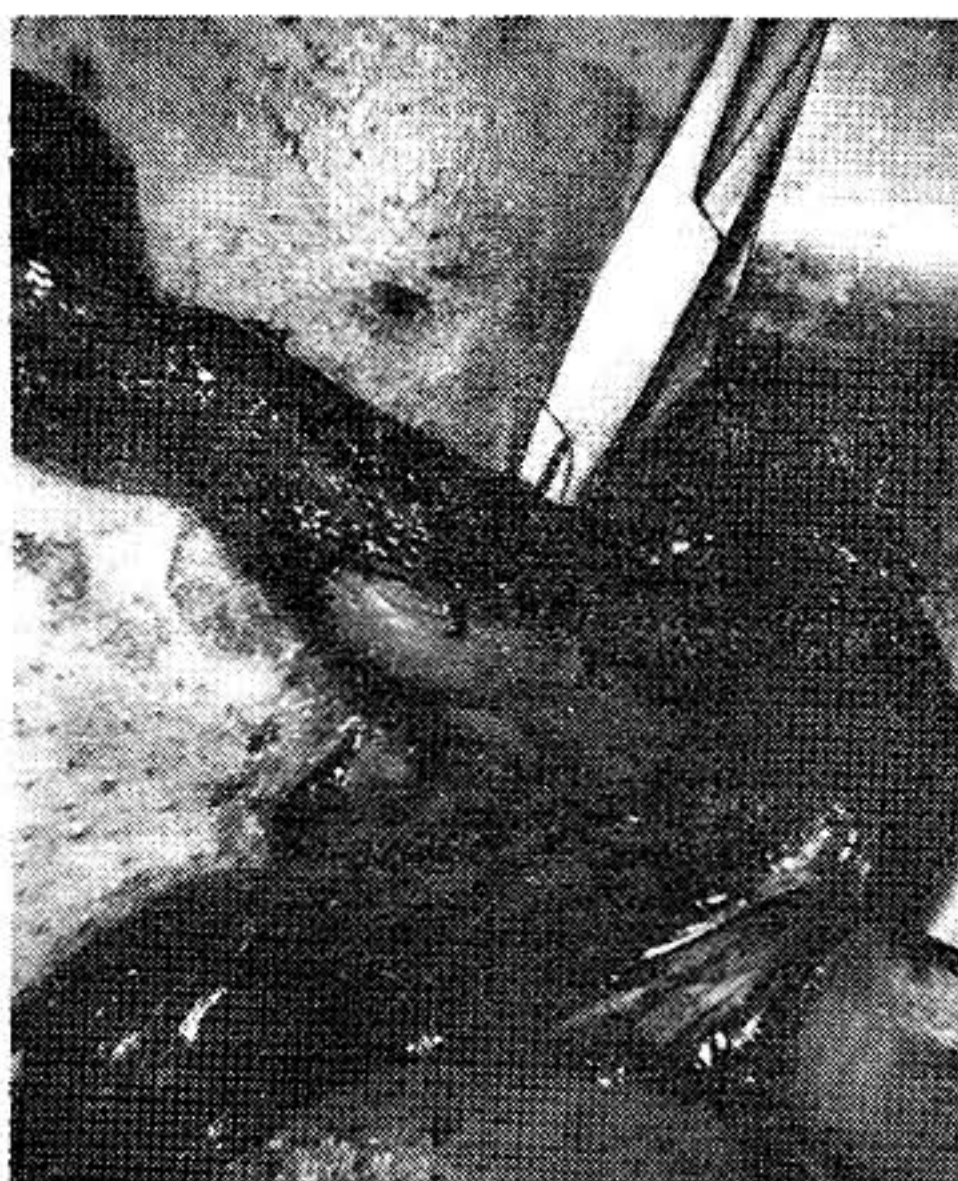

Foto No. 4

Los siguientes pasos constituyen los esenciales y los que le dan la particularidad a la técnica de Shouldice.

- 5 Incisión en la fascia transversalis, desde el anillo profundo hasta la espina del púbis, paralela a la arcada inguinal (Figura 2) (Foto 5). Se disecciona la margen medial o superior del corte separándola de la grasa peritoneal subyacente, desarrollando un colgajo superior, lo mismo se hace con la margen inferior o lateral del corte. (Figura 3). Cuando existe una hernia directa de larga evolución, es posible encontrar que la fascia transversalis es delgada y poco firme, por lo que se hace necesario resecar esta porción y avanzar por debajo del tendón conjunto hasta encontrar tejido fuerte y resistente (Foto 6).

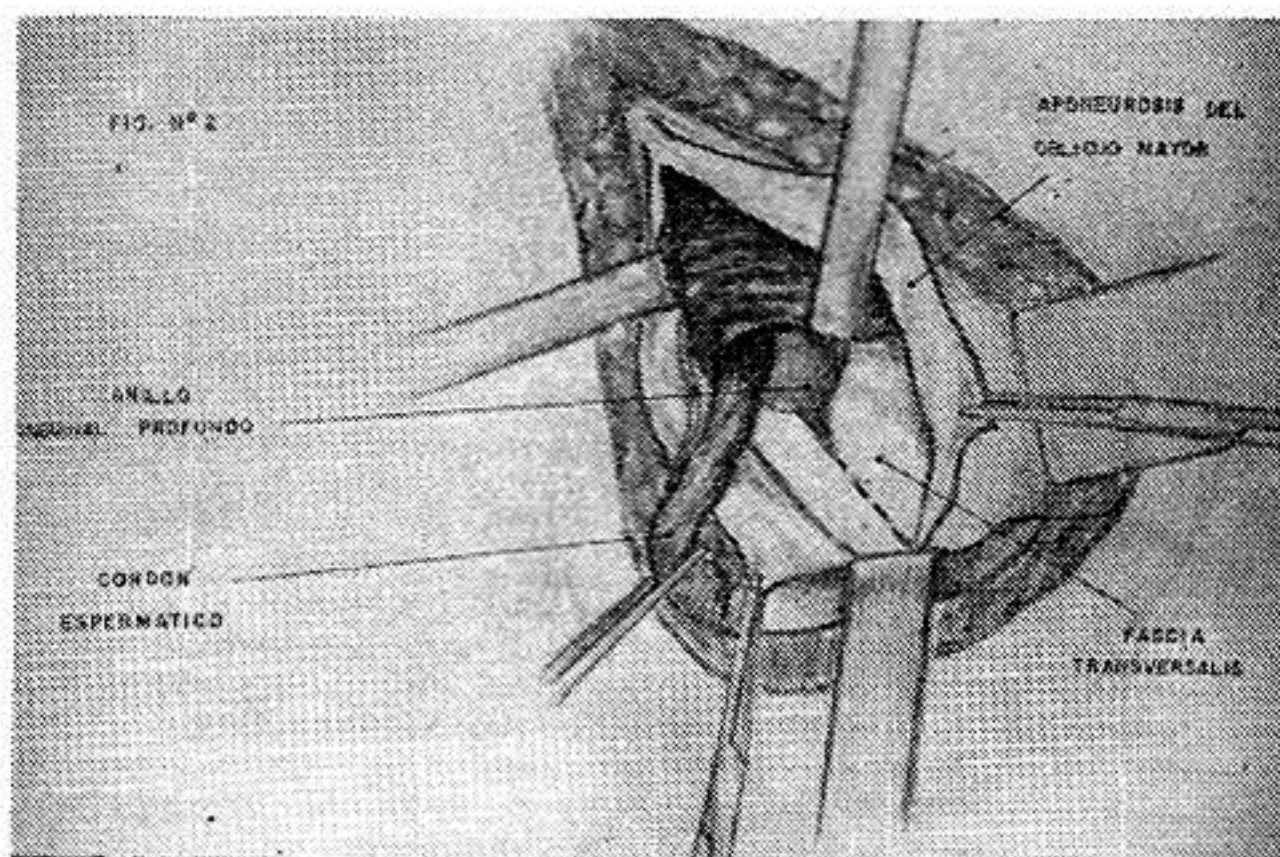


Figura No. 2

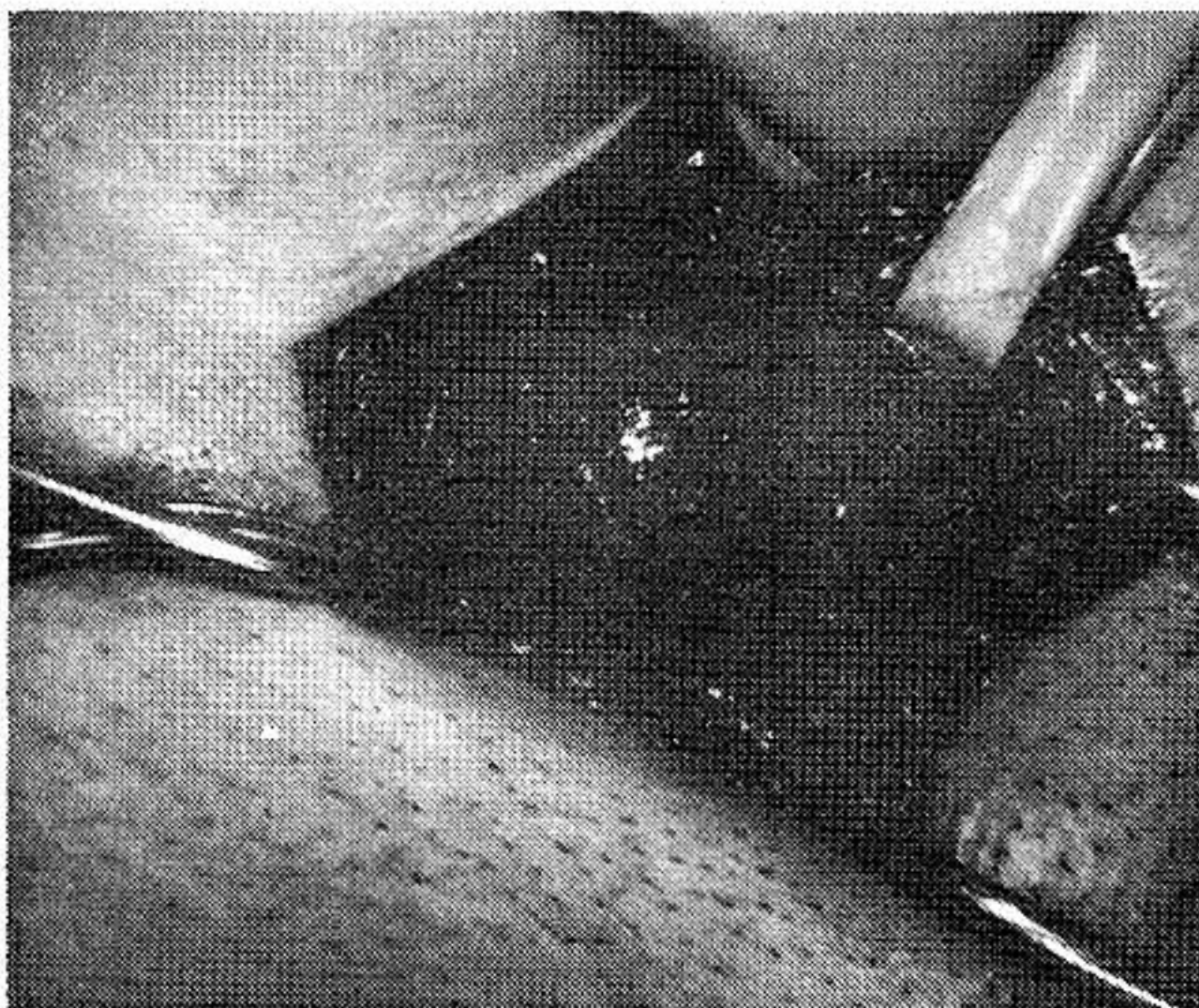


Foto No. 5

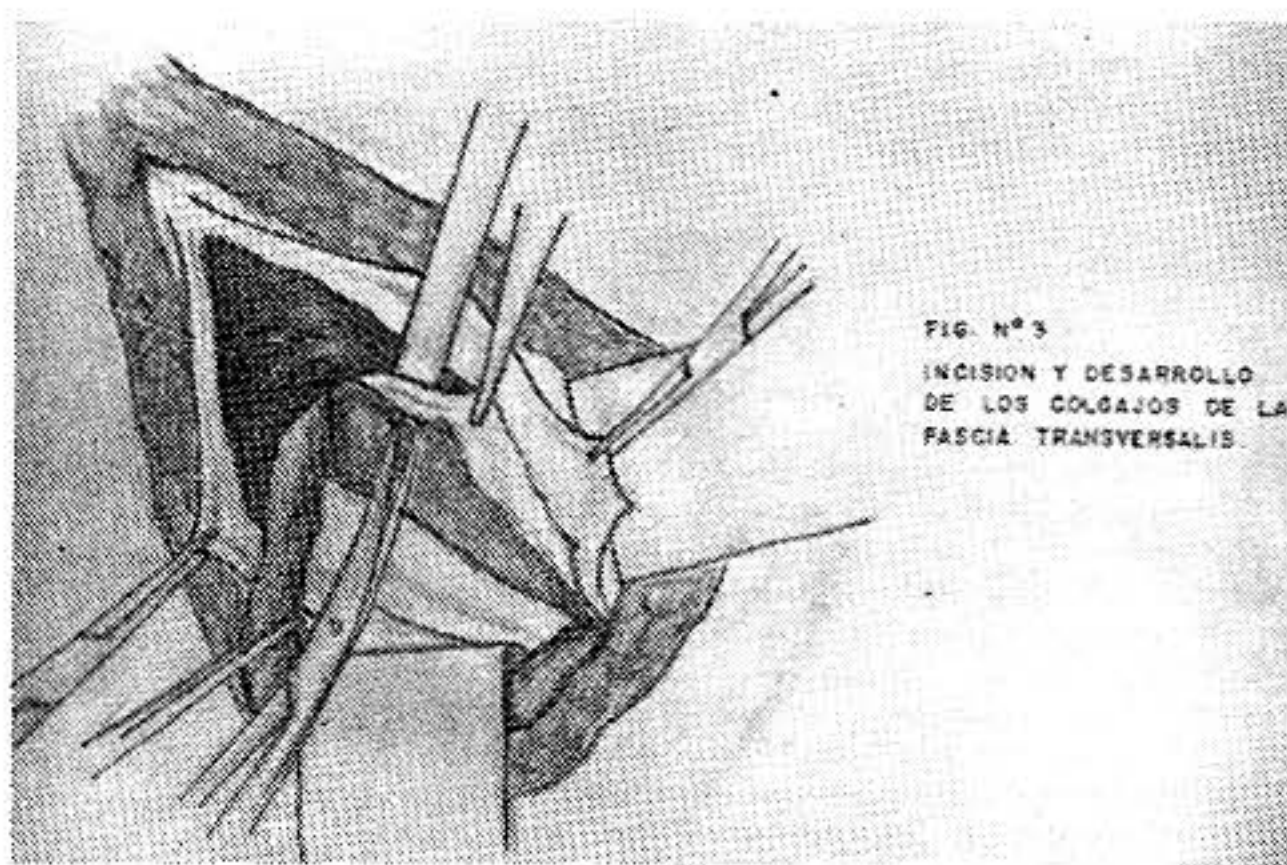


Figura No. 3

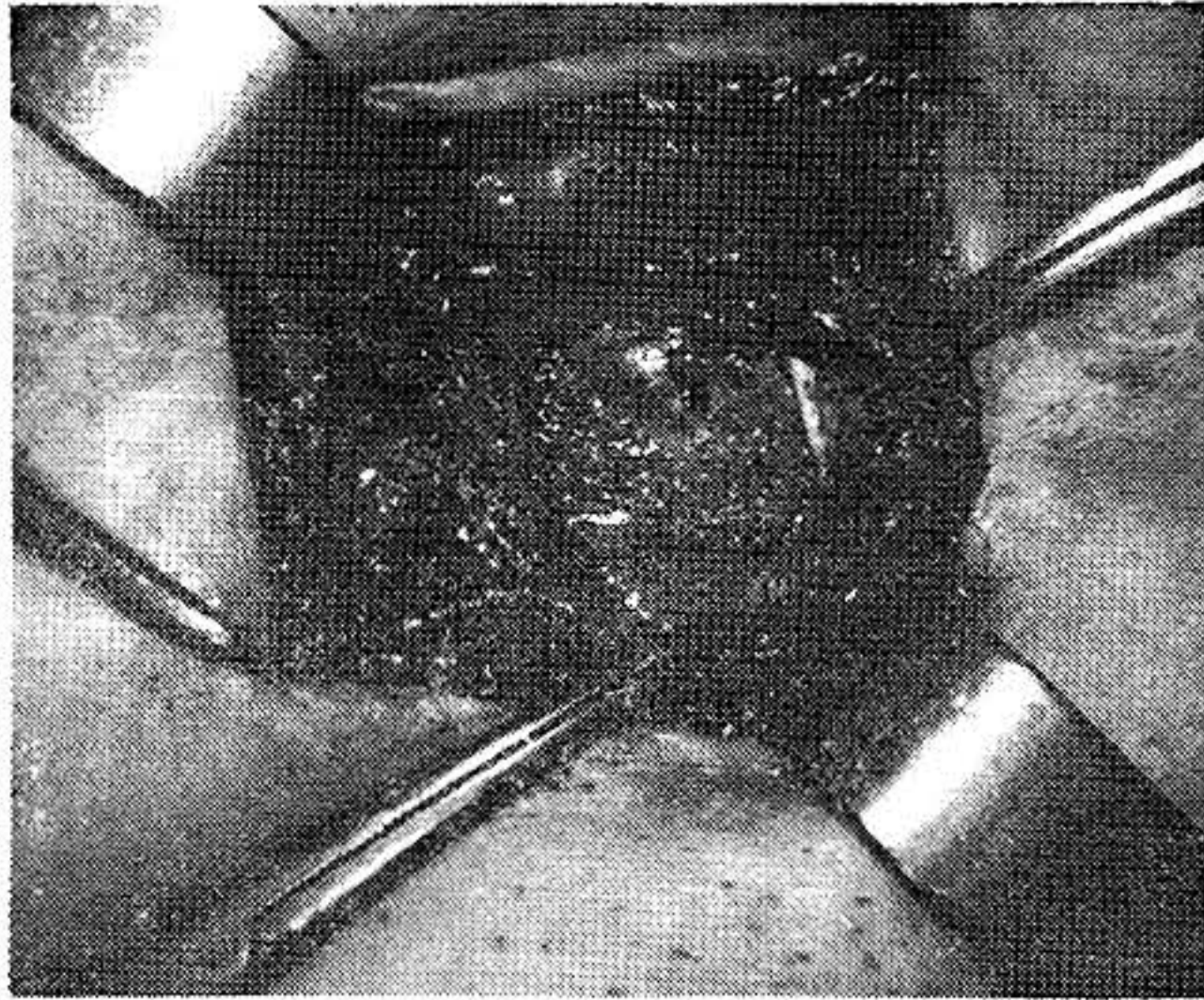


Foto No. 6

6. La reconstrucción de la fascia seccionada es realizada mediante el imbricamiento de la solapa inferior por debajo del borde de resección superior o medial con una sutura continua de prolipropileno 2/0, que comienza en la espina del púbis y termina en el anillo inguinal profundo. Este es un material fino, monofilamento, no reabsorbible que permite el deslizamiento de los planos a lo largo de la sutura (Figura 4) Foto 7). (La técnica original fue descrita con alambre No. 34). Con el mismo material, devolvemos la sutura continua entre el borde de la solapa superior y la cintilla iliopubiana, comenzando en el orificio profundo y terminando en la espina del púbis y anudando con el cabo suelto del nudo inicial (Figura 5) (Foto 8).

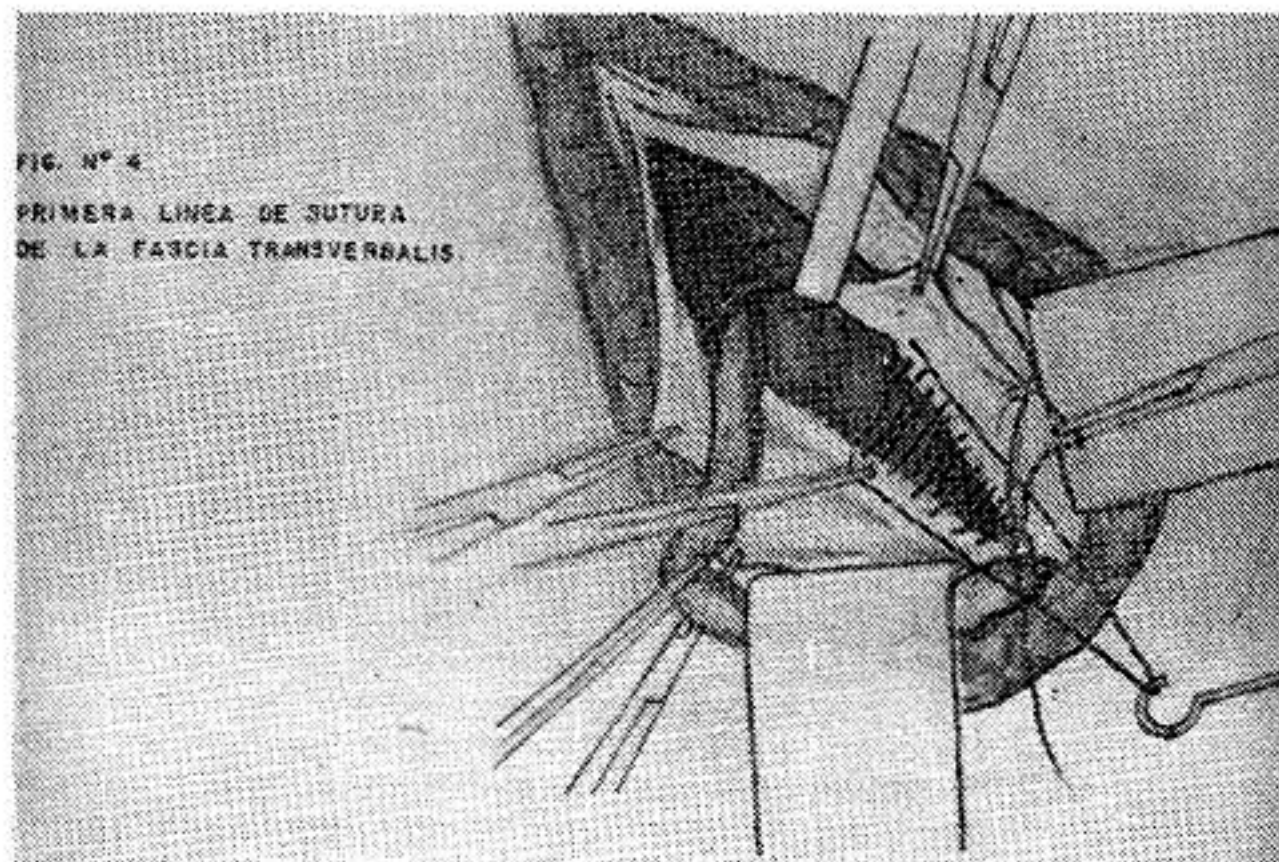


Figura No. 4

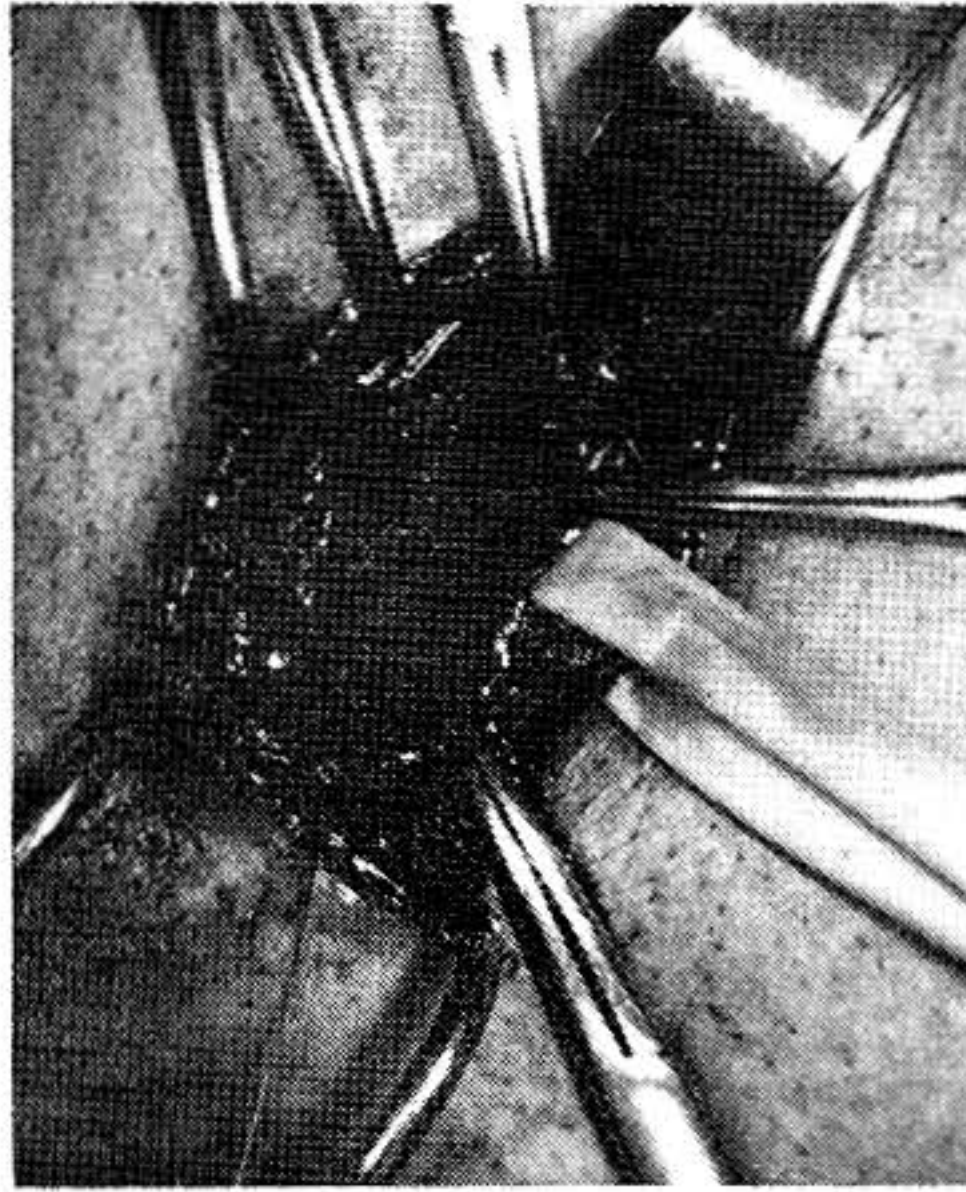


Foto No. 7

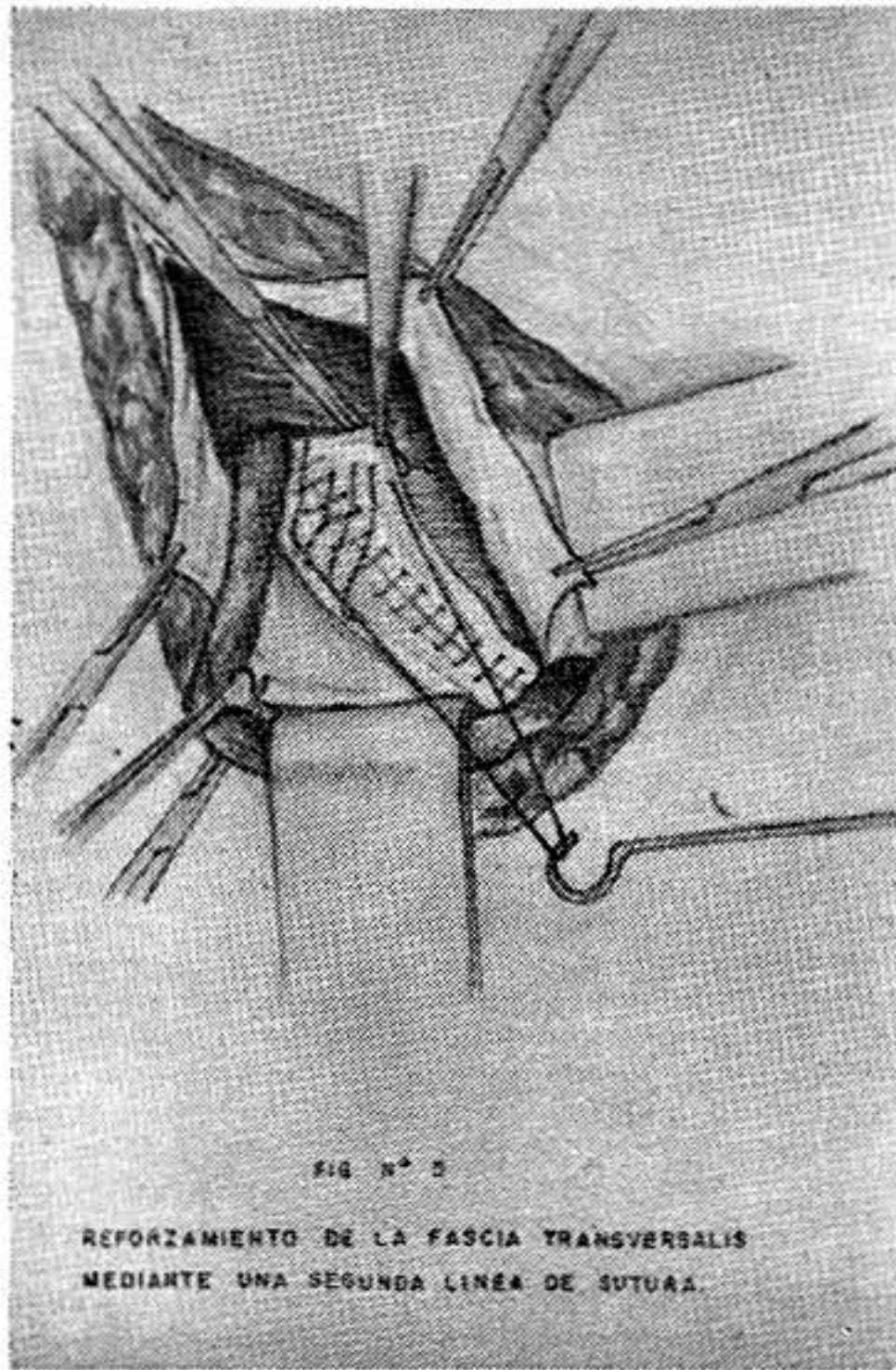


Figura No. 5

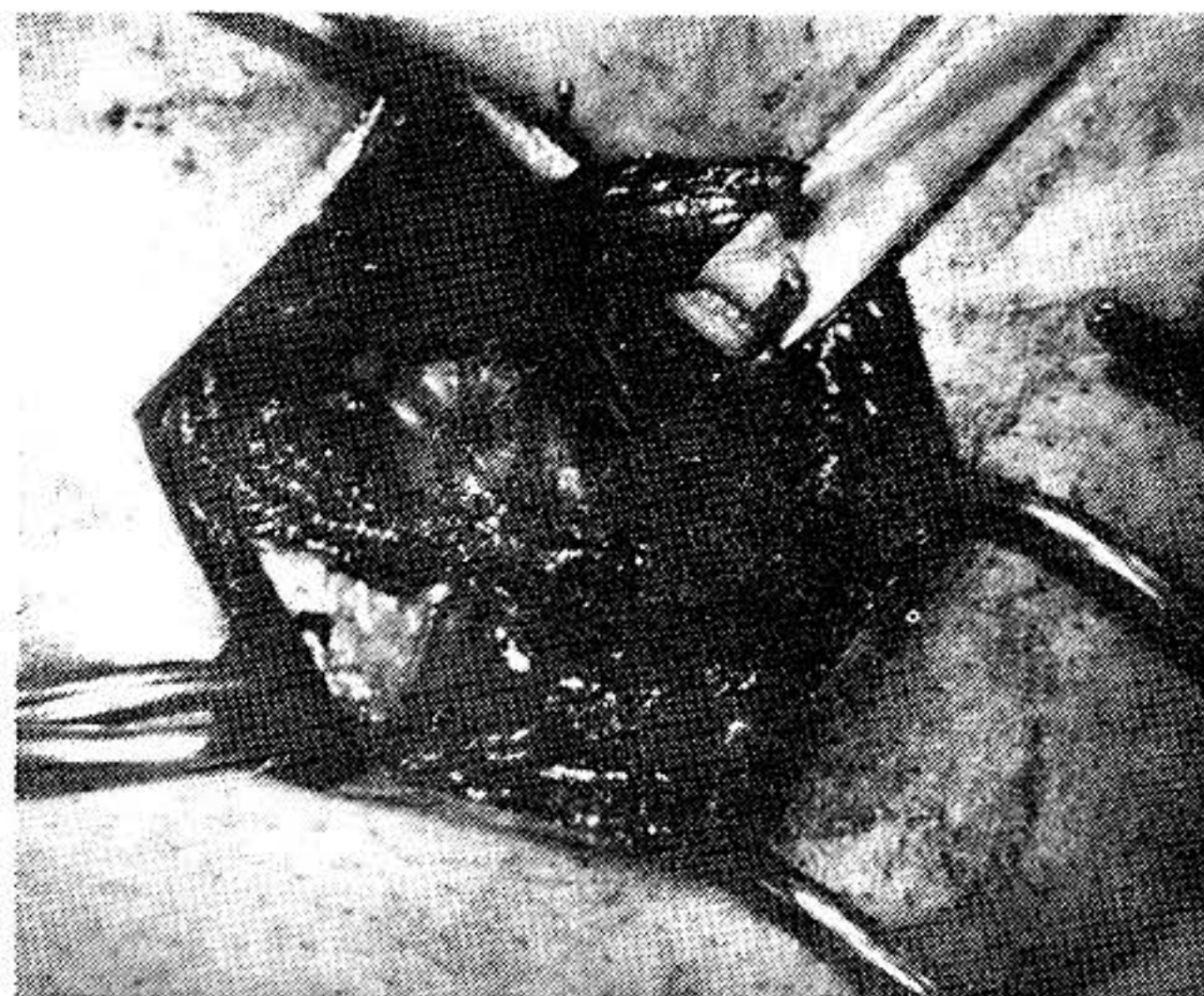


Foto No. 8

Concluida esta sutura nos queda un primer plano de reforzamiento, el cual debe quedar firme, pero sin tensión. El hecho mismo de realizar una sutura continua, ofrece más elasticidad a la línea de sutura regulando y distribuyendo mejor la tensión.

7. Un segundo plano de reforzamiento es realizado con el mismo material y en la misma forma (sutura continua y doble solapa) entre el tendón conjunto y la bandaleta iliopubiana; inmediatamente por encima de la línea de sutura anterior (Foto 9). Una incisión de relajación sobre la aponeurósis del oblicuo menor puede ser necesaria, dependiendo del grado de tensión existente (Foto 10).




Foto No. 9




Foto No. 10

- 8 Luego se reaproximan los bordes de la aponeurósis del oblicuo mayor, cubriendo al cordón espermático que descansa en su posición habitual. El resto de la síntesis se efectúa por planos en forma anatómica.
- 9 Las heridas fueron irrigadas con solución diluida de yodo-polivinil pirrolidona (FOTO 11).
- 10 Sutura intradérmica de polipropileno 4/0. (Foto 2).

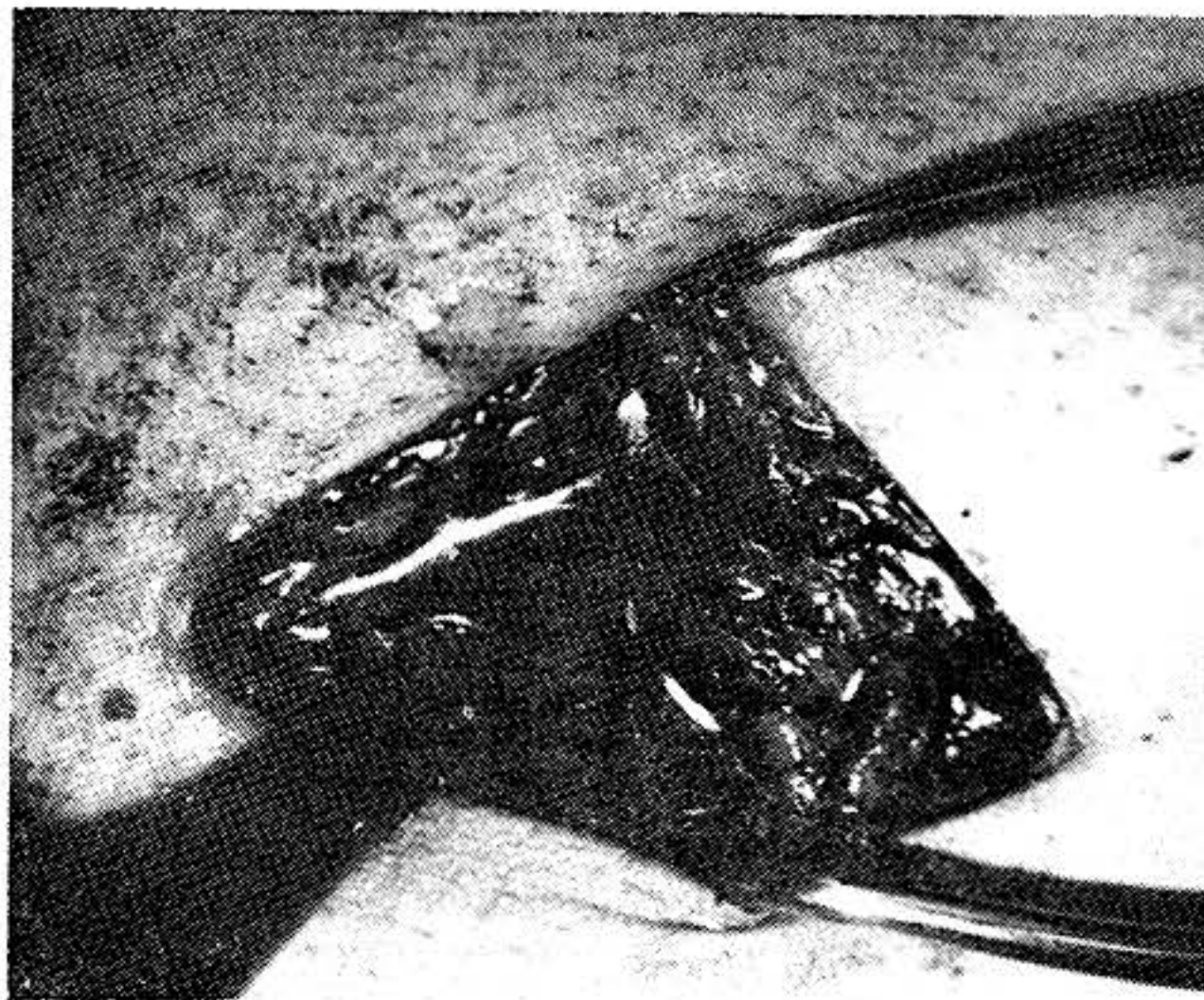


Foto No. 11

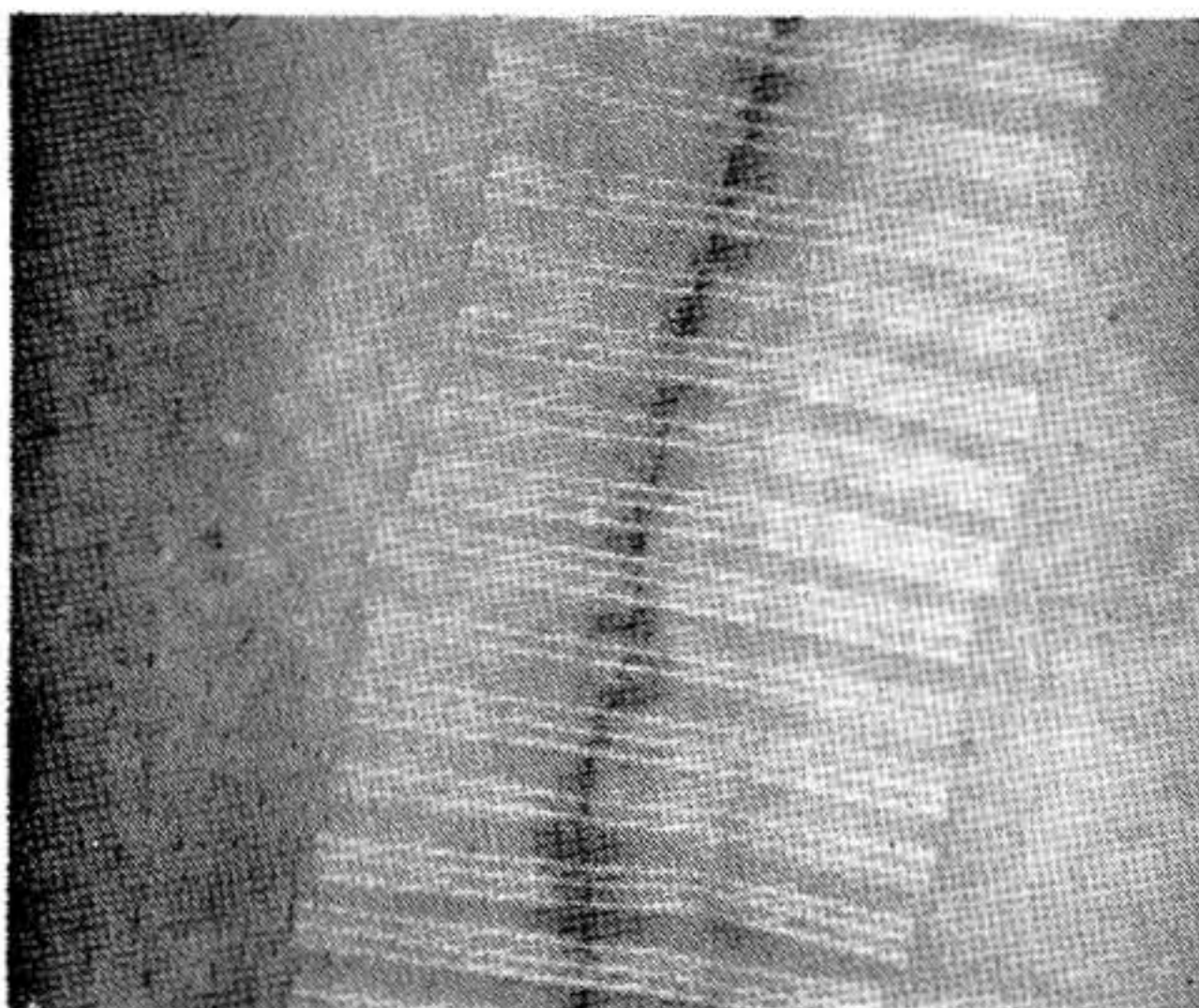


Foto No. 12

## RESULTADOS

La evaluación de resultados que nos interesa es en realidad el análisis del número de complicaciones asociadas a la técnica. Como antecedentes de alto riesgo, encontramos en los pacientes intervenidos para cura primaria de una hernia inguinal las siguientes:

1	Tabáquicos	8
2	Cardiopatías de diferente índole	7
3	Estrangulamiento	4
4	Estreñimiento	4
5	Efisema	3
6	Diabetes	3
7	Prostáticos	3
8	Asma	2
9	Obesidad mayor del 20%	1
10	Alcoholismo	1
11	Enfermedad de Pott	1

La única complicación intra-operatoria encontrada fue de extrema gravedad; paro cardíaco intra-operatorio en un paciente de 62 años de edad con enfermedad coronaria crónica y enfermedad del sistema de conducción aurículo-ventricular con un marcapaso de demanda. Este paciente fue intervenido bajo anestesia peridural presentando un fenómeno de hipotensión que condicionó el paro cardíaco. El paciente fue inmediatamente intubado y las maniobras de resucitación fueron exitosas, completándose la intervención sin mayores dificultades y sin recidiva 3 años después.

En el post-operatorio inmediato se encontraron las siguientes complicaciones:

1	Hematomas	2
2	Seromas	3
3	Infección de la herida	3

Tanto los hematomas como los seromas y abscesos fueron drenados inmediatamente sin consecuencias negativas a larga data. Como complicaciones tardías encontramos un caso de granuloma crónico el cual requirió la remoción del material de sutura, pero no se asoció con recidiva. No hubo atrofia testicular, ni molestias dolorosas crónicas por cambio de posición del testículo.

Las complicaciones más importantes son las relativas a la aparición de recidiva de la hernia. Para adecuadamente evaluar este parámetro, es necesario separar entre los casos que fueron operados en forma primaria y los que son intervenidos para corregir una recidiva previa.

De los 94 casos intervenidos para tratamiento primario, se presentó una sola recidiva, en un paciente de muy alto riesgo. mujer de 70 años con obesidad mayor del 20% intervenida de emergencia por estrangulación. Esto representa una incidencia de 1.06%.

Hubo 9 casos que fueron intervenidos para el tratamiento de una hernia recidivante. Uno de ellos es el descrito más arriba, otro fue una falla del Shouldice en una hernia previamente operada por otra técnica, los demás fueron operados por otros cirujanos con otras técnicas.

En el post-operatorio inmediato de los casos intervenidos con recidiva, se presentó un seroma que no requirió tratamiento y dos hematomas, uno de los cuales se infectó sin ocasionar recidiva de la hernia. Todos fueron reoperados por la técnica de Shouldice y permanecen sin recidivas de la hernia hasta el presente.

## DISCUSION

Para conocer la verdadera incidencia de complicaciones y así establecer resultados fidedignos, uno de los elementos más difíciles de resolver es el re-examen de los pacientes no sólo porque frecuentemente no regresan a los controles, sino porque la evaluación es hecha por diferentes observadores, con criterios distintos.

En pacientes probados esta realidad es distinta y nuestra serie ha sido evaluada totalmente hasta el presente. Se hizo especial hincapié en la búsqueda de recidivas en los pacientes que tuvieron complicaciones menores de la herida como son hematomas y seromas.

Halberson y Mac Vay (9) en la serie reportada, observaron una reducción del 23% del total de pacientes evaluables al cabo de 22 años y Glassow (6) en 2.700 casos sólo pudo evaluar el 81% a los 5 años y el 55% a los 7 años.

En nuestra serie hemos querido reportar sólo los casos que permanecen en control.

Existen numerosos factores que contribuyen a la ocurrencia de una recidiva de la hernia, muchos de ellos no son directamente controlables por el cirujano. Algunas recidivas se deben a la fragilidad de los tejidos alterados por la presencia de la hernia o por las características propias del paciente, especialmente en asociación con enfermedades crónicas tales como diabetes, Enfermedad de Cushing, enfermedad maligna asociada, etc. Un factor muy importante es el aumento de la presión intra-abdominal que puede ejercerse sobre el área reparada como sucede en hiperplasia prostática, enfermedad pulmonar crónica, especialmente asociada al cigarrillo, estreñimiento, etc. La infección de la herida también altera los mecanismos propios de la cicatrización. Otros, son directamente controlables por el cirujano y dependen del grado de tensión de las estructuras en aposición para el cierre de la pared abdominal, este es un factor extraordinariamente importante y es uno de los elementos claves eliminables con la técnica de Shouldice, por cuanto la reconstrucción de la pared posterior se gradúa para que la tensión no sea excesiva y es posible realizar una incisión de relajación en la aponeurosis del oblicuo mayor por detrás del cuerpo del recto anterior mayor del abdomen. Es indudable que el factor "defecto técnico" es algo que debe tenerse en cuenta, especialmente cuando los tejidos son suturados con excesiva tensión o no se identifica la presencia de un saco indirecto pequeño que se deja entonces sin tratamiento.

Con las técnicas más modernas, en que se reconstruye la pared posterior del conducto inguinal (13), se obtiene una incidencia de recidivas que está entre el 1% y el 10%, lo cual quiere decir, obviamente, que el 90% de los casos quedan curados.

Cuando se habla del 95% al 98% de resultados buenos es muy difícil lograr cambios que los mejoren aún más, puesto que la mejoría estaría en el orden de menos del 5%, sin embargo, bien vale la pena intentarlo.

Las técnicas más clásicas descritas para el tratamiento de la hernia inguinal no hacen tanto énfasis en la reconstrucción de la pared posterior del conducto (13), ya que se limitan a la re aproximación del tendón conjunto a la arcada crural, pensando que el problema de la recidiva se debe a la posición en la cual quedan los elementos del cordón. Muchas de estas técnicas se diseñaron construyendo diferentes solapas pero todas utilizan un plano de reconstrucción mucho más anterior de la pared posterior. Los trabajos más recientes, parecen concurrir (15) en que el elemento importante para restablecer la calidad y contención de esta área de la pared abdominal, es la reconstrucción de la pared posterior en forma rutinaria cualquiera sea el tipo de hernia que se esté tratando. Las dos técnicas que mejor reconstruyen la pared posterior son las de Mac Vay (11,15) y de Shouldice (16,17) y pareciera que éstas se asocian con una incidencia menor de recidiva. Algunas de las técnicas de Halsted y la de Madden también usan como elemento clave la reconstrucción de la pared posterior del conducto inguinal.

Una sola recidiva de reconstrucción primaria en 94 casos es una cifra sumamente baja y comparable a las de cualquier otro reporte utilizando la técnica de Shouldice. El análisis de este paciente revela que se trata de una mujer de 70 años en que concurren varios factores de alto riesgo, en este caso la recidiva apareció súbitamente a la semana de la operación, luego de

un esfuerzo extremo para incorporarse en la cama. Este paciente fue re-intervenido un año después y permanece sin recidiva 4 años después de la intervención.

De las 9 intervenciones realizadas para el tratamiento de una hernia recidivada, todas están bien.

En conclusión, la técnica de Shouldice, utilizada para el tratamiento primario de 94 hernias inguinales fue eficiente en 98,94% de los casos, cifra comparable con los resultados publicados en la literatura actual sobre este tema.

## RESUMEN

En 1979 presentamos los primeros 20 casos de Hernioplastia Inguinal por la técnica de Shouldice realizados en Venezuela. Ahora reportamos nuestra experiencia total desde 1975: 103 hernias inguinales en 87 pacientes (16 bilaterales); con un seguimiento del 100% y períodos de observación entre 10 años y 1 mes. Encontramos 2 recidivas que son las mismas reportadas en 1983. Las únicas nuevas complicaciones fueron 3 seromas. La incidencia total de recidivas hasta ahora es de 1.94% y de complicaciones menores (2 infecciones, 2 hematomas previamente reportados y los 3 nuevos seromas), un total de 6.79%.

Concluimos que comparativamente con otras técnicas, la de Shouldice continúa dando resultados tan satisfactorios que permiten recomendarla como la mejor.

## SUMMARY

A report is made on the authors experience on 103 Inguinal Hernias operated since 1975.

## BIBLIOGRAFIA

- 1 ALLEN, J. C.; HARKINS, H. N.; MEYOR, C. A.; RHOADS, J. E.- "Principles and Practice of Surg." J. B. Lipicott. Philadelphia.
- 2 BASSINI, E.- "Classics in Surgery, Number One of a Series" Shering Co. 1972.
- 3 BERLINER, S.; BURSON, L.; KATS, P.- "Anterior Transversalis Fascia Repair for Adult Inguinal Hernias" M. J. Surg. 135:633, 1978.
- 4 CONDON, R. E.- "Surgical Anatomy of Transversus Abdominis and Transversalis Fascia". Annals of Surgery 173:1, 1971.
- 5 DUBBS, W.; Mac LEOD, W. O"CONNEL, T.- "Restoration of the Shutter Mechanism in Inguinal Heriorrhaphy". The American Journal of Surgery 139:461, 1980.
- 6 GLASSOW, F.- "The Surgical Repair of the Inguinal and Femoral Hernias". Can Med. Assoc., J. 108:308, 1973.
- 7 GLASSOW, F.- "Inguinal Repair" Am. J. Surg. 131:306, 1976.
- 8 GLASSOW, F.- "Inguinal Hernia Repair. A Comparison of the Shouldice and Cooper Ligament Repair of the Posterior Inguinal Wall". The American Journal of Surgery 131:306, 1976.
- 9 HALVERSON, K.; Mac Vay, C. A.- "Inguinal and Femoral Hernioplasty" Arch. Surg. 101:127, 1970.
- 10 LICHTENSTEIN, I.; SHORE, J.- "Exploding the Myths of Hernia Repair". The American Journal of Surgery 132:307, 1976.
- 11 Mac VAY, C.; DOULRAVA, M.- "Indirect Inguinal Hernioplasty in Adult Male". Hosp. Practice 69, 1972.
- 12 Mac VAY, C.- "The Anatomic Basis for Inguinal and Femoral Hernioplasty". S.G.O. 139:931, 1974.

- 13 MIZRAHCHY, B.; KARK, A.- "The Anatomy and Repair of the Posterior Inguinal Wall". S.G.O. 137:253, 1973.
- 14 OBNEY, N.- "Shouldice Technique for Repair of the Inguinal Hernias" Bull N. Y. Acad. Med. 55:862, 1979.
- 15 RUTLEDGE, R. H.- "Cooper's Ligament Repair for Adult Groin Hernias" Surgery 87:6,60, June 1980.
- 16 SHEABURN, E. W.; MEYERS, R. M.- "Shouldice Repair for Inguinal Hernia" Surg. 66:450, 1969.
- 17 VARCO, R. L.; DELANEY, J. P.- "Controversy in Surgery". Saunders Philadelphia. 1976.