

## D O L O R L U M B A R DE ORIGEN NEUROLOGICO

Dr. Abraham Krivoy O. \*

### INTRODUCCION:

Aún cuando Patti (33) había establecido en 1927 que los dolores lumbares y particularmente la "neuralgia ciática era causada por una condición patológica del foramen intervertebral y especialmente de la articulación intervertebral", y mucho antes Goldthwait (33) en 1900 se había referido a la articulación lumbosacra, como causa de lumbago, ciática y paraplejia, la comunicación de Mixter y Barr en 1934 con respecto a la ruptura del disco intervertebral produjo tal grado de convencimiento en la medicina y particularmente entre neurocirujanos y ortopedistas, como causa de lumbagias y lumbociáticas que hoy los pacientes están pagando caro tributo a este exceso de popularidad de tal concepto que cubrió durante muchos años a las otras múltiples causas de estas manifestaciones neurológicas y que lamentablemente, el citado concepto de hernia discal aún sigue cubriendo las otras etiologías.

Por un lado, Spangfort (34) revisó 2500 operaciones en Suecia en 1972 y encontró que el alivio del dolor ciático y la lumbalgia se logró en 60,2% de todos los pacientes. La revisión que él mismo realizó de el resto de la literatura, encontró alivio en 46,2% de eliminación total de dichos síntomas.

Shealy (33) en una revisión personal de 250 pacientes operados de discos herniados como causa de lumbalgias y lumbociáticas, halló 6 discos herniados verdaderos, fuera de toda duda En 224 pacientes adicionales solo existía una moderada protrusión discal, sin verdadera herniación en 20 pacientes más, las historias no eran concluyentes.

Por todos, es conocido el hecho de que cuando se practican mielografías para la región cervical por cualquier etiología, se hallan con cierta frecuencia discos herniados lumbares asintomáticos y viceversa.

Todo ello llevó a re-enfocar el problema de los factores etiológicos de las lumbalgias y muchos autores comenzaron a contribuir exitosamente con dichas causas y que actualmente podemos resumir en las siguientes sin pretender que podremos abarcarlas todas.

---

\* Profesor Titular de Clínica Neurológica de la Universidad Central de Venezuela. Adjunto a la Sección de Neurocirugía del Hospital Universitario de Caracas. Jefe de Servicio de Neurocirugía del Hospital de Niños J. M. de Los Ríos. Neurocirujano del Centro Médico de Caracas. M.T.S.V.N.C. F.A.C.S.



desastres post-operatorios que lamentablemente en un tiempo más o menos largo llevaban a la cordotomía para poder aliviar el dolor que había empeorado y con la consiguiente invalidación del paciente que frecuentemente no se volvía a reincorporar a total capacidad en sus labores habituales.

Las hernias discales pueden clasificarse según el grado de desplazamiento del disco según Macnab (33) en: protrusiones anular difusa cuando todo el disco intervertebral se desplaza hacia atrás o una protrusión anular localizada, ambas con sus fibras anulares intactas. Esta protrusión localizada puede ser unilateral central o bilateral en reloj de arena o tenazas de cangrejos. Por el grado de protrusión del núcleo pulposo a través de las láminas fibrosas los discos herniados se clasifican en: a.- Prolapsados, cuando existe la insinuación de dicho núcleo en relación al nivel del resto del disco; b.- Extruido, cuando el núcleo pulposo aún completo sobresale marcadamente del resto del nivel de la pared posterior del disco; c.- Secuestrado, cuando los fragmentos discales se han soltado y están cerca o lejos del disco originario.

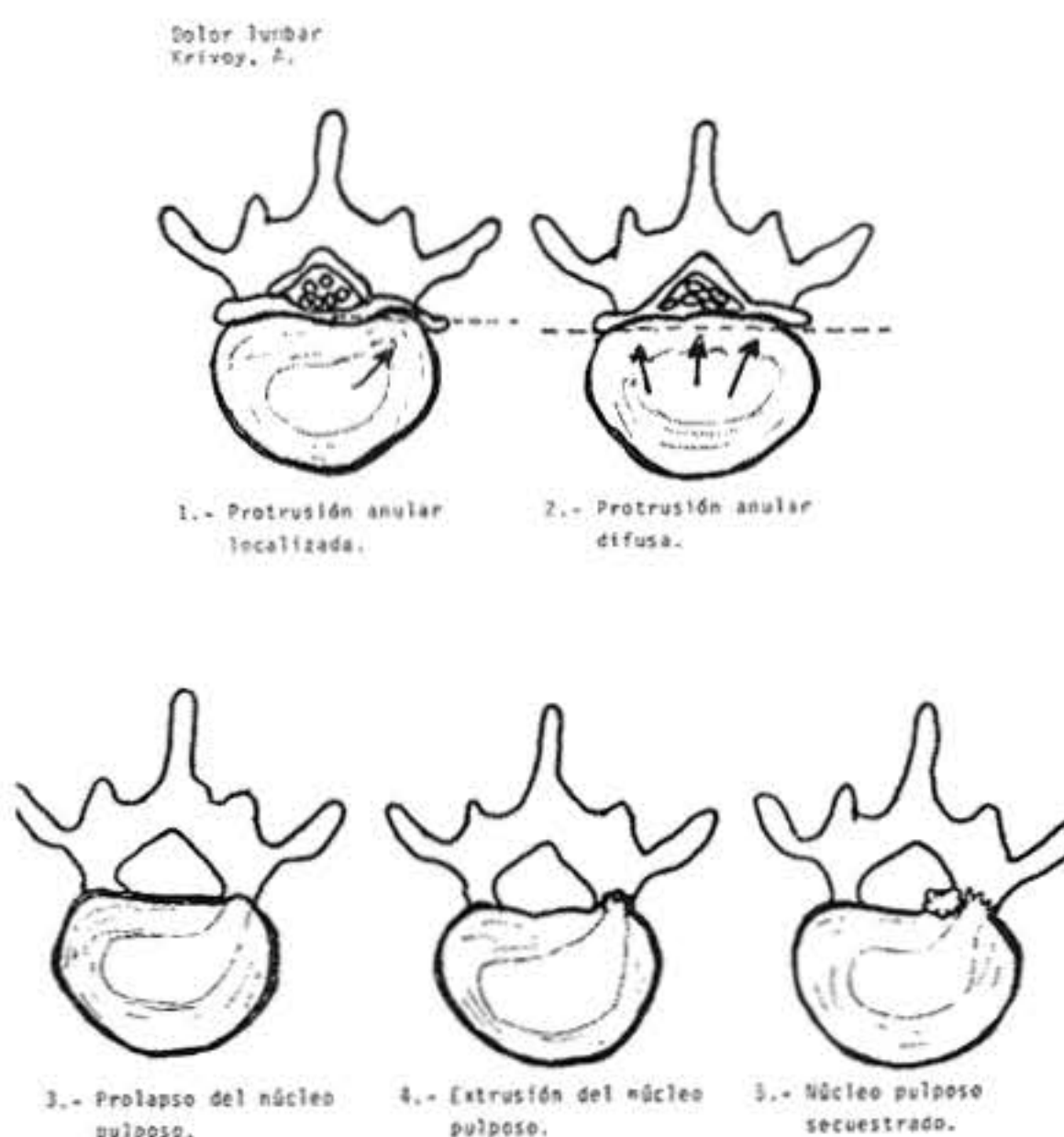


Fig. 1.-  
Diagrama que muestra en las dos vértebras superiores el grado de protrusión del anillo, focal o difuso, con las fibras anulares intactas. En las inferiores se ven los 3 grados de herniación discal con solución de continuidad de las fibras anulares.

Por el número, las hernias discales pueden ser únicas o múltiples.

El diagnóstico, además de la clínica sigue siendo mielográfico en la mayoría de ellas y más raramente por discografía. La técnica quirúrgica, variable, debe dirigirse solo al disco herniado y no sacar otro disco, como dicen algunos "por si acaso" estando este último normal o como comentan otros, moderadamente protruido.

## 2. - Estenosis del Canal:

La estenosis del canal se define como aquellas patologías resultantes de la reducción de algunas de las estructuras circulares o tubulares de la columna.

Se ha establecido internacionalmente que estas estructuras son fundamentalmente tres:

1. — **El canal espinal** variable de arriba abajo en su forma (ver fig. 2).

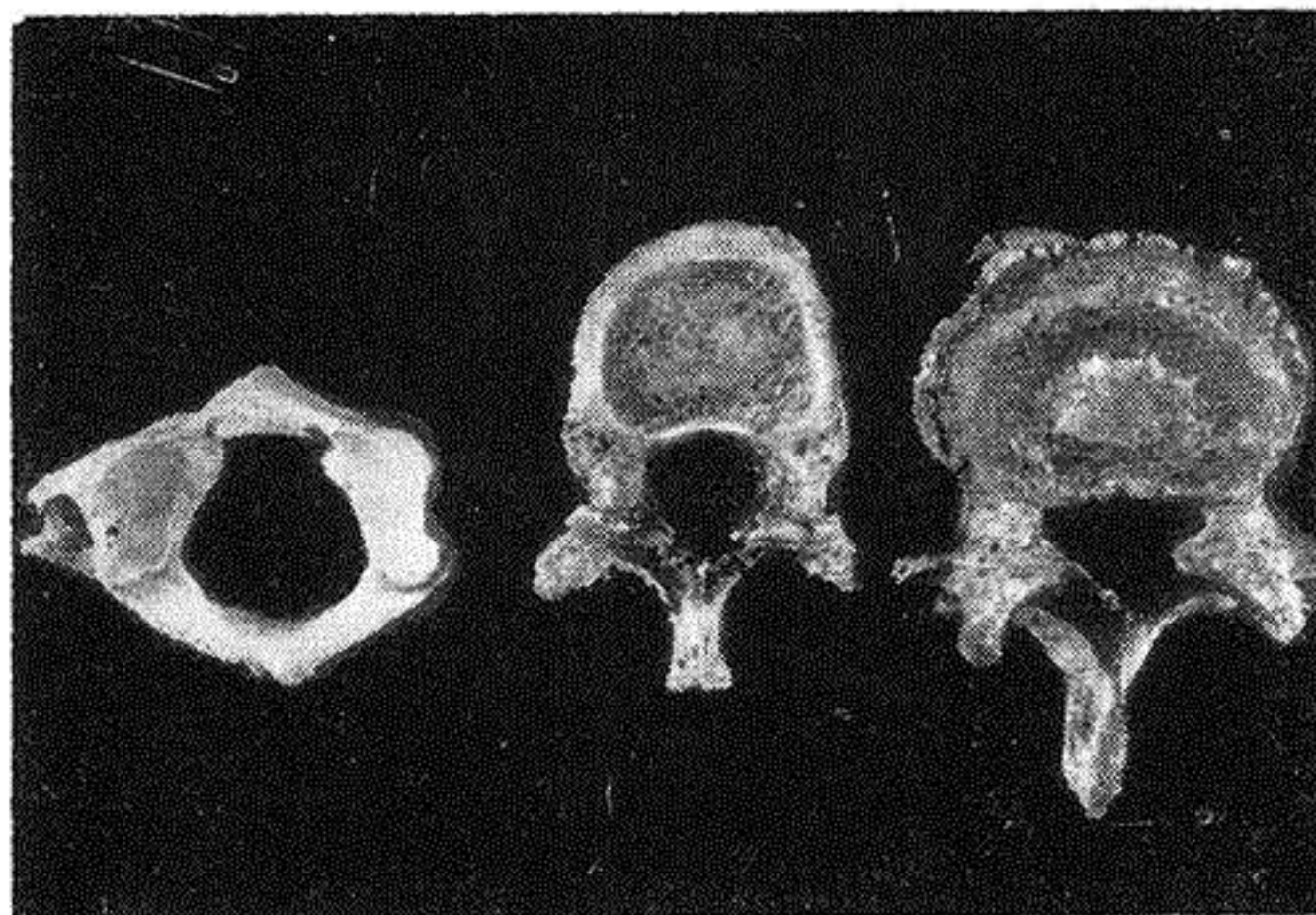


Fig. 2. - Aspecto de los canales espinales desde la región cervical: ovalados; dorsales: redondeados; lumbares: triángulares o trifoliados: esta última variedad la atribuyen a la intrusión de los procesos articulares superiores dentro del canal, provocando estenosis como se nota en el proceso articular izquierdo de la vértebra lumbar, que estenosa el canal y el receso lateral.

2. — **Del canal o tunel radicular**, que corresponde a la estructura tridimensional cuyo límite interno es el punto de emergencia de la raíz en el estuche dural y los tejidos blandos del espacio epidural adyacente (grasa epidural, vasos sanguíneos y nervios); el límite externo es la parte medial e inferior del pedículo, la pared anterior o piso lo forma la cara posterior del cuerpo vertebral correspondiente, el anillo fibroso del disco intervertebral de dicho nivel y a veces interviene parte del disco interior. La pared posterior o techo lo forman el ligamento amarillo, partes contiguas del proceso articular superior, borde superior de la lámina inferior correspondiente. Lateralmente, dicho techo lo integran la parte interarticular de esta lámina y del ligamento amarillo correspondiente.
3. — **El agujero de conjunción**: lo forman la superposición de dos pedículos adyacentes y puede considerarse una estructura en largo y ancho y no tridimensional como el túnel radicular. Su límite anterior o piso está dado por la parte posterior del cuerpo vertebral y del disco situado por debajo. La pared posterior o techo lo forma la parte interarticular, parte del ligamento amarillo correspondiente, apex o punto del proceso articular superior de la

vértebra inferior. El límite superior lo da la escotadura inferior del pedículo inferior.

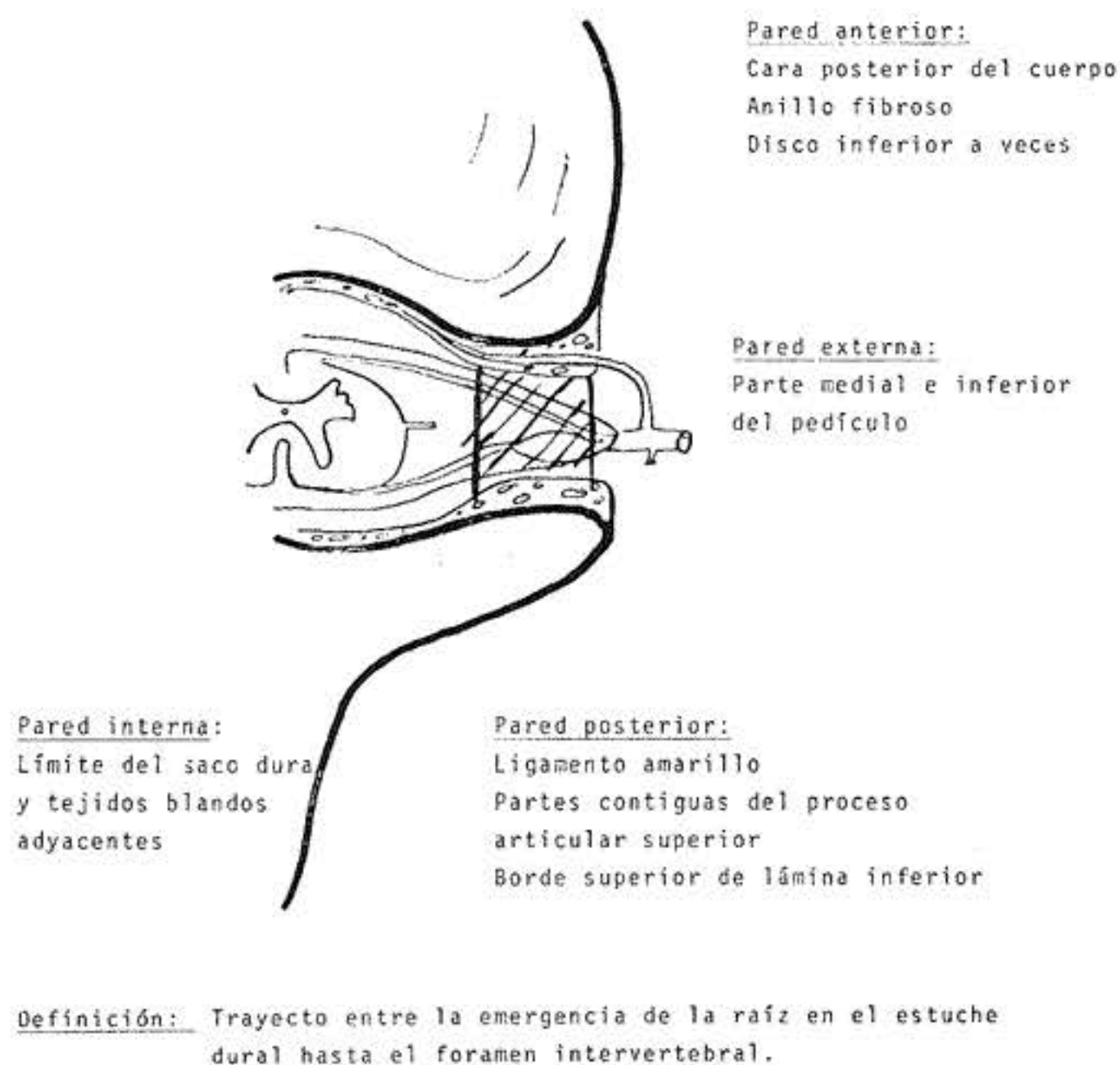


Fig. 3 RELACIONES ANATOMICAS DEL TUNEL O CANAL RADICULAR.

Con respecto a las estenosis del canal lumbar la clasificación más aceptada es la siguiente: (2)

Cuadro C  
**ESTENOSIS ESPINAL**  
**Clasificación**

- I. — Cóngenita - Estenosis del desarrollo.
  - a) Idiopática
  - b) Acondroplásica
- II. — Estenosis adquiridas
  - a) Degenerativas
    1. — de la porción cerebral del canal
    2. — de la porción periférica del canal (túnel radicular recesos laterales)
    3. — espondilolistesis degenerativas
  - b) Mixtas  
 Combinaciones entre congénitas, del desarrollo, degenerativas y herniaciones pulposas

- c) Estenosis espondilolistésicas, espondilolíticas
  - 1. — post-laminectomía
  - 2. — post-fusión (anteriores o posteriores)
  - 3. — post-queumonucleolisis
- e) Cambios tardíos post-traumáticos
- f) Misceláneos
  - 1. — Paget
  - 2. — Fluorosis.

### CAUSAS NEUROLOGICAS DE LAS LUMBAGIAS

#### 2. — Estenosis del canal:

- a. — **Absolutas:** diámetro AP por debajo de 10 mm.
- b. — **Relativas:** diámetro AP entre 10-12 mm. pero con osteofitos, rodetes, cortedad de pedículos (acondroplasia), sublujación de facetas, láminas engrosadas.
- c. — **Estructuras estenosantes adicionales:**
  - ligamentos amarillos hipertróficos,
  - sacos dures estrechos,
  - aracnoiditis compresivas,
  - hernia discales,
  - los recesos laterales.

Desde el punto de vista clínico bien vale la pena mencionar que la estenosis del canal lumbar además de sus manifestaciones dolorosas de tipo lumbalgia o lumbociática, pueden acompañarse del síndrome de claudicación neurogénica, es decir aparición o exacerbación de dicha sintomatología dolorosa y a veces otras que corren hacia la ingle y que confunden con patología ginecológica, urológica o abdominal. En otros, dicho síndrome de claudicación se acompaña de molestias esfinterianas (polaquiuria, tenesmo, etc.) y más frecuentemente de parestesias, debilidades musculares y que se mejoran con el reposo. La más frecuente de estas estenosis es la llamada de desarrollo, donde se nace con diámetros cortos del canal y con el correr del tiempo, las láminas se engruesan, las apófisis articulares se deforman, puede haber cortedad de los pedículos; muy raras veces el diámetro transversal del canal tiene ingerencia en esta patología.

La forma degenerativa de la estenosis el canal se configura con los procesos artrósicos tanto del cuerpo vertebral con formación de rodetes, espolones, como con artrosis y sublujaciones de la apófisis articulares que pueden acompañarse de degeneración discal.

La estenosis iatrogénica tiene un puesto importante en esta patología y suele observarse, después de fusiones espinales, con reacciones secundarias de engrosamiento de las láminas y elementos degenerativos propiamente dichos que suelen ocurrir en corto plazo.

### 3. - Reabsorción del Disco Intervertebral:

Creo que todo neurocirujano ha pasado por la experiencia de poseer un paciente con la sintomatología clásica de las lumbalgias centrales o también de las lumbociáticas y que en la intervención, el hallazgo a veces de fragmentos correspondiente a la parte anular del disco intervertebral no explica a satisfacción la clínica del paciente propiamente dicho y se ha encontrado a veces dicho fragmento de color marronzco u ocre como signo de degeneración del cartilago presente y la radiografía simple de dicho paciente presenta indudablemente una disminución del interespacio o poquísimos milímetros y que la mielografía no siempre se acompaña de las modificaciones de defecto de llenamiento que uno suele esperar encontrar para tal grado de colapso intervertebral.

Esto suele ocurrir en personas frecuentemente con una columna vertebral normal, exceptuando el espacio L5-S1 y más raras veces en espacios más altos. Recuérdese que el disco L5-S1 tiene una altura anterior que va desde los normales 15 a 20 mm. con su típica forma de cuña, siendo menos alto en la parte posterior. Se notan reducciones paralelas hasta de 3 mm. de altura en su totalidad, perdiendo su forma de cuña y no raras veces este colapso del disco intervertebral se acompaña de esclerosis de las vértebras adyacentes. Knuttson (7) describe un signo muy interesante en estos pacientes que corresponde al fenómeno de vacío del espacio intervertebral y que suele aparecer en los pacientes cuyas radiografías se toman en posición de pie y en hiperextensión de la columna lumbar; en esta circunstancia, se observa una sombra gaseosa en el interespacio discal (7). Los osteofitos marginales son escasos y son las fibras anulares las que persisten y pueden protruir dentro del canal. La clínica, como mencionamos al principio, puede ser lumbar central, bilateral y/o lumbociática y no raras veces encontramos algunos secuestros de platillos en el interespacio vacío.

Este cuadro puede combinarse o no con espondilolistesis degenerativa y junto con ella constituir otra de las causas de estenosis lumbares.

La localización prevalente de esta reabsorción discal es entre L5 y S1 y deberá tomarse en cuenta que la sublujaación de las facetas que acompañan a todos estos casos de colapsos intervertebrales, pueden llegar a atrapar a las raices correspondientes en las correderas o goteras laterales.

También hemos podido observar esta patología única entre los espacios L4 y L5.

La raíz S1 se comprime entre el límite interno de la faceta superior de S1 y el ligamento amarillo replegado detrás y la parte correspondiente de las fibras anulares por delante. La raíz L5 suele también hallarse en un foramen estenosado; recordemos que el agujero de conjunción formado entre L5 y S1 anatomicamente es mucho más pequeño en sus diámetros que los superiores y que en esta circunstancia de colapso intervertebral, su reducción es mucho mayor y su posibilidad de atrapar las raices correspondientes se facilita marcadamente.

La cirugía, por lo tanto involucra la remoción del margen superior de la faceta S1, eliminación del ligamento amarillo correspondiente, descomprimiendo L5 y S1 simultáneamente; si hay inestabilidad, la fusión intertransversa se impone en un nivel, en el mismo tiempo quirúrgico; no olvidarse, por lo tanto, que en estos casos de reabsorción del disco intervertebral las descompresivas propiamente

dichas de las correderas laterales se hace necesaria debido a la sublujación de las facetas articulares.

#### 4. - Espondilo-listesis:

La espondilolistesis desde el punto de vista etiológico puede ser:

- a. - Congénita
- b. - Itsmica
- c. - Degenerativa

##### a. - Espondilosis congénita:

Obedece a una displasia ósea de las primeras vertebra sacras, en su arco y facetas, que llevan a una incapacidad funcional del mecanismo normal de los engranajes óseos y por consecuencia, una falla en el anclaje de toda la columna vertebral, lo que permite un grado de desplazamiento anterior, hasta donde las facetas lumbosacras se lo permiten. La apófisis espinosa de la vértebra lumbar se apoya en la zona fibrosa del sacro, pero el cuerpo vertebral suele continuar su desplazamiento anterior, deformándose marcadamente el canal espinal, el cual toma la forma de una S irregular.




Fig. 5. - La hiper-extensión de la columna en el mismo caso anterior, muestra el signo de la burbuja de Knuttson en L5-S1 patognomónico de la reabsorción discal.

El nivel clínico de las manifestaciones hacen presumir que una buena parte de dichos síntomas se debe a la tracción en sí y parte, a la constricción propiamente dicha; ya que algunos síntomas corresponden a un nivel de dos a tres vértebras por encima del desplazamiento propiamente dicho y se alivian con la estabilización.

Aún cuando esta forma es congénita, la evolución más frecuente es el agravamiento en la edad de la adolescencia.

Debido a que fisiopatológicamente la clínica prevalente es la de la tracción el éxito operatorio depende más de la decompresiva de la cuarta y quinta vértebras lumbares que corresponden al sitio de la tracción y no sobre el sitio de la compresión propiamente dicho, que es la angulación entre la quinta lumbar y la primera sacra.

#### b. - **Espondilolistesis Itsmica:**

Como lo establecen Sullivan y Farfan (37) las patologías dolorosas de la espalda en cuanto a causas mecánicas se refiere, se atribuyen a trastornos o bien de la articulación interdiscal o bien al arco neural que aporta el 45% aproximadamente de la fuerza de torsión de la articulación y su claudicación lleva a síndromes clínicos dolorosos.

Se sabe que la articulación intervertebral discal permite entre 10 y 20 grados de flexión anterógrada pero solo 3 grados de rotación axial, de manera que la flexión forzada puede originar fracturas en las láminas; la rotación puede lesionar a la articulación diartrosica y al disco intervertebral, comenzando por la rotura de fibras colágenas en el anillo externo y si la torsión es excesiva, el arco neural puede lesionarse.

La claudicación de los elementos posteriores impuestos mediante la aplicación de momentos de fuerza a lo largo del eje longitudinal, señala, que si bien es cierto que una leve rotación axial de 3 grados en los segmentos lumbares producen fracturas subcondrales de las carillas articulares y los grados de rotación mayor producen fractura de las láminas (37), las cargas o momentos de torsión en relación al eje longitudinal y a su vez en relación a la columna dorsal quedarían amortiguadas, ya que sus carillas articulares forman parte de un segmento de circunferencia, mientras que las carillas articulares de la región lumbar se ubican en un plano sagital por lo que no se puede esperar rotación sobre el eje de la columna más allá de los tres grados.

La etiología congénita de la espondilolisis hoy no tiene apoyo, porque se basaba en el concepto erróneo de que los dos lados del arco neural se originaban en distintos puntos de osificación y la literatura mundial clínica no avala este punto, de modo que la claudicación del arco neural es adquirida y su principal etiología son los diversos traumatismos (hiperextensión, hiperflexión, flexiones multidireccionales, etc.) y es la anteroflexión excesiva a la que se atribuye la fractura de la pars interarticular.

Si a lo anterior se agrega procesos degenerativos y el déficit de la musculatura de la prensa abdominal, se favorece aún más esta patología.

Si el deslizamiento ocurre en ausencia de lisis, la estenosis espinal es moderada y por clínica, es más frecuente en la región lumbosacra y en el sexo masculino (28).

Cuando hay lisis con listesis, la estenosis del canal espinal como del túnel o canal radicular, se producen y la remoción del arco neural se impone con inmediata o futura estabilización espinal, bien por fusión posterolateral intertransversa o bien por vía anterior en los cuerpos vertebrales.

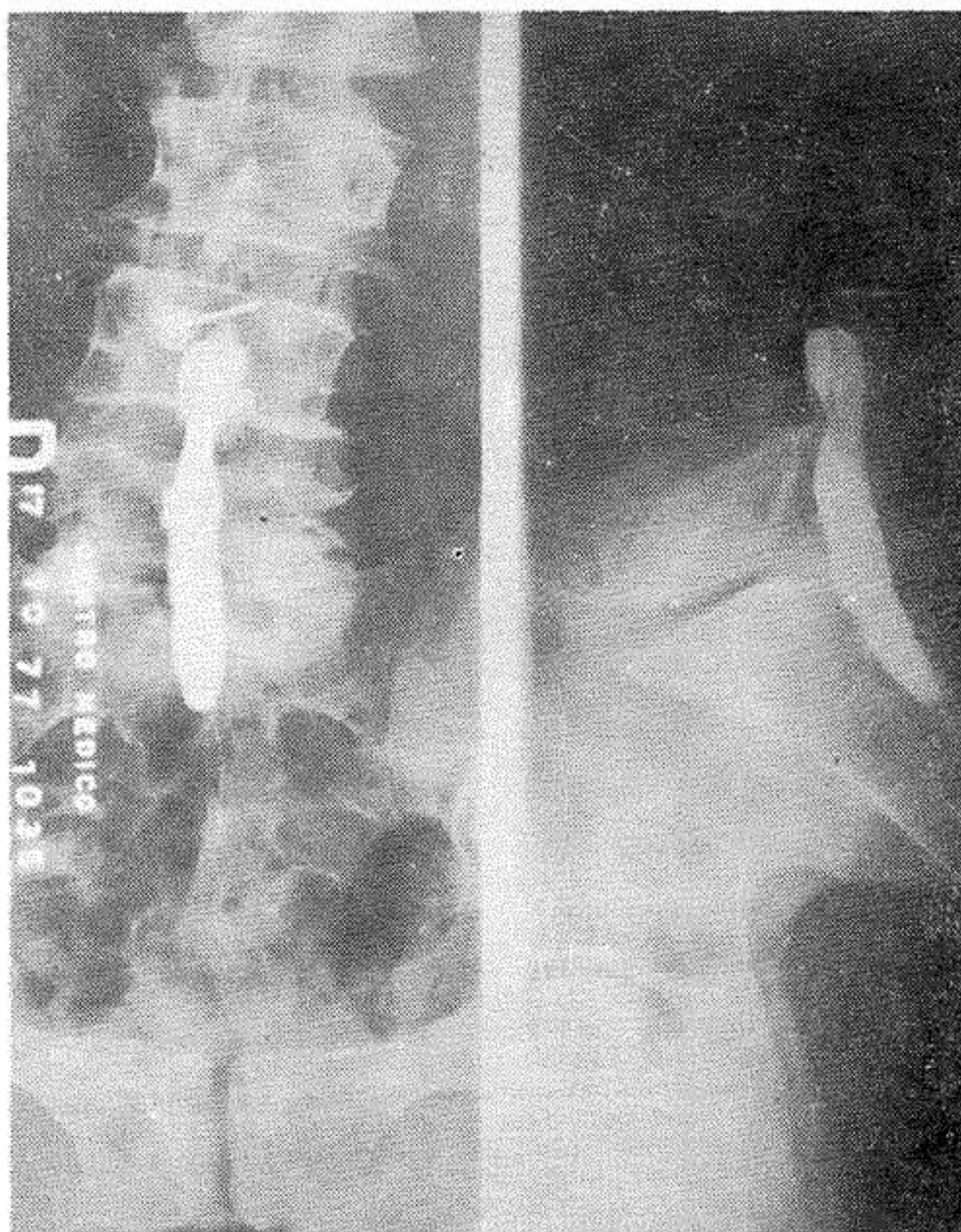
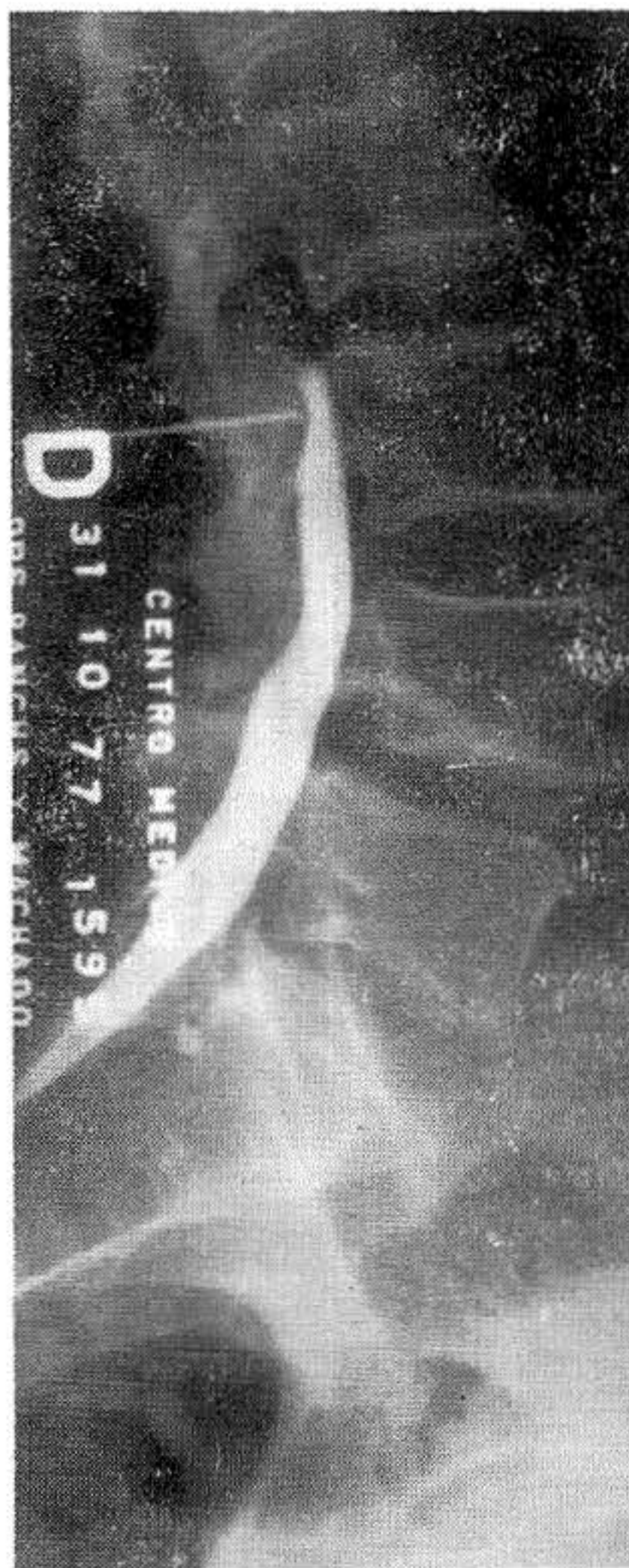


Fig. 4. - Paciente con lumbociática izquierda y colapso discal L5-S1 por reabsorción. La mielografía muestra discopatía L4-L5 con estrangulación del estuche dural a ese nivel así como el colapso L5-S1 sin modificación dural a ese nivel.

Fig. 6. - Espondilolistesis istmica entre L4 y L5 por fractura del pedículo de L4 con clínica de claudicación intermitente dolorosa neurogénica que se mejoraba con el reposo.



**c. - Espondilolistesis degenerativa:**

El término espondilolistesis quiere significar deslizamiento o desplazamiento de un hueso móvil respecto a su articulación natural. Es la más frecuente causa de estenosis espinal o de los rocesos laterales; dentro de las diferentes variedades de espondilolistesis, su ubicación prevalente es entre la cuarta y quinta vértebra lumbar. El arco neural no se modifica, pero el cuerpo vertebral se desliza marcadamente hacia adelante; puede coexistir hernia discal o no, hipertrofia de los pedículos, osteoartritis de las apófisis articulares, lo cual es muy frecuente. De allí el nombre de espondilolistesis degenerativa.

El cuerpo vertebral deslizado comprime el saco dural contra un ribete óseo prominente de la vértebra inferior y en este nivel es donde ocurre la estenosis. Aún cuando la frecuencia femenina en esta patología es discretamente superior, los hombres también la sufren y es excepcional encontrarla antes de los 40 años de edad.

Las decompresivas del canal y de las raíces se impone y por la frecuencia con que las apófisis articulares se encuentran participando en esta patología, la necesidad de extirpar su mitad inferior o más, se impone, siendo necesario a veces la eliminación total del arco posterior, si no se ve la duramadre latiendo fácilmente (28). La fusión de estos casos es raramente necesaria.

En las formas congénitas de espondilolistesis, la frecuencia de espina bífida es muy alta y no así en la forma degenerativa, que a diferencia de las otras, la línea bicrestílica es más baja que en los otros casos, quedando el nivel L4-L5 sin protección pelviana y de allí la frecuencia con que la espondilolistesis degenerativa suele ocurrir. Para Newman (28) inestabilidad (predominantemente entre la cuarta y la quinta vértebras lumbares) movimientos excesivos, espasmo extensor defensivo, carga aumentada de las carillas articulares, artrosis y finalmente pérdida del cartílago articular con erosión de las carillas, son los mecanismos que van llevando a la subluxación del cuerpo vertebral hacia adelante.

#### 5. - Síndrome Facetal:

La rama medial del nervio primario posterior hace del nervio espinal lateralmente al foramen intervertebral y casi de inmediato se divide en ramos mediales y laterales. El ramo medial desciende posteriormente al proceso transversal donde atraviesa una escotadura formada por el canal entre la base de la apófisis transversal y la apófisis articular superior correspondiente y cierra este canal la parte medial del ligamento intertransverso, a nivel del borde antero-inferior de la unión facetar del mismo nivel. A nivel de este túnel se desprende uno o más filetes nerviosos para la parte inferior de la cápsula articular de la faceta posterior permaneciendo profundos y penetran en dicha cápsula.

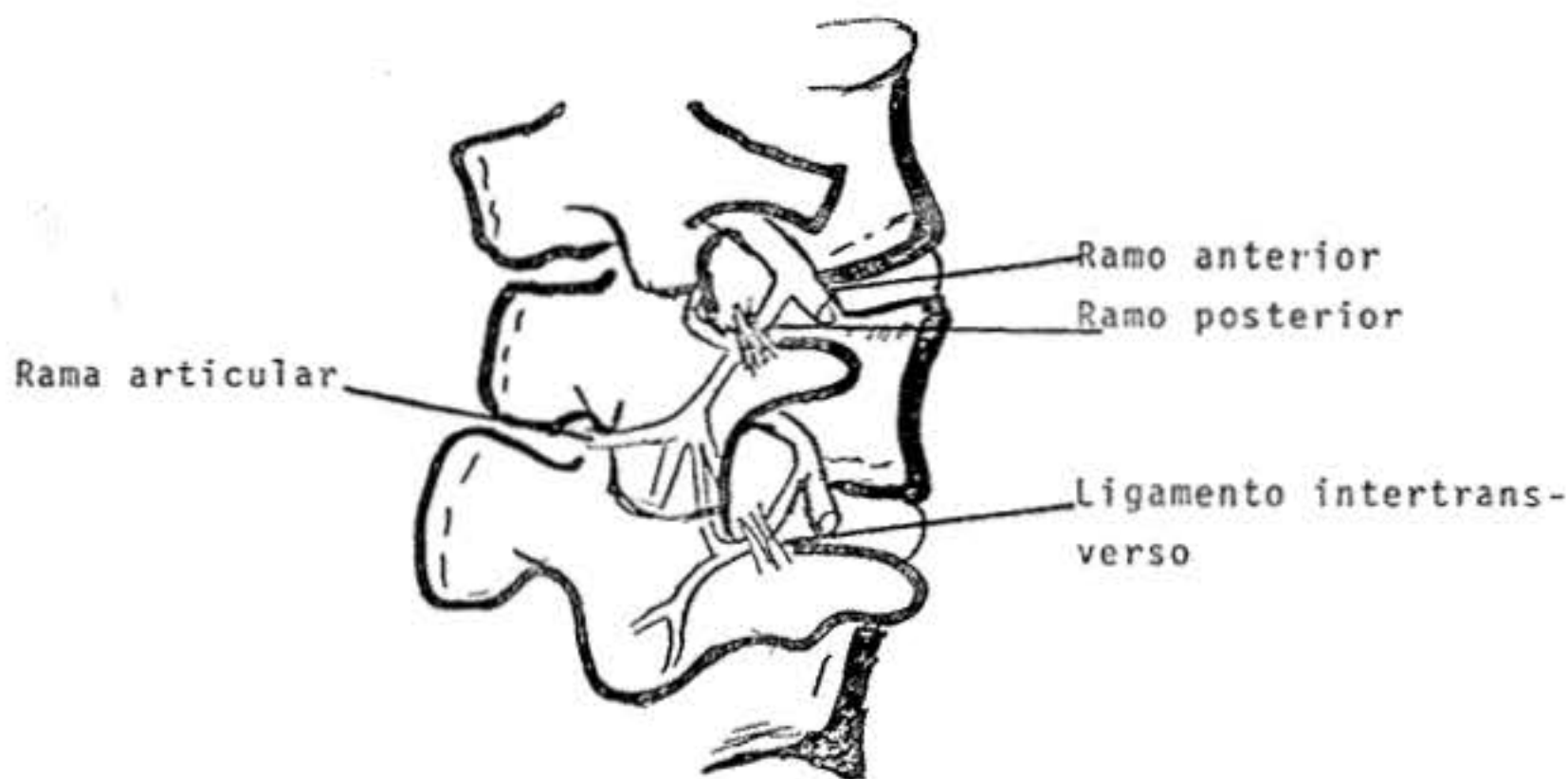


Fig. 7. - Ramo medial del nervio primario posterior.

**Origen:** lateral al nervio espinal, a nivel del foramen.

**Trayecto:** Desciende posteriormente al proceso transversal por escotadura entre su base y la apófisis articular superior correspondiente,

**Inervación:** cada ramo inerva dos articulaciones  
 cada articulación recibe inervación de dos niveles  
 No hay inervación contralateral.

La rama medial continúa caudalmente y se ramifica en los músculos dorsales donde se anastomosa con nervios de los niveles adyacentes y envía ramas a la parte superior de la cápsula articular, de la faceta posterior del nivel inferior y a la piel. De modo que cada rama inerva al menos dos articulaciones y a su vez cada articulación recibe inervación, al menos, de dos niveles espinales. No se ha descrito inervación contralateral así como tampoco inervación del ramo sinuvertebral. (Ver Fig. 9).

La rama lateral del nervio primario de las tres primeras vértebras lumbares, tienen inervación cutánea que llegan hasta el trocánter mayor, mientras que las dos últimas, no poseen inervación cutánea (13). Este nervio adquiere hoy peculiar jerarquía clínica en el diagnóstico diferencial de las patologías dolorosas lumbares particularmente en su participación del llamado síndrome facetar; término acuñado en 1933 por Ghormley (18) pero que por un tiempo se mantuvo en nivel secundario debido al extraordinario trabajo de Mixter y Barr (26) cuando en 1934 describieron la protrusión del núcleo pulposo. Trabajos ulteriores obligaron a reconsiderar el éxito limitado de las discoidectomías. Así, el trabajo de Spangfort (34) revisa 2.500 operaciones discales lumbares practicadas en Suecia y establece que el alivio se logró en el 60,2% de los pacientes. Por otro lado la revisión de la literatura internacional asequible daba un 46,2% de alivio sintomático y para otros solo 30% de pacientes lograron regresar al trabajo. Shealy (33) revisó 250 intervenciones y solo halló 6 discos herniados francamente; en 20 pacientes no había descripción adecuada de la intervención y en 224 pacientes hallaron una protrusión muy discreta sin verdadera herniación.

De modo que todo lo anterior hizo pensar seriamente que dolores espinales y particularmente lumbares con o sin irradiación pueden originarse en múltiples estructuras, como periostios, ligamentos, músculos, articulaciones, raíces nerviosas o ramos de dichas raíces hacia periostios, ligamentos, músculos y articulaciones.

Creo que es una experiencia de todo neurocirujano que ha intervenido hernias discales con anestesia epidural que no hay ninguna duda de que la propia raíz nerviosa de por sí y aún bajo anestesia epidural, conserva un grado de sensibilidad especial en el momento en que se manipula, produciendo un dolor más intenso que cuando se manipula el ligamento amarillo, la región perióstica asequible, el ligamento vertebral común posterior y el propio disco.

Shealy (33) encontró que en un grupo de pacientes, el 79% de su dolor y molestias procedían de una o más facetas articulares alteradas; 20% eran reflejos de la articulación sacro-iliaca y 1% eran debido a discos herniados.

Por otra parte Rees (31) en 1972 realizó 2.000 intervenciones con una técnica cerrada con bisturí largo, penetraba el ligamento intertransverso con el propósito de dañar la rama posterior primaria que inerva la cápsula articular con éxito de 99,8% que lo repitió Shealy (33) con el mismo éxito.

Las experiencias clínicas del síndrome facetar son muy elocuentes; Kellegren (22) en 1938 demostró que las inyecciones hipertónicas salinas al 6% en músculos paravertebrales y ligamentos espinosos producía un dolor lumbar con irradiación, siguiendo patrones metaméricos.

En pacientes con síndromes facetales (27) se produjo el dolor con inyección directa en la articulación, demostrando por artrografía con Conray al 60% que

dicha inyección reproducía el dolor tanto lumbar como ciático; en 2 pacientes de 15, el dolor atravesó la línea media y en ninguno el dolor ascendió. La diferenciación de los patrones dolorosos entre las vértebras L4-L5 y S1 no fue posible.

Es interesante destacar que en estos casos con el signo de Lassegue positivo, todos desaparecieron cinco minutos después de la inyección intra-articular de 2 a 5 cc. de Xilocaina al 1% y que ello elimina un espasmo defensivo. En tres pacientes de 15, la hiporeflexia aquiliana también se normalizó después del bloqueo citado. La explicación que se da a este fenómeno es una inhibición de las células de las astas anteriores de los músculos correspondientes debido al estímulo nocivo procedentes de facetas patológicas.

La importancia de ello radica en que no todo dolor lumbar con irradiación o no, involucra un síndrome de compresión radicular o de estenosis espinal, estos dos últimos síndromes deberán sospecharse si los signos neurológicos, trastornos reflejos, sensitivos, motores de tipo motamérico y quizás Lassegue severo homo y/o contralateral, son muy relevantes.

#### **6. - Angulación Pedicular:**

La degeneración discal puede producirse, cuando la protrusión es unilateral, en forma asimétrica, produciendo un colapso unilateral del cuerpo vertebral con el consiguiente descenso de uno de los pedículos respecto al otro y arrastrando consigo la raíz nerviosa con la consiguiente clínica. Es frecuente que se mezclen también, junto con la angulación radicular que reduce el pedículo descendido, la herniación discal homolateral que provocó el colapso asimétrica del cuerpo, así como también un atrapamiento en los recesos o goteras laterales.

Todo lo anterior debe tomarse en consideración para la terapéutica, ya que una simple discoidectomía no aliviaría el panorama clínico y a veces por el contrario, puede empeorarse.

#### **7. - Atrapamiento Foraminal:**

Se debe frecuentemente al desplazamiento superior que sufre el apex de apófisis articular inferior al colapsarse el espacio intervertebral atrapando dicha raíz a ese nivel y como puede interferirse, una simple discoidectomía no modificaría el cuadro doloroso.

#### **8. - Atrapamiento Extra-foraminal:**

Aún cuando menos frecuentes, se han encontrado clínicas lumboradiculares dolorosas debido a atrapamiento de la raíz por fuera del agujero de conjunción, debido a verdaderas hernias discales o a una protrusión anular; también se ha descrito dicha raíz atrapada por dicha protrusión (33). A nivel de la quinta raíz lumbar, se ha hallado atrapada entre el ligamento transversal y el ala del sacro.

#### **9. - Hipertensión Venosa Intravertebral:**

Los trabajos de Arnoldi (1), de la circulación intraósea en los casos de osteoartritis, espondilitis y patologías semejantes han abierto una nueva ruta en el estudio y comprensión de la patología espinal.

Arnoldi (1) halló un éstasis venoso intraóseo con aumento de la presión intramedular que estaba en relación a los intensos dolores osteoartríticos de reposo

y que mediante la osteotomía o fenestración cortical, se producía un alivio de dicho dolor. Otras patologías con dolor de reposo intenso, sin relación a la osteoartritis presentaban la misma hipertensión venosa.

El estudio sobre vértebras lumbares de pacientes con dolores equivalentes a los de osteoartritis con cambios estructurales observables a los rayos X, permitieron comprobar que al menos, una de las tres vértebras simultáneas en estudio, presentaba hipertensión venosa.

Los valores normales de presión venosa intravertebrales lumbares, de aspecto normal a los rayos X, fue entre 2 y 13 mm. de Hg. con una media de 8,3 mm. de Hg.

Las vértebras con aspectos propios de osteoartritis visualizables a los rayos X, presentaban una presión venosa aumentada entre 14 y 49 mm. de mercurio con una media de 28,1 mm. de Hg.

Aún cuando no hay una correlación directa entre cambios espondilóticos y presión venosa, todas las vértebras que tenían presión venosa alta, si poseían cambios espondilóticos marcados.

El mismo autor halló una correlación entre la hipercaptación isotópica y la osteoartritis, lo que a su vez estaba en relación con el grado de éstasis vascular y presión venosa; el mismo hallazgo hipercaptante se encontró en los huesos con hipertensión venosa sin modificaciones osteoartríticas.

Este hallazgo se confirmó en las vértebras lumbares, o en zonas de una de dichas vértebras como la región inter-articular y siempre en relación a pacientes con dolor lumbar severo.

De allí aparece la implicación clínica de que ante muchos casos con dolores lumbares intensos, con irradiación o no, con pocos o ningunos cambios radiológicos, el gammagrama óseo se impone como estudio complementario.

No raras veces se usó y aún se usa la fijación como terapéutica para esta patología. Hoy se comprende que dicha fijación no produce ningún efecto sobre la patología lumbar producida por la hipertensión venosa.

#### **10.- Causas Psicógenas:**

Aún cuando la ubicación de último dicho factor no es menos importante que los otros factores y realmente debe ubicarse entre las primeras causas de lumbalgias, al igual que las cefáleas.

Es bien sabido que las personas muy nerviosas portadoras de patologías orgánicas que producen lumbagos, como hernias discales, estenosis del canal, etc., se les desencadena sus síntomas o se les exacerban cuando entran en crisis angustiosa, existiendo una relación directa entre el desencadenante psicógeno y el dolor lumbar. Por ello, en esta situación, no debe de catalogarse de lumbalgia de carácter neurótico o histérico. De allí que previamente debe establecerse el diagnóstico definitivo positivo. De modo que no hay que olvidar que existen personalidades defectuales post-psicóticas, psicopáticas, neuróticas, etc., portadoras de patologías orgánicas concomitantes productoras de lumbalgias.

Por el contrario, la lumbalgia puede ser completamente psicógena, por somatización conversiva o lenguaje simbólica.

Lamentablemente el número de psicopatías portadoras de lumbalgias operadas por discoidectomías u otras técnicas ha sido muy alto con el consiguiente fracaso.

De allí que una evaluación integral del paciente previa a la intervención es el requisito.

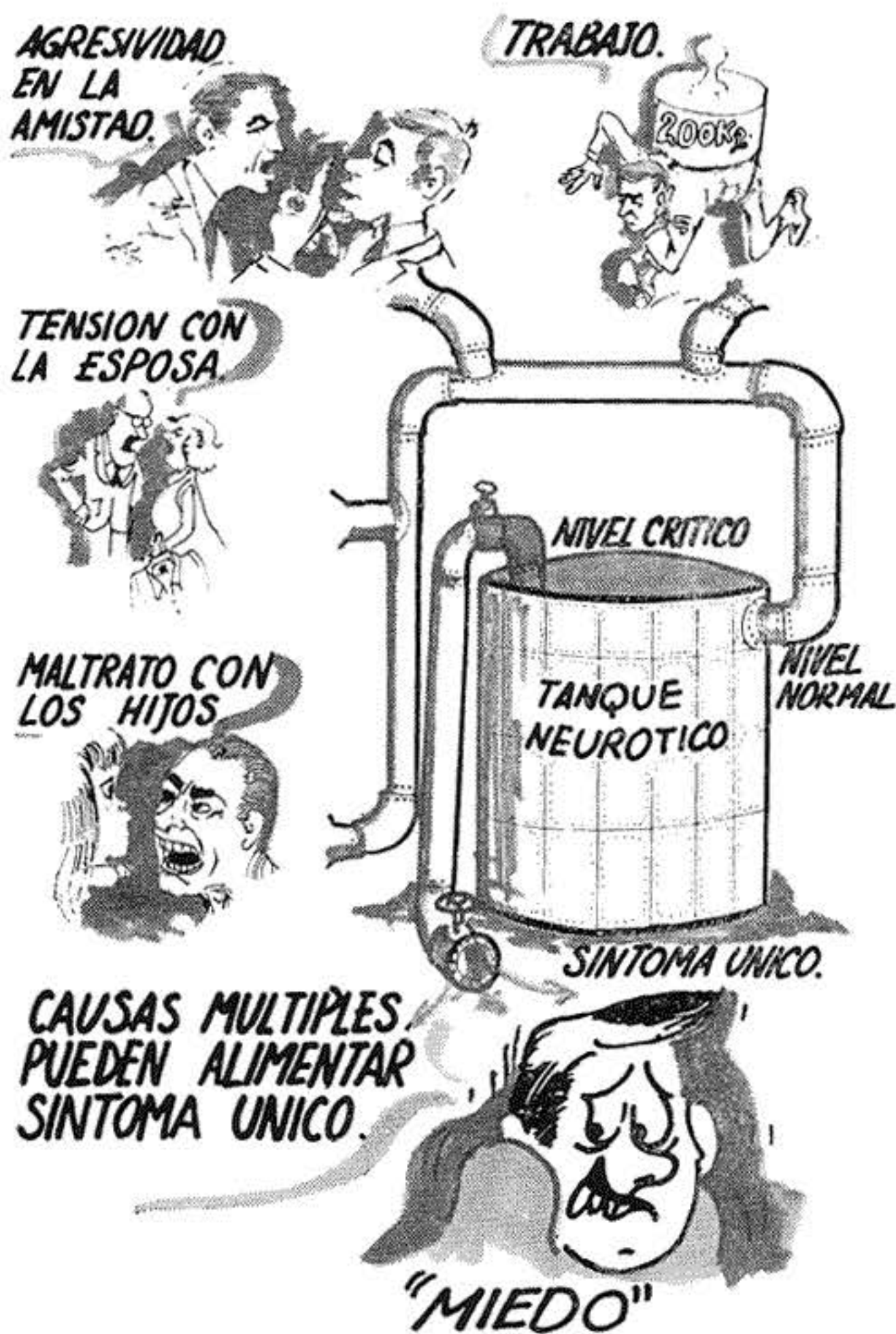

Fig. 8. - Las problemáticas reactivas de la vida cotidiana, como se observan en la figura, de variada índole —trabajo recargado, problemática con las amistades, tensión con la esposa, mal entendimiento con los hijos— cargan el "tanque neurótico" más allá de su nivel crítico y su desbordamiento conduce a la exteriorización de un síntoma único o múltiple, que en el dibujo es miedo, pero entre otros, suele serlo la lumbalgia. Si a la causa reactiva se le agregan las causas inconscientes, la problemática psicógena se complica y en estos casos la psicoterapia es recomendable.

## RESUMEN

Después de extensas revisiones de la literatura sobre fracaso de las discoidectomías como causas prevalentes de las lumbagias, se ha retomado el problema en relación a la búsqueda de otras etiologías, que sin pensar agotarlas todavía, producen un enfoque nuevo tanto de diagnóstico como de tratamiento.

Entre las etiologías más frecuentes del lumbago se mencionan las hernias discales, las estenosis del canal, la reabsorción del disco intervertebral, las espondilolistosis, el síndrome facetar, la angulación pedicular, el atrapamiento foraminal y extraforaminal, la hipertensión venosa intravertebral y las causas psicogénas de lumbalgia.

## SUMMARY

The increasing awareness and the many factors involved in the disability resulting from low back pain was emphasized and reviewed.

The following etiologies were summarized: discruptures, spinal stenosis, lumbar disk resorption, spondylolisthesis, the facet syndrome, pedicular kinking, foraminal encroachment, extraforaminal compression, intravertebral hypertension and psychogenic pain.

## BIBLIOGRAFIA

- 1 ARNOLDI, C.: Intraosseus hypertension. A possible cause of low back pain? *Clinical Orthopaedics and Related Research*. 115:30-34, 1976. Lippincott Co. Philadelphia.
- 2 ARNOLDI, C. and Col.: Lumbar spinal stenosis and nerve root entrapment syndromes. *Clinical Orthopaedics and Related Research*. 115:4-5. 1976. Lippincott Co. Philadelphia.
- 3 BATSON, V. O.: The function of the vertebral veins and their role in the spread of metastases. *Ann. Surg.* 112:138, 1940.
- 4 BERTRAND, G.: The "battered root" problem. *Orthopedic Clinics North Am.* 6: 1:305, 1975.
- 5 CASTRO, B. y KRIVOY, A.: Síndrome de Klippel-Feil con tetraparecia espática y otras anomalías congénitas. *Gaceta Médica*. Año LXII. Oct.-Dic. 1962. No. 4-6.
- 6 CASTRO, P. B. y KRIVOY, A.: Manifestaciones neurológicas espinales en la acondroplasia. *Gaceta médica*. LXXVIII. Nos. 4-6. Abril-Junio 1970, 269-278.
- 7 CROCK, H. V.: Isolated lumbar disc resorption as a cause of nerve root canal stenosis. *Clinical Orthopaedic and related research*. 115:109-115, 1976. Lippincott Co. Philadelphia.
- 8 CROCK, H. V.; YOSHIZAMA, H. and KAME, S. K.: Observations on the venous drainage of the vertebral body. *Bone Joint Surg.* 55B: 528, 1973.
- 9 DAVATCHI, F.; BENOIST, M.; MASSARE, C.; HELENON, C. and BLOCK-MITCHEL, H.: Contribution à l'étude des canaux étroits à l'étage lombaire. *Technique radiologique et valeur normale*. *Sem. Hop. Paris*, 29:2008-2012, 1969.
- 10 DOMMISSE, G. F.: Arteries and veins of the human spinal cord from birth. Edinburg, London and New York Churchill Livingstone 1975; pp 64-71 and 81-96.
- 11 DOMMISSE, G. F.: Aspectos morfológicos de la columna lumbar y de la región lumbosacra. *Clínicas Ortopédicas de Norte América*. *Columna Lumbar*. Ed. Médica Panamericana. 176-188, 1975.
- 12 DUBS, R.: Beitrag zur Anatomie des Lumbosakralregion unter besonderer Berücksichtigung der Discursheinie. *Dist. Zurich*, 1948, y *Fortschr. Neurol.*, 13:19, 1950.
- 13 EDGAR, M. A. and GHADIALLY, J. A.: Inervation of the lumbar spine. *Clinical Orthopaedics and Related Research*. 115:32-41, 1976. Lippincott Co. Philadelphia.

- 14 EHNI, G.: Significance of the small lumbar spinal canal: cauda equina compression syndromes due to spondylosis. *J. Neurosurg.* 31:490-494, 1969.
- 15 EPSTEIN, J. A.; EPSTEIN, B. S. and LEVINE, L. Nerve root compression associated with narrowing of the lumbar spinal canal. *J. Neurol. Neurosurg. Psychiat.* 25:165-176, 1962.
- 16 FRIEDMAN, E.: Narrowing of the spinal canal due to thickened lamina; a cause for lowback pain and sciatica. *Clin. Orthop.* 21:190-197, 1961.
- 17 GARDNER, W. J.: Myelocoele: Rupture of the neural tube? *Clinical Neurosurgery.* 15: 57-79, 1968. Ed. The Williams & Wilkins Company.
- 18 GHORMLEY, R. K.: Low back pain with special reference to the articular facets with presentation of an operative procedure. *JAMA* 117:1773, 1933.
- 19 HOVELACQUE, A.: Le Neol. Sinu-Vertebral. *Annals d'Anatome Pathologique et Anatomie Normale.* 11:5, 1925.
- 20 HUIZINGA, J.; HEIDEN, J. A. and VINKEN, P. J.: The human lumbar vertebral canal: a biometric study. *Proc. Roy. Acad. Sci. Amsterdam,* 55:22-33, 1968.
- 21 KAPLAN, E. B.: Recurrent meningeal branch of the spinal nerves. *Hosp. Joint Dis.* VIII:1:108 1947.
- 22 KELLEGREN, J. H.: Observations on referred pain arising from muscle. *Clin. Sci.* 3:175, 1938.
- 23 KIRKALDY-WILLIS, W. H. and McIVOR, G. W. D.: Lumbar spinal stenosis. *Clinical Orthopedics and Related Research.* 115:2-3, 1976. Lippincott Co. Philadelphia.
- 24 KRIVOY, A.: Formas menores o incompletas del síndrome de Klippel-Feil. Presentación de un caso. *Investigación Clínica.* 12, Dic. 1954. Maracaibo-Venezuela.
- 25 LAZORTHES, G.; POULHES, J. and EPAGNO, J.: Etude sur les nerfs sinu-vertébraux lombaires le nerf de roofe existe-t-il? *Compt. Rend. Assoc. Anat.,* 34 Reunion, 317: 1948.
- 26 MIXTER, W. J. and BARR, J. S.: Rupture of the intervertebral disc with involvement of the spinal canal, *N. Engl. J. Med.* CX11:210, 1934.
- 27 MOONEY, V. and ROBERTSON, J.: The facet syndrome. *Clinical Orthopedics and Related Research,* 115:149-156. Lippincott Co. Philadelphia, 1976.
- 28 NEWMAN, P. H.: Espondilolistesis degenerativa. *Clinicas Ortopedicas de Norte América. Columna Lumbar.* Ed. Médica Panamericana. 221-213, 1975.
- 29 PEDERSON, M. E.; BLUNCK, C. F. J. and GARDNER, E.: The anatomy of lumbosacral posterior primary rami and meningeal branches of spinal nerves (sinu-vertebral nerves) with an experimental study of their functions. *J. Bone Joint Surg.* 38A:377, 1956.
- 30 PORTAL, A.: *Cours d'Anatomie Médicale ou Elémens de l'homme* Paris, Baudoin, Vol. 1, p. 299.
- 31 REES, W. E. S.: Multiple bilateral subcutaneous rhizolysis of segmental nerves in the treatment of the intervertebral disc syndrome, *Ann. Gen. Prac.* 26:126, 1971.
- 32 SARPYNER, M. A.: Congenital stricture of the spinal canal. *J. Bone Joint Surg.* 27:70-79, 1945.
- 33 SHEALY, C. N.: Facet denervation in the management of back and sciatic pain. *Clinical Orthopaedics and Related Research.* 115:157-164, 1976. Lippincott Co. Philadelphia.
- 34 SPANGFORT, E. V.: Lumbar disc herniation. *Acta Orthop. Scand. Supp.* 142, 1972.
- 35 SPURLING, R. G. and BRADFORD, F. K.: Neurologic aspects of herniated nucleus pulposus. *JAMA* 113:2019, 1939.
- 36 STILLWELL, D. L.: Nerve supply of vertebral column. *Anat. Rec.* 125:139, 1956.
- 37 SULLIVAN, J. D. y FARFAN, H. F.: Claudicación del arco neural. *Clinicas Ortopedicas de Norte América. Columna Lumbar.* Ed. Médica Panamericana. 214-228, 1975.

- 38 SUMITA, M.: Beitrage zur lehre von der Chondrodystrophia foetalis (Kaufmann) und Osteogenesis imperfecta (vorolik) mit besonderer Burucksichtigung der Anatomischen und Clinischen Differential Diagnose. Deutsche Z. Chir. 107:1-110 1910.
- 39 VAN BUSCKIRK, C.: Nerves in the vertebral canal. Their relation to the sympathetic innervation of the upper extremities. Arch. Surg. 63:427, 1941.
- 40 VERBIEST, H.: Sur certaines formes rares de compressions de la queue de cheval. In Hommage á Clovis Vicent. Paris, Librairie Maloine, 1949, pp. 161-174.
- 41 VERBIEST, H.: Primaire stenose van her lumbale wervelkanaal bij volswassenen. Een nieuw Ziektebeeld: Nederl. T. Geneesk 94:2415-2433, 1950.
- 42 VERBIEST, H.: Aspectos morfolopatológicos de la estenosis lumbar del desarrollo. Clínicas Ortopédicas de Norte América. Columna Lumbar. Ed. Panamericana. 189-210, 1975.
- 43 WIBERG, G.: Back pain in the relation to the nerve supply of the intervertebral disc. Acta Orthop. Scand. 18-19, 214, 1948-50.
- 44 WILSON, C. B.; EHNI, G. and GROLLMUS, J.: Neurogenic intermittent claudication. Clin. Neurosurg. 18:62-85, 1971.