

centro médico

Cuerpo Ejecutivo.—Director-Jefe de Redacción: Dr. Rafael Campo Moreno; Administrador-Editor: Dr. Jorge Soto-Rivera.

Comité de Redacción: Dr. Antonio Sanabria, Dr. José Lara Díaz.

Colaboraciones: Se aceptan colaboraciones de miembros o no de la Sociedad Médica del Centro Médico de Caracas, sujetas a las siguientes condiciones: 1) Los trabajos deben ser leídos previamente por su autor en las reuniones mensuales de la Sociedad, los segundos miércoles de cada mes. 2) Deben ser entregados al Jefe de Redacción debidamente mecanografiados a doble espacio y en duplicado. 3) Deben ser inéditos. Sin embargo, nos reservamos el derecho de reproducir los trabajos que a nuestro juicio merezcan especial divulgación, haciendo constar la referencia bibliográfica correspondiente.

Frecuencia, reparto y canje: Se publica cada cuatro meses: ENERO, MAYO, SEPTIEMBRE de cada año. Se reparte gratuitamente. Solicitamos canjes con toda revista o publicaciones periódicas de ciencias médicas, cualquiera que sea el idioma en que esté impresa.

Dirección: Centro Médico de Caracas, Plaza del Estanque, San Bernardino, Caracas. Teléfono: 54.70.51 (veinte líneas).

La revista no se hace responsable o solidaria de los artículos que aparezcan identificados con el nombre del autor, salvo estipulación en contrario.

Vol. VIII - Nº 32 — Enero 1969

Director y Jefe de Redacción: Dr. R. Campo Moreno
Administrador - Editor: Dr. Jorge Soto Rivera

Esta Revista sustituyó al anterior Organó Científico Divulgativo de la Sociedad Médica del Hospital Privado "Centro Médico de Caracas", que se tituló:

PUBLICACIONES del CENTRO MEDICO de CARACAS

y del cual se publicaron 18 números hasta junio de 1963

SUMARIO

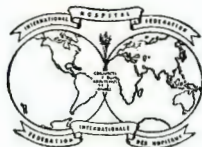- Manual de Atención de Heridas de la Cara.

Por: Dr. José Ochoa

3



ESTAMOS AFILIADOS A



**para suturas perfectas
que complementan todo buen
acto operatorio!**



SUTURAS
Ethicon

Perfecta uniformidad de calibre. Máxima resistencia a la tensión. En distintos tamaños y tipos, **para todo requisito quirúrgico**: en catgut, Mersilene[®] fibra poliéster, seda, algodón, nilón, tantalio, etc., con o sin aguja Atraloc[®].

Rp.—Suturas ETHICON, en sobres de aluminio, envasados en seco (en cajas) o en frascos con solución esterilizante.

Sr. doctor:—Solicite catálogo ilustrado con detalles completos que le enviaremos gustosamente a solicitud.

Johnson-Johnson International

Export Division—New Brunswick, N. J., U.S.A.

Kenatab

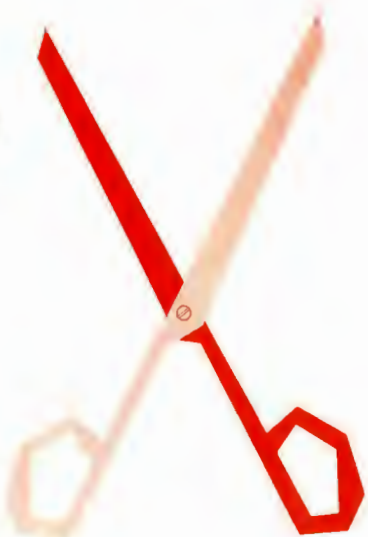corta las

ALERGIAS

por

acción...

DOBLE



SQUIBB



Más de un siglo de experiencia inspira confianza



American

**HOSPITAL SUPPLY CORPORATION
DE VENEZUELA C. A.**



496 500-2 Snown

**EQUIPOS DE REHABILITACION
TERAPIA OCUPACIONAL
DIAGNOSTICO
APARATOS PARA EJERCICIOS**


Sillas de Ruedas

Edificio La Hacienda. Oficina 31-L
Teléfonos: 33-63-05 y 33-59-01
Avenida Principal de Las Mercedes
Caracas - Venezuela

GLV

LA MAQUINA DE ANESTESIA "QUANTIFLEX" DE NCG SEGURA Y DE FACIL MANEJO

Preparada para adaptarle ventilador y otros accesorios. Para usar con gases oxígeno, óxido nítrico y ciclopropano. Vaporizadores Flutano y Pentano. Concentrador de Gases y Absorbedor para usarlo independiente o en instalaciones centrales.



OTRO PRODUCTO
CON LA GARANTIA DE

NCG

- Unidades de emergencia
- Ventiladores
- Equipos para Oxigenoterapia
- Mascaras
- Cateles nasales
- Incubadoras
- Tiendas de oxígeno refrigeradas por hielo
- Tiendas infantiles para terapia de aerosol
- Resucitadores

- Reguladores de presión
- Absorbedor Baralyme
- Instalaciones de sistemas completos de centrales de oxígeno, óxido nítrico, succión y aire comprimido.
- Sistemas de oxígeno-aire proporcionado para retenes de prematuros.
- Aparatos para salas de recuperación y unidades de terapia intensiva.

Consulta nuestro Departamento Técnico sin compromiso.

GLV
S. R. L.

**C.A. GASES INDUSTRIALES
DE VENEZUELA**

CARACAS: Edif. Trio - 1er. Piso, Plaza Sur Altamira
Teléfonos: 33.53.81 - 33.53.82 - 33.53.83

MARACAIBO - VALENCIA - MARACAY - BARQUISIMETO
PUERTO ORDAZ - PTO. FLUO - SAN JOSÉ DE GUANIPA

EN LAS DIETAS HIPERPROTEICAS

Molico

LECHE DESCREMADA EN POLVO

en los estados de hipoproteïnemia
para cubrir los requerimientos proteicos del embarazo
dietas de adelgazamiento
intolerancia a la grasa
en la arteriosclerosis
en los hepatitis, cirrosis y úlceros gastroduodenales



Elaborada en Venezuela por INDULAC

JOSE F. BAUTE MESA

OFRECE A LOS SEÑORES MEDICOS
CLINICAS Y HOSPITALES
UN EXTENSO SURTIDO EN

MATERIAL MEDICO - QUIRURGICO, EQUIPOS E INSTRUMENTAL

EXHIBICION Y VENTAS:

MANDUCA A FERRENQUIN No. 136 — EDIFICIO BAUTE

TELEFONOS: 55.93.49 - 55.46.22 - 54.45.69

CARACAS, D. F.

ESTACIONAMIENTO PROPIO PARA CLIENTES

Y RELACIONADOS



!Vea la Diferencia!

No hay desprendimiento de yeso en la venda GYPSONA

La diferencia entre una venda de yeso de París GYPSONA y una venda corriente, se puede ver claramente en la fotografía de arriba. Note en la venda GYPSONA, que no hay desprendimiento de yeso y los bordes se conservan sin deshilar, gracias a la muselina especialmente tejida.

La superioridad de la GYPSONA es aún más marcada, cuando se utiliza. El alto contenido de yeso, casi el 90 por ciento por peso de la venda, se fija al tejido por un proceso especial, y hay una pérdida de yeso insignificante, cuando se humedece.

Una cantidad de material sorprendentemente pequeña producirá un enyesado que es liviano, pero muy fuerte. Tal es la uniformidad de las vendas GYPSONA que el número exacto de éstas, para un enyesado, se puede determinar de antemano.

La GYPSONA es inodora, no irrita la piel, y en condiciones de almacenaje a temperatura corriente se conserva perfectamente. Usted encontrará que es el yeso ideal y, por muchas razones, el más económico en el tratamiento de las fracturas en general.

LISTA PARA USARSE

G y p s o n a

VENDAS DE YESO DE PARIS

Para más Informaciones, favor dirigirse a:

LABORATORIOS BIOGEN, C. A.

Apartado 714 - Caracas-Venezuela

JUNTA DIRECTIVA DE LA SOCIEDAD MEDICA:

Dr. Francisco Baquero González, Presidente
Dr. Alberio Guinand Baldó, Vice-Presidente
Dr. Harry Acquatella, Secretario
Dr. Néstor Arreaza Colizza, Tesorero
Dr. Gastón Arévalo Lizarraga, Bibliotecario

Dr. Francisco Brandt Pacheco, Vocal
Dr. Rafael Campo Moreno, Director de la
Revista
Dr. José Lara Díaz y Alfredo González
Bustillos, Redacción.

MIEMBROS ACTIVOS:

Acquatella, Dr. Harry
Agüero, Dr. Oscar
Alvarez, Dr. Pedro J.
Andrade Niño, Dr. Rafael
Andrade Niño, Dra. Zaira de
Arévalo Lizarraga, Dr. Gastón
Arreaza Colizza, Dr. Néstor
Atencio Morillo, Dr. Humberto
Bacalao Lara, Dr. Pedro
Bacalao Lara, Dra. Eta de
Blanco, Dr. Juan
Blanco Souchon, Dr. Pedro
Beker, Dr. Simón
Beaupertuy, Dr. Luis A.
Banchs, Dr. Francisco
Baptista, Dr. Roberto J.
Baquero González, Dr. Francisco
Baquero González, Dr. Ricardo
Bencosme, Dr. Rafael
Bianchi Cayama, Dr. Fidias
Brandt Pacheco, Dr. Francisco
Brillembourg, Dr. Atilio
Brillembourg, Dr. Joaquín
Brilo, Dr. Victor
Belto Arreaza, Dr. Victor
Bustamante Miranda, Dr. Oscar
Bustamante Esáa, Dr. Rafael
Calve Lairer, Dr. Alejandro
Campo Moreno, Dr. Rafael
Carbonell, Dr. José Antonio
Castillo, Dr. Rafael
Cifuentes S., Dr. Bernardo
Clemente, Dr. Antonio R.
Conde Jahn, Dr. Franz
Conde Jahn, Dr. Francois
Chalraud Troconis, Dr. Román
Chlity Van de Walle, Dr. Alberio
D'Escrivan D. Julio C.
Diamante, Dr. Moisés
Egui Medina Dr. Pedro
Escalona de Ayala, Dra. Livia
Fantes Kerdel, Dr. Francisco
Fuenmayor R., Dr. Gustavo
Francisco, Dr. José
Gago, Dr. Otto
García Galindo, Dr. Gustavo
Garriga Michelena, Dr. Esteban

García Maldonado, Dr. Enrique
Gedeón, Dr. Rafael
Godayol Rovira, Dr. Juan
Goldstein, Dr. Carlos
Gonzalo Leonardi, Dr. Pablo L.
Graterol Monserrate, Dr. J.
Gutiérrez Alfaro, Dr. José Jacinto
Gutiérrez Osorio, Dr. J. J.
Guinand Baldó, Dr. Alberio
Hedderich, Dr. Henrique
Hedderich, Dr. Hernán
Hermoso, Dr. Adán
Hernández, Dr. Agustín
Hernández Olivares, Dr. R.
Jaén, Dr. Rubén
Jacir C., Dr. Alberto J.
Jacir C., Dr. Alfonso I.
Koeizow Jiménez, Dr. Adolfo
Krivoy, Dr. Abraham
Lairer, hijo, Dr. Félix
Lamberti, Dr. José A.
Lara Díaz, Dr. José
Leamus, Dr. Luis
Leonardi, Dr. José Domingo
Linares Gori, Dr. Jesús
López, Dr. Hermógenes
López, Dr. Leopoldo E.
López Mendoza, Dr. Roberto
Gonzalo Leonardo, Dr. Luis
Lovers, Dr. Ramón E.
Luca, Dr. Roberto J.
Mamán Dr. Alberio
Martínez Aguirre, Dr. Edgar
Martínez Niochet, Dr. Arminio
Martínez, Dr. Temístocles
Martínez Herrera, Dr. Roberto
Martínez Iturriza, Dr. L.
Márquez Reverón, Dr. Armando
Mayobre, Dr. Ramón Augusto
Mendoza Alemán, Dr. Carlos
Miralles, Dr. Jesús
Malinos, Dr. Jesús R.
Montbrun, Dr. Francisco
Montenegro, Dr. Eloy
Montenegro, Dr. Gilberto
Morales, Dra. Gleonda Stopello de
Morales Rocha, Dr. Julián

Odeix, Dr. Antonio J.
 Mota Salazar, Dr. A.
 Ochoa, Dra. Cristina Solis de
 Ochoa, Dr. José
 Ochoa, Dr. Manuel
 O'Daly, Dr. José Antonio
 Padula, Dr. Héctor
 Padrón Amaré, Dr. José A.
 Paría, Dr. Alberto Miguel
 Paz, Dr. Otto
 Peña, Dr. Luis
 Peña, Dra. María T. Hernández de
 Pérez Luelani, Dr. Vasco
 Pérez Giménez, Dr. Gustavo
 Pulido, Dr. Pablo
 Quijada Gambos, Dr. Cruz
 Quiñero Muro, Dr. Eduardo
 Quiñero Uscátegui, Dr. Hernán
 Ramírez, Dr. Francisco
 Rivas Larralde, Dr. Eduardo
 Rodríguez Armas, Dr. Otto

Rodríguez Escovar, Dr. Rubén
 Ruan Santos, Dr. Hugo
 Salas, Dr. Rafael
 Sanabria, Dr. Antonio
 Sánchez Azopardo, Dr. José A.
 Sánchez Carrillo, Dr. Francisco
 Sánchez Pacheco, Dr. José R.
 Sánchez S. Dr. Serafín
 Sánchez Vegas, Dr. Luis
 Scarcioffo, Dr. Pedro
 Sierralta, Dr. Asdrúbal
 Sosa Tinoco, Dr. Oscar
 Stolk Mendoza, Dr. Gustavo
 Sucre Vegas, Dr. Carlos Vicente
 Tovar E., Dr. Guillermo
 Valencia Parparcén, Dr. Joel
 Velutini, Dr. Luis Alberto
 Vázquez, Dr. Jacobo
 Vázquez, Dra. Alicia S. de
 Villaalba Silva, Dr. Rafael
 Viana Rodríguez, Dr. Germán
 Zubillaga, Dr. Rafael

MIEMBROS ASOCIADOS:

Assen, Dra. Imelda Campo de
 Albornoz, Dr. Agustín
 Argumosa y Valdés, Dr. J. A. de
 Astros, Dr. José Gilberto
 Attías Attías, Dr. Moisés
 Ayala, Dr. Luis A.
 Bello A., Dr. Alexis
 Bermúdez Dr. Reinaldo J.
 Bilbao C., Dr. Joseba
 Blanco León Dr. Jorge
 Blanco Souchon, Dr. Carlos
 Braun, Dr. Peter
 Briceño Iragorry, Dr. Leopoldo
 Calzadilla, Dr. Rafael
 Castillo Plaza, Dr. Armando
 Colina C., Dr. Oscar L.
 Clavel Penso, Dr. Rolando
 Cure Méndez, Dr. Farid
 Del Vecchio, Dr. José
 Díaz Aponte, Dr. Aldo
 Díaz Bruzual, Dr. Alfredo
 Ferrer, Dr. Alberto
 Guida, Dr. Franco
 González Palacios, Dr. R. G.
 Pieracci, Dr. Giorgio
 Granier, Dr. Marcel
 Grossmann, Dr. Víctor
 Halabí, Dr. Alfredo
 Hernández Navarro, Dr. Francisco
 Herrera Pinto, Dr. César
 Hícher Santaella, Dr. Antonio

Holz, Dr. Siegbert
 La Corte, Dr. Agustín
 Larrazábal, Dr. Leopoldo
 León González, Dr. Félix
 Lizarraga, Dr. Pedro R.
 Matheus M. Dr. Noé
 Medina G., Dr. Oswaldo
 Negrón S., Dr. Alberto
 Núñez Mier y Terán, Dr. Sebastián
 Ortega Borjas, Dr. Armando
 Ortega Borjas, Dr. José Angel
 Ortega, Dr. Miguel
 Parra, Dr. Jorge
 Penso Tirado, Dr. Amador
 Pérez Tineo, Dr. Héctor
 Pifano, Dr. Félix
 Rivero, Dr. Alberto
 Rivero G., Dr. Eduardo
 Rodríguez Cabrera, Dr. J. H.
 Rodríguez Navarro, Dr. Manuel
 Ron Pedrique, Dr. Miguel
 Ruiz, Dr. Miguel
 Salas Marcano, Dr. Ismael
 Soto Rivera, Dr. Jorge
 Tineo Salazar, Dr. Jesús
 Trautmanis Z., Dra. Laima
 Uzcátegui Selví, Dr. Iván
 Valero Martínez, Dr. J. A.
 Pizarro, Dr. Víctor
 Padula, Dr. Víctor
 Villaalba, Dr. Gustavo
 Vivas Salas, Dr. E.

MIEMBROS HONORARIOS:

Dr. Roberto A. Hignson

Dr. Neal Owens



ITURBE HNOS. C.A.

Instrumentos, Aparatos
y Mobiliario

para Médicos,
Clínicas y Hospitales

PASEO DE LOS ILUSTRES, A-10

APTDO. 13404 - NVA. GRANADA

TELEFONO: 61.59.31

CARACAS - VENEZUELA

El Unimeter es un equipo compacto y de alta precisión que permite, por el sistema "Unitest" efectuar exámenes de laboratorio en forma rápida y eficiente. Basicamente consiste de un colorimetro calibrado en forma precisa que da los resultados en forma directa. Una segunda parte esta constituido por una centrifuga compacta de alta velocidad. Todo cuanto hace falta son 2 c.c. de sangre para numerosas pruebas directas: Glucosa sanguínea, hemoglobina, colesterol, nitrógeno uréico, ácido úrico, bilirubina, proteínas totales, fosfatasa alcalina, globulina y muchos otros.

Precisión, eficiencia y rapidez con el sistema Unitest. Permítanos hacerle una demostración sin compromiso alguno.



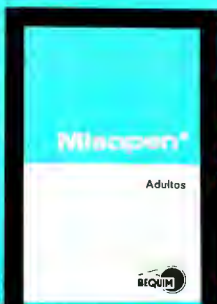Bio-Dynamics, Inc., Indianapolis, U. S. A.

Representantes Exclusivos para Venezuela:

COLIMODIO S. A.

ESTE Y SUR 21 N°. 148 - APARTADO 1053

Asociaciones
bacterianas
gérmenes
resistentes
acción anti-
penicilinasas



MISOPEN[®]

ADULTOS

PENICILINA - ESTREPTOMICINA - SULFISOXAZOL

AMPLIO ESPECTRO ANTIBACTERIANO contra los gérmenes Gram-positivos y Gram-negativos.

EFICAZ contra los gérmenes Penicilino-resistentes. El SULFISOXAZOL tiene un doble mecanismo de acción sobre los microorganismos productores de la PENICILINASA, ya que inactiva a la enzima circulante por adsorción y, además tiene efecto bacteriostático sobre los gérmenes productores de penicilinasas, evitando así la síntesis de este fermento, por su **GRAN SOLUBILIDAD** no precipita en el plasma, ni en la orina y por su fácil eliminación no provoca cristaluria, oliguria, ni anuria.

BAJA TOXICIDAD: Virtualmente no ocasiona reacciones desagradables.

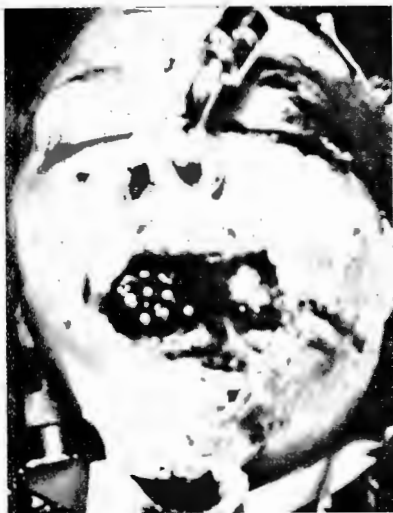FRASCO VIAL: Penicilina G Procaínica 600.000 u. - Penicilina G Potásica cristalina 200.000 u. - Sulfato de Estreptomicina equivalente a 0,5 g. de Base pura - Citrato de Sodio 40 mg.

AMPOLLA DE DILUENTE: 3.4 Dimetil -5- Sulfanilamido - isoxazol 1 g. - Dietanolamina 0.4 cc. - Metilparabeno 2.5 g - agua destilada c.s.p. 1 ampolla.

BEQUIM S.R.L.

Tel. 41.31.01 41 03

Apartado 7833 - Ave. General
García



Los enfermos con fracturas de maxilar deben ser intubados despiertos por la nariz y debe hacerse traqueostomía para evitar la muerte por asfixia.

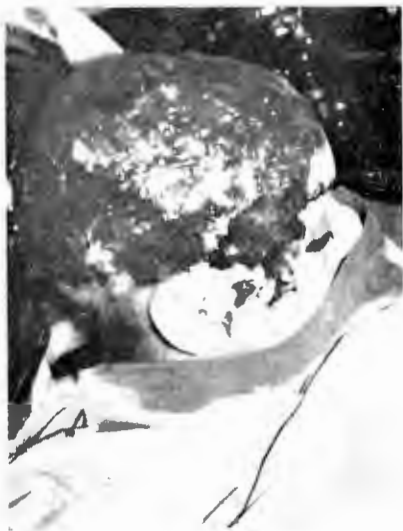CONSIDERACIONES GENERALES: Cuando un paciente con una herida de la cara es visto por primera vez, una evaluación inmediata de sus condiciones generales debe ser hecha rápidamente, estableciendo de una manera clara por interrogatorio del enfermo o de sus acompañantes las circunstancias del accidente, con el objeto de despistar lesiones más graves que puedan pasar desapercibidas por la lesión obvia de la cara como son: fracturas de cráneo o columna, y traumatismos torácicos o abdominales que requieran ser atendidos antes que la herida de la cara para salvar la vida del paciente. No es infrecuente que la única oportunidad de salvar a un enfermo esté en las manos de quien lo ve por primera vez, en este sentido el orden de prioridades es el siguiente:

- a) **Historia:** debe tratar de obtenerse rápidamente una historia sucinta de las circunstancias del accidente directamente del paciente o de algún testigo; la historia nos permitirá prever la gravedad de la herida y si hay o no lesiones asociadas. Deben establecerse exactamente las circunstancias del accidente, si hubo o no pérdida del conocimiento, si fue en una zona relativamente limpia o si hubo contaminación con tierra, si hubo o no rotura de vidrios, si ha habido o no ingestión

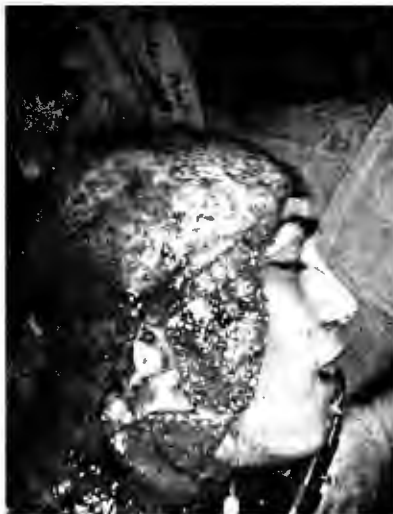de alimentos o bebidas o drogas, si el paciente usa o no prótesis dentales móviles. Este interrogatorio debe ser hecho antes de darle al paciente ningún sedante o narcótico que pudiera hacer pasar desapercibidos síntomas de lesiones asociadas más graves. Debe investigarse si ha recibido o no inmunización antitetánica activa o pasiva, si es alérgico a alguna droga, y también cualquier enfermedad crónica pre-existente como diabetes, cardiopatías, trastornos neurológicos o psiquiátricos.

- b) **Examen físico:** hecha la historia, inmediatamente se procede a hacer un cuidadoso examen físico del paciente con el objeto de determinar si hay o no lesiones asociadas, y las condiciones generales del paciente; debe examinarse cuidadosamente por inspección cualquier laceración, equimosis o deformación, palpando si hay o no movilidad anormal, dolor, crepitación, incapacidad para abrir la boca, crepitación o enfisema, si sale líquido cefalo-raquídeo por la nariz, si hay otorragia, si hay o no buena oclusión dentaria, si sangra por boca o nariz y determinar rápidamente el origen de la hemorragia; debe olerse el aliento con el fin de determinar si ha habido o no ingestión de alcohol.

Hecho el diagnóstico clínico de admisión, el paciente debe ser trasladado al departamento de emergencia donde se procederá en la forma siguiente:



L. V. Scarp. Foto
preoperatoria.



L. V. Scalp. Foto
preoperatoria.

- a) Determinar si hay o no permeabilidad de las vías aéreas superiores; es este el momento para decidir si debe o no hacerse una traqueostomía, un paciente que sangra profusamente por boca o nariz, o un paciente que haya ingerido alimentos puede fallecer por aspiración de sangre o contenido gástrico si la tráquea aspira, al perder el conocimiento el enfermo o al inducirlo durante la anestesia.

Cuando un enfermo sangra por boca o nariz debe ser transportado boca abajo para evitar la aspiración de sangre, un puente móvil puede ser aspirado por la tráquea, un vómito alimenticio puede matar a un paciente inconsciente al ser aspirado.

Cuando la traqueostomía se requiera debe hacerse sin pérdida de tiempo, si es posible y se dispone de un buen anestesiólogo puede intubarse al paciente despierto con anestesia tópica, si no, debe hacerse la traqueostomía con anestesia local antes de dormir al enfermo, procediendo a colocar un tubo con manguito que permita la administración de la anestesia a través de la traqueostomía.

Pero, no sólo por sangramiento o vómitos puede producirse una obstrucción de vías aéreas superiores, el edema de laringe, la compresión

por un hematoma de cuello, o simplemente la caída de la lengua hacia atrás pueden provocar una insuficiencia respiratoria. Wise y Baker.

- (23) Recomiendan en situaciones de extrema urgencia la punción de la tráquea con una aguja N° 15 como medida salvadora de emergencia que puede ser realizada por cualquier persona que sea capaz de ubicar la situación de la tráquea. En algunos casos bastará la aspiración de la laringo-faringe mientras un anesthesiologo competente tome la situación en sus manos.
- b) Detener rápidamente la hemorragia si es posible con compresión simple colocando rápidamente una cura compresiva, si no, con anestesia local, pinzar los vasos que sangran y ligarlos inmediatamente si es fácil o, dejarlos pinzados para una ligadura posterior en el pabellón de cirugía.
- c) Detenida la hemorragia se procede a asegurar una vía de administración de líquidos. Nosotros procedemos en la forma siguiente: con anestesia local procedemos a localizar la vena cefálica en el brazo izquierdo y pasamos un cateter de flebotomía N° 16 lo más cerca posible de la aurícula para así poder asegurar la determinación de la presión venosa central, que es la guía que usamos para determinar la cantidad de líquidos necesaria para reponer la volemia.

Se aprovecha este momento para tomar una muestra de sangre con el objeto de determinar: Hematocrito, conteaje rojo, conteaje blanco,



L. V. Scalp. Foto postoperatoria.

formula, hematología, grupo sanguíneo y prueba cruzada con la sangre que va a recibir, electrolitos, urea, glicemia; en los pacientes muy shockados: ac. láctico, Ph. bicarbonato actual y bicarbonato standard para saber las condiciones de su equilibrio ácido básico, y el estado real de su función respiratoria con el fin de corregirla de inmediato.

Tratamiento del Shock: el "Committee on trauma" del ACS (2) considera que un enfermo que ha sufrido de traumatismo con pérdida de sangre entra en estado de shock cuando ha perdido el 30% de su volumen, a la vez que se considera que en un adulto normal el 7% del peso expresado en gramos es en mililitros el volumen sanguíneo:

Volumen sanguíneo: 7% del peso corporal en gramos.

El shock es una grave emergencia quirúrgica que puede llevar al paciente a la muerte si no es adecuadamente tratado. Nosotros procedemos en la forma siguiente:

- 1) Asegurada la flebotomía, le colocamos un equipo para determinación de presión venosa central, y comenzamos de inmediato a administrar Ringer-Lactato, mientras el tipaje del paciente es obtenido y la sangre es suministrada por el Banco.
- 2) Al disponer de sangre fresca procedemos a reponer la sangre perdida, bombeando sangre hasta que la presión venosa central llega a 12 cm de H₂O, y luego suministramos 500 a 1000 cc. adicionales lentamente.
- 3) Las pérdidas de sangre en el quirófano deben reponerse mililitro a mililitro.
- 4) Cuando no se dispone de sangre pueden usarse los expansores del plasma tipo Dextran, Prolidon, Rheomacrodex, etc.
- 5) Si no se dispone de estas sustancias, la solución más adecuada, si el enfermo tiene una buena función hepática, es el Ringer-Lactato.
- 6) **NO USAMOS VASOPRESORES EN SHOCK HEMORRAGICO**, pues estos pueden ocasionar isquemia renal, cerebral y miocárdica, lo que va a agravar el shock pre-existente.
- d) En los pacientes en coma debe hacerse una investigación toxicológica que comprenda: barbitúricos, alcohol y alcaloides como mínimo.
- e) Aseguradas la permeabilidad de las vías respiratorias y la vía de administración de líquidos, los pasos a seguir son los siguientes de acuerdo con el Committee on Trauma (2) del American College of Surgeons:
 - 1) Determinar la prioridad del tratamiento: tratando rápidamente las heridas que constituyen una amenaza vital.
 - 2) Manejo cuidadoso del paciente evitando maniobras bruscas que puedan hacer que una inadvertida fractura de columna lesione la médula, o que un coágulo se desprenda de un vaso grande o que un fragmento óseo lesione una arteria importante.

NUEVO!

Lasonil®

POMADA



En contusiones, distorsiones, hematomas, luxaciones, lesiones musculares, derrames articulares, edemas locales, flebitis, tromboflebitis, úlcera crural y otras inflamaciones locales del complejo sintomático varicoso.

Lasonil® POMADA

Con un intenso efecto antiflogístico disminuye rápidamente el dolor y abrevia la duración del tratamiento.

Símbolo de confianza



LASONIL®

POMADA

BAYER presenta aquí la pomada LASONIL, cuyas indicaciones mencionamos en la portada de este folleto.

Investigaciones experimentales y clínicas han podido demostrar que las propiedades antiflogísticas de la pomada LASONIL sobrepasan claramente a las otras sustancias heparínicas.

La disminución visible, medible y sensible de la inflamación, como de la tumefacción, la recuperación de la capacidad funcional libre de molestias y el rápido cese de los dolores, con especial agradecimiento manifestado por sus pacientes, justifican el empleo terapéutico de la pomada LASONIL.

Administración: Extender un cordón de 3 a 5 cm de pomada LASONIL sobre gasa, en la parte afectada.

Aplicar 2 a 3 veces por día.

Composición: Cada 100 g. de pomada LASONIL contienen: 5.000 HDB.

Presentación: Tuba con 25 g. de LASONIL.



Símbolo de confianza.

Debe ser el cirujano quien vigile la movilización del enfermo, su traslado a Rayos X o al Pabellón de cirugía. El personal que maneja una herida de cara debe estar con gorro y mascarilla para evitar mayor contaminación de las heridas.

Según Reed Dingman y Natwig (7) es en este momento que se decide el tiempo para tratar el paciente, el dice "Tan pronto como las condiciones generales lo permitan".

- f) Hecho el diagnóstico clínico, asegurada la permeabilidad de las vías respiratorias, habiendo detenido la hemorragia y reponiéndose ya la volemia perdida se procede a hacer una evaluación radiológica completa y a un examen neurológico adecuado antes de administrar ningún medicamento, sedante, antihistaminico o analgésico.
- g) Hecho el diagnóstico completo del enfermo, procedemos a su preparación pre-operatoria en la forma siguiente:
 - 1) Dete vaciarse el contenido gástrico, debemos hacer notar que después de un trauma fuerte los alimentos pueden permanecer en el estómago más de 24 horas, por esto no hay que confiar en el esquema clásico de que el estómago está vacío a las 4 ó 6 horas de haber ingerido la última comida. Por supuesto, este vaciamiento del estómago está condicionado a que el estado general del enfermo lo permita, si las condiciones generales son muy pobres nos limitaremos a colocar una sonda de aspiración gástrica y a advertir al anestesiólogo la situación.
 - 2) La medicación pre-anestésica debe administrarse intravenosamente por dos razones:
 - a) rapidez de la vía.
 - b) en el enfermo schockado la vía intramuscular no es una vía segura por no estar la circulación periférica en condiciones optimas, siendo muy lenta la absorción.

La droga de elección es la escopolamina o la atropina por su acción secante de las secreciones bronquiales.

No debe administrarse morfina ni ninguno de sus sucedaneos y hay que ser muy cuidadosos en el uso de largactil, fenergan y en general todos los derivados de la fenotiacina, por ser depresores de la respiración.

En muchos casos la depresión respiratoria ocasionada por el trauma es tan severa que la respiración del paciente aún antes de ser anestesiado debe ser asistida con respiradores automáticos. La administración de antibioticos deberá ser iniciada en este momento investigando previamente si el paciente es o no alérgico a alguno. La inmunización anti-tetánica debe hacerse así mismo en este momento. Nosotros usamos: 0.5 cc. de toxoide tetánico en las heridas limpias y en las heridas sucias usamos 6.000 u de antitoxina tetánica desensibilizada.

Cumplidas estas etapas el enfermo debe ser trasladado al Pabellón de Cirugía donde se hará su corrección definitiva, desde un punto de vista didáctico, hemos dividido las lesiones de la cara en: lesiones de los tejidos blandos, lesiones óseas y lesiones mixtas, en este orden las trataremos. Al final agregamos un apéndice sobre traqueostomía que consideramos es una técnica que debe dominar todo cirujano que asista emergencias.

R E S U M E N

- 1º. Examen clínico.
- 2º. Clasificación de las lesiones
- 3º. Asegurar permeabilidad de vías aéreas superiores y si es necesario practicar traqueostomía y asistir la respiración.
- 4º. Control de la hemorragia.
- 5º. Asegurar flebotomía con equipo de presión venosa central; enviar muestra al laboratorio y comenzar a administrar Ringer-Lactato hasta tener tipaje y prueba cruzada para administrar sangre rápidamente hasta llevar la presión venosa central a 12 cm H2O.
- 6º. Evaluación radiológica.
- 7º. Lavado de estómago o colocación de sonda de Levine.
- 8º. Fotografía de las lesiones.
- 9º. Administración de medicación pre-operatoria. No dar sedantes, morfina, sucedaneos del largactil, antihistamínicos ni ninguna droga que deprima el centro respiratorio.

Tratamiento de las heridas de la cara.

Las heridas de la cara deben ser tratadas precozmente, cuando esto no es posible por el estado general del paciente y su tratamiento debe diferirse es necesario hemostasia y vendaje cuidadoso.

Los principios generales que observamos son:

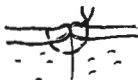- a) Limpieza: las heridas de la cara deben ser cuidadosamente lavadas primero con agua y jabón y luego con alcohol y éter, deben eliminarse todos los detritus, vidrios, grasa, etc., finalmente cubrimos el campo operatorio con tintura de Zephiran no coloreada.
- b) Fotografía: las lesiones de la cara deben ser fotografiadas antes de proceder a su sutura y después de la limpieza. La fotografía nos permitirá evaluar los resultados y constituye una protección legal.
- c) Cuando hay compromiso del cuero cabelludo este debe rasurarse pero dejando visible la línea de nacimiento del pelo. LAS CEJAS NO DEBEN RASURARSE NUNCA pues al ser rasuradas es posible que al suturar la región se pierda la continuidad de la línea ciliar quedando, al nacer el pelo, un desnivel en la ceja.

- d) En las heridas de la boca debe tatuarse el borde cutáneo mucoso antes de inyectar anestesia, y este será el punto clave de la reconstrucción.
- e) Cuando una herida cruce las líneas de Lange, o un pliegue de flexión, debe transformarse en una Zeta múltiple con el fin de disminuir la tensión de la cicatriz.
- f) Los bordes de la herida deben ser regularizados quirúrgicamente.
- g) Cuando en un colgajo de la cara esté muy comprometido su aporte arterial o su drenaje venoso es preferible seccionarlo, y limpiando la piel de grasa, usar esta piel como injerto libre, a dejarlo aventurando su necrosis.
- h) En las heridas en las cuales hay una pérdida de substancia grave, es preferible colocar una cura compresiva dejándola abierta y referirla a un cirujano plástico que suturarla a tensión.
- i) Cuando haya lesión de conductos salivales, lacrimo nasal, o nervios motores, debe tratar de restablecerse la continuidad de dichas estructuras.
- j) Las mordeduras de perro y las humanas, exigen una más cuidadosa limpieza mecánica y quirúrgica, y pueden ser suturadas si son vistas antes de las seis horas, si no debe colocarse una cura húmeda con solución de Dakin o solución de Zephiran y suturarse 24 horas después.
- k) En las heridas en las cuales hay una pérdida de substancia las injertamos; si es pequeña utilizamos piel de la región retro-auricular o del hueco supraclavicular, si son muy grandes utilizamos injertos de dermatomas tomados de una región sin pelos (nalgas, cara interna del brazo, flancos).
- l) Cuando una herida de la cara pueda ser cubierta por un colgajo rotado es preferible hacerlo a colocar un injerto



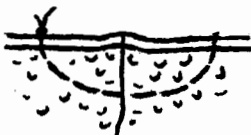

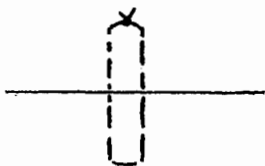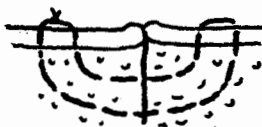
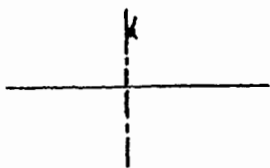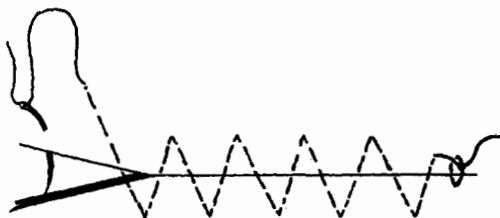
PUNTOS SIMPLES SEPARADOS

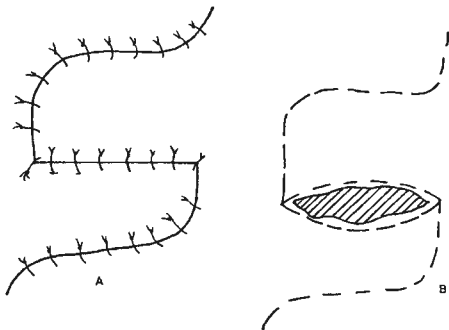
- m) Técnica de la sutura: la sutura debe ser lo más atraumática posible, los tejidos deben ser manejados con suavidad, es aconsejable no utilizar pinzas que machaquen los bordes, las pinzas ideales para manejar estos bordes son las de Adson o las erinas de Padgett o de Hook. Las ligaduras deben ligar solo los vasos y deben evitarse los muñones gruesos, por lo tanto los vasos deben ser pinzados con pinzas tipo mosquito. El tejido celular subcutáneo debe ser aproximado cuidadosamente con puntos separados de catgut 4-0. La piel debe ser suturada con el material más fino posible.
- n) Postoperatorio: indicamos antibióticos sólo en heridas contaminadas y como analgésico usamos los derivados de la pirazolona o aspirina. Si hay grandes equimosis indicamos enzimas anti-inflamatorias. En las heridas de párpados es aconsejable el uso de compresas frías de suero fisiológico.
- ñ) Los puntos los retiramos entre el tercero y quinto día substituyéndolos con adhesivos tipo mariposa.
- o) En los esquemas adjuntos podemos observar los diferentes métodos de sutura que empleamos así como los colgajos de vecindad que pueden ser usados.



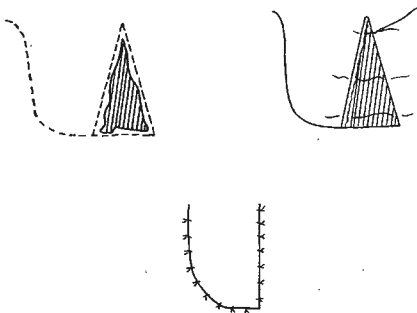
PUNTOS EN "U" HORIZONTALES



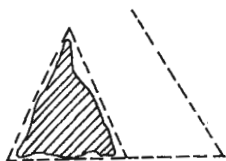




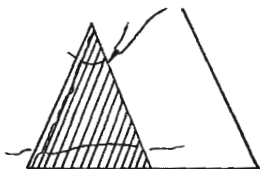SUTURA DE DEFECTO OVAL MEDIANTE DOS COLGAJOS LATERALES




DEFECTO TRIANGULAR CUBIERTO POR COLGAJO LATERAL DESLIZADO



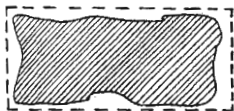
A



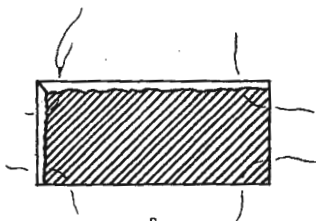
B



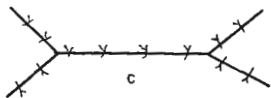
C



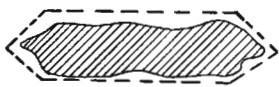
A



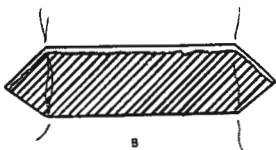
B



C



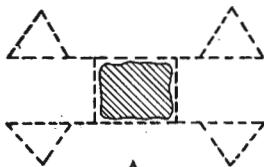
A



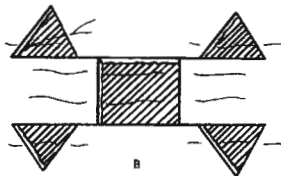
B



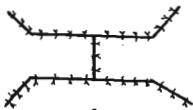
C



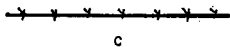
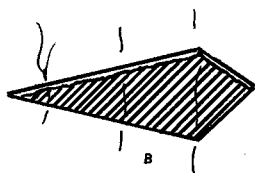
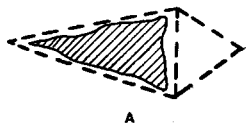
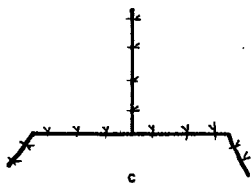
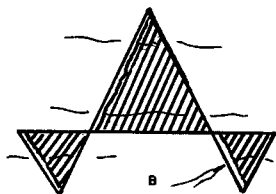
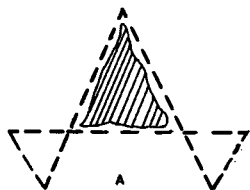A

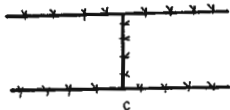
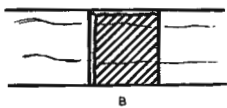
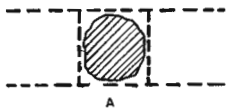
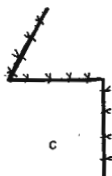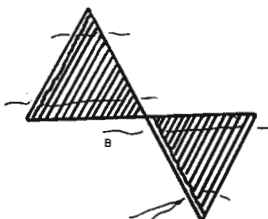
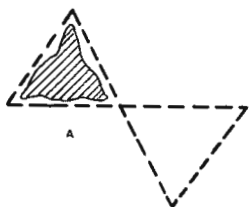


B



C





FRACTURA NASAL:

19. **Anatomía:** la pirámide nasal está compuesta por una serie de huesos y cartilagos recubiertos por tejidos celular laxo y piel. Los huesos que la forman son:

- a) Huesos propios de la nariz que se unen lateralmente a la apófisis ascendente del maxilar superior; hacia arriba se articulan con la apófisis nasal del frontal y hacia atrás son soportados por la lámina perpendicular del etmoides y lateralmente por la lámina cribiformis del mismo. Los huesos nasales son muy delgados en sus dos tercios inferiores y son los que dan forma al tercio superior de la nariz.

Los cartilagos son:

- a) el cartilago del septum.
- b) dos cartilagos alares.
- c) dos cartilagos laterales.
- d) los cartilagos de Lesser o cartilagos sesamoideos que en número variable forman parte del ala nasal.

Todos estos huesos y cartilagos están unidos entre sí por una membrana fibrosa.

29. **Etiología:** la fuerza desencadenante de la fractura es cualquier fuerza capaz de romper el esqueleto osteocartilaginoso en cualquier sitio; en la práctica la principal causa son los accidentes de tránsito, además las riñas callejeras, caídas, etc.

39. **Sintomatología:** debemos sospechar la existencia de una fractura nasal en todo enfermo que haya recibido un impacto directo sobre la nariz. Los hallazgos clínicos más frecuentes son: edema en el sitio de la lesión, equimosis peri-orbitaria, enfisema subcutaneo, epístaxis, obstrucción nasal, deformidad del contorno o desviación del eje y, en las fracturas telescopadas, puede hallarse epifora por ruptura o edema del conducto lacrimo-nasal.

49. **Clasificación:** las fracturas de la nariz pueden ser abiertas o cerradas; según la fuerza del impacto pueden existir en una fractura nasal fracturas simples y conminutas, puede haber o no dislocación y, desde un punto de vista práctico, usamos la clasificación descrita por Kazanjian y Converse: (12).

- a) Fractura deprimida de un hueso nasal.
- b) Fracturas en libro abierto (en los niños por deslizamiento de los nasales sobre la apófisis ascendente del maxilar superior).
- c) Fractura conminuta.

TAN SUTILES,
TAN FINAS,
QUE USTED PUEDE
IDENTIFICARLAS
INMEDIATAMENTE!



MARIPOSAS

ABBOTT



Cola de Golondrina

Papilio polyxenes



Mariposa de la Alfalfa

Colias eurytheme



Monarca

Danaus archippus



**INCONFUNDIBLEMENTE DIFERENTES,
TANTO EN SU APARIENCIA COMO
EN SU FUNCIONAMIENTO**

Las Mariposas ABBOTT son sorprendentemente delgadas, ligeras como una pluma, y todas sus partes están unidas por conexiones permanentes formando así una sola pieza que garantiza una vía segura y constante de fluido. Es más: usted puede elegir el equipo que mejor se adapte al procedimiento de infusión venosa que necesita realizar. ABBOTT le suministra dos Mariposas para uso pediátrico, dos para la infusión de fluidos en general, y la Mariposa 16, especialmente diseñada para ser utilizada en cirugía, post-operatorio y casos de emergencia.

**POR QUE LOS EQUIPOS MARIPOSA
ABBOTT LE AHORRAN TIEMPO,
ESFUERZO Y DINERO**

- a) **Estructura Conveniente:** Sus flexibles alas se pliegan hacia arriba para facilitar su manipulación asiéndolas con los dedos. Usted se beneficia con las ventajas que presenta una aguja provista de un dispositivo de "agarre".
- b) **Más fácil manipulación:** Su diseño más delgado, más fino, libre de abultamiento en la unión de la aguja con el tubo conductor permite sujetar la aguja totalmente pegada a la piel, facilitando la venopunción en pacientes "difíciles", por ejemplo: personas de edad avanzada con venas frágiles o escurridizas.

- c) **Mayor Seguridad:** El tubo conductor de plástico y la aguja quedan unidos en forma permanente al ser fabricados. La construcción en una sola pieza da lugar a roturas, desajustes y fugas en las uniones. Las alas plegadizas adheridas a la piel del paciente facilitan la sujeción del equipo. Dos tiras de esparadrapo colocadas sobre las alas, son suficientes para una segura inmovilización de la aguja.
- d) **Mayor comodidad para el paciente:** La aguja más corta, sus alas firmemente adheridas a la piel del paciente y la flexibilidad en lo que al tubo conductor se refiere, reducen las posibilidades de flebitis, así como de dolor por presión de los vendajes sobre las agujas de equipos corrientes.
- e) **Listas siempre para su uso inmediato:** Los Equipos Mariposa son suministrados tanto interna como externamente en sobres desechables sellados, estériles y listos para ser utilizados en sólo unos segundos.
- f) **Económicos:** Los Equipos Mariposa no son caros. Realmente significan un ahorro en tiempo y dinero en el procedimiento de clísis. Pida a su representante que se lo demuestre.

**LOS CINCO DIFERENTES TIPOS Y
MÓDULOS DE "EQUIPOS MARIPOSA"
AHORRAN, PRACTICAMENTE, CUALQUIER
INCERTIDUMBRE.**

Mariposa-16

Mariposa-16 ha sido diseñada especialmente para salones de cirugía, de recuperación y de emergencia. La Mariposa-16 es una aguja siliconada N° 16 de "paredes delgadas", que el lumen o diámetro equivale al de una aguja N° 15. El conductor tiene un diámetro interno de 1 mm., con lo que su capacidad es de 0,5 ml., asegurando así la más rápida y completa administración de sangre o medicamentos potentes, especialmente en situaciones anestésicas. La longitud del conductor, 75 cm., permite hacer conexiones fuera de los vendajes, eliminando la posibilidad de separaciones accidentales y escapes ocultos.

Mariposa-19

La aguja N° 19, de "paredes delgadas" permiten un lumen igual al de una aguja N° 18. El tubo conductor es de 30 cm. de longitud, con un diámetro interno de 1 mm. y 0,7 ml. de capacidad.

Mariposa-21

La aguja N° 21, de "paredes delgadas"

que permiten un lumen igual al de una aguja N° 18. El tubo conductor es de 30 cm. de longitud, con un diámetro interno de 1 mm. y 0,5 ml. de capacidad.

Mariposa-23

Con aguja calibre 23. El tubo conductor es de 30 cm. de longitud con un diámetro interno de 1 mm. y 0,5 ml. de capacidad.

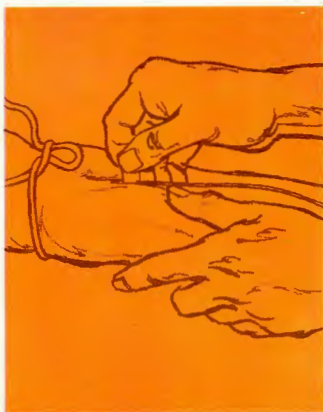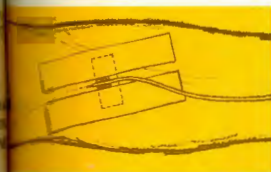
Mariposa-25

Con aguja calibre 25. El tubo conductor es de 30 cm. de longitud con un diámetro interno de 1 mm. y 0,5 ml. de capacidad.

Las Mariposas 19 y 21 pueden utilizarse para infusiones en diferentes sitios y en pacientes de cualquier edad. Las Mariposas 23 y 25 son para uso pediátrico y especialmente para infusiones pericraneales en infantes.

Los equipos Mariposa ABBOTT han sido fabricados según los estrictos requisitos establecidos por el Departamento de Control de Calidad de ABBOTT: las partes plásticas están fabricadas con equipos de precisión y los tubos plásticos son ultraflexibles.

CONSULTE A SU REPRESENTANTE ABBOTT QUE LE MUESTRE LOS CINCO TIPOS DE EQUIPOS MARIPOSA



Equipos Mariposa Abbott para infusión

Mariposa-16

Mariposa-19

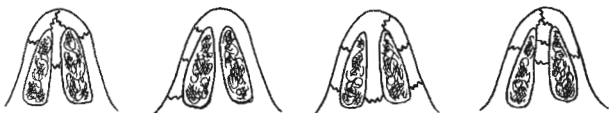Mariposa-21

Mariposa-23

Mariposa-25

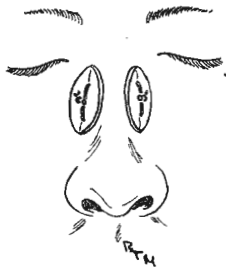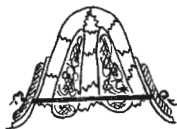
- A) Aguja de acero inoxidable con fina punta tipo lanceta.
- B) Alas flexibles que facilitan la sujeción de la aguja con los dedos y se adhieren en forma segura a la piel del paciente.
- C) Aguja y Tubo Conductor conectados permanentemente formando una sola unidad.
- D) Tubo de vinil ultraflexible.
- E) Adaptador permanentemente conectado.





R. Marino C.

FRACTURAS NAALES - REDUCCION. TAPONAMIENTO



FRACTURA NASAL CONMINUTA - ALAMBRADO INTEROSEO. TAPONAMIENTO

Reducir una fractura nasal reciente es una operación simple, que muchas veces puede ser hecha ambulatoriamente, en cambio, el tratamiento de una fractura mal consolidada es una intervención difícil y los resultados a veces dejan mucho que desear y es por eso que insistimos en que su tratamiento debe ser hecho lo más precozmente posible. La presencia de rinorrea cerebro-espinal indica que ha habido una perforación de la dura-madre, el tratamiento de esta rinorrea es médico, por dos semanas suministramos al enfermo antibióticos permitiendo el libre drenaje de la fistula. Se debe colocar al enfermo con la cabeza elevada en 60° y si al cabo de dos semanas no ha cesado, hay que cerrar la fistula quirúrgicamente lo que debe ser hecho por un neuro-cirujano competente, pues según Schneider y Thompson (19) las fistulas que se mantienen mucho tiempo conducen al paciente a la muerte por abscesos cerebrales y meningitis.

La intervención consiste en la reconstrucción del techo de las fosas nasales mediante un homo-injerto de dura-madre abordando el defecto por vía intradural, o extradural. Según John Converse (6) el abordaje extradural puede lesionar el nervio olfatorio por lo que debe preferirse el abordaje intradural, el mismo autor considera que puede aprovecharse la oportunidad del cierre de la fistula para reducir las fracturas faciales.

La presencia de fragmentos óseos en la cavidad craneal, constituye una indicación de intervención quirúrgica precoz por un neuro-cirujano.

7º. **Complicaciones de las fracturas nasales:** 1º. Edema: este es constante en los párpados inferiores y desaparece entre una y tres semanas.

2º. Equimosis subpalpebral y subconjuntival: se presentan en una gran cantidad de casos, desaparecen al cabo de tres semanas y mejoran algo con el uso de enzimas anti-inflamatorias.

3º. Epistaxis: estas desaparecen generalmente al reducir y fijar la fractura, normalmente pueden ser controladas con el taponamiento, cuando no ceden hay que limpiar todos los coágulos e investigar trastornos de coagulación, mientras estas investigaciones son hechas puede detenerse la hemorragia taponando localmente con gasa impregnada en Ac alfa-amino caproico. Hemos obtenido buenos resultados con el uso de Trasylol y con el empleo de estrógenos equinos del tipo Ayerogen.

En los hipertensos mientras no se logran niveles tensionales adecuados persiste la epistaxis.

4º. Hematoma del septum: esta es una grave complicación precoz y si el hematoma no es evacuado adecuadamente va a ocasionar posteriormente obstrucción respiratoria por fibrosis sub-pericondrial.

5º. Infección: Es rara pero puede ser muy severa, hemos visto desaparecer totalmente los huesos nasales por una osteomielitis local; en estos casos no hay otra salida que tratar la infección, drenar los abscesos y posteriormente reconstruir la nariz mediante el uso de un homo-injerto, auto-injertos o una prótesis.

6º. Enfisema de la cara y cuello: puede producirse al sonarse bruscamente el paciente, es una complicación muy espectacular pero que desaparece rápidamente al reducir y fijar la fractura, el enfisema desaparece en dos o tres semanas.

COMPLICACIONES TARDIAS:

1º. Fibrosis sub-pericondrial: esto se debe como lo dijimos a hematomas del septum mal evacuados y obligan a una resección sub-mucosa del tabique lesionado.

2º. Sinequias: hemos visto sinequias entre la apofisis ascendente del maxilar superior y el tabique nasal, estas obligan a la osteotomía y liberación de la sinequia dejando un tapón intranasal por 5 ó 6 días. Las sinequias en los orificios nasales obligan a su extirpación y liberación cubriendo con un injerto libre la zona cruenta y dejando un molde en el vestibulo nasal por un buen tiempo (cuatro semanas).

3º. Osteomielitis: obligan a tratar la infección y a reconstruir la nariz tres a seis meses después de haberse normalizado la sedimentación cuando no haya ningún signo de actividad en la lesión.

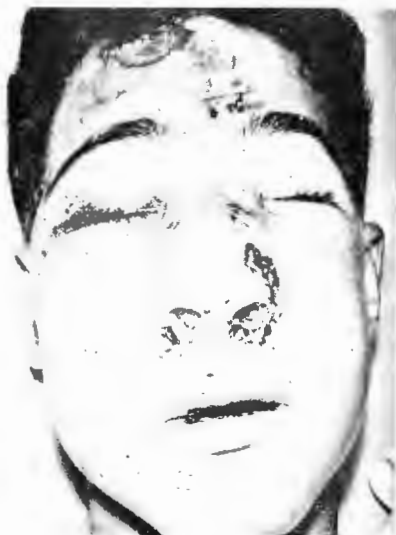4º. Lesión del conducto lacrimo-nasal: dada la cercanía del aparato lacrimo-nasal es frecuente su lesión en las fracturas de la nariz, su tratamiento consiste en dacriocisto-rinostomía o sea: perforar los huesos propios y anastomosar la mucosa nasal a la mucosa del saco lacrimal.

5º. Mala consolidación: las fracturas no reducidas o mal reducidas, conducen a una consolidación en mala posición deformando siempre la cara e interfiriendo a veces con la función respiratoria, el tratamiento de estas lesiones debe ser hecho por cirujanos plásticos competentes.

FRACTURAS DEL MALAR:

1º. Anatomía: el malar constituye una masa ósea que se articula con el maxilar superior, el ala mayor del esfenoides, el hueso temporal y el frontal.

Hacia su parte externa forma el esqueleto de los pómulos, hacia la órbita va a formar la pared lateral externa de la órbita, forma además parte del techo del seno maxilar y constituye el límite de la fosa temporal; presenta una apofisis temporal que articulándose con la apófisis zigomática del temporal constituye el arco zigomático; una apófisis frontal que es serrada y débil y se articula con el frontal, una apófisis maxilar que se articula con el maxilar superior, al articularse con el ala mayor del esfenoides forma la mayor parte de la pared lateral de la órbita.



G. P. D. Foto al ingresar.

Nótese: Edema región
fronto-nasal y párpados.

Incapacidad para cerrar
la boca.



G. P. D. Foto postoperatorio. Nótese el aparato usado para reducir fractura maxilar superior.

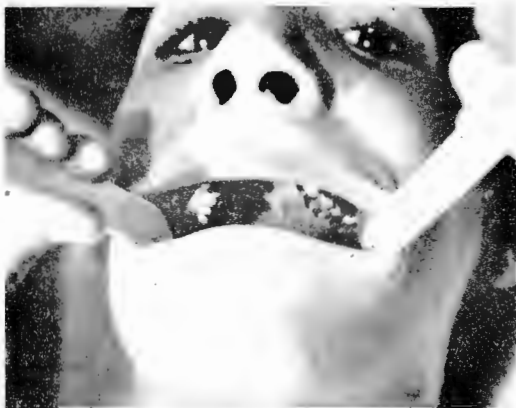

G. P. D. Fractura de región naso-etmoidal y frontal. El impacto dirigido oblicuamente de arriba hacia abajo y de delante atrás, hundió el septum nasal que fractura a la bóveda palatina. Las fracturas de la región fronto-etmoidal fueron reducidas mediante fijación a láminas de plomo con alambre de acero.

La fractura de bóveda palatina con aparato diseñado especialmente.



G. P. D. Aspecto de los huesos propios del mismo paciente; nótese el enfisema subcutáneo.



G. P. D. Aparato para reducir fractura bóveda palatina.

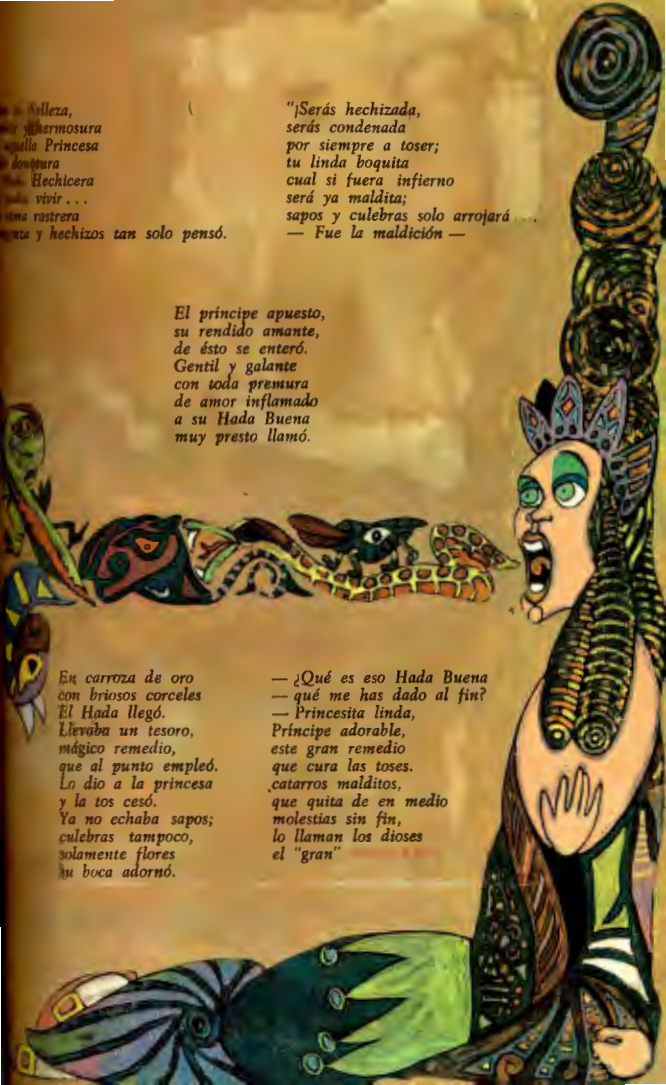Belleza,
hermosura
Princesa
donciguera
Hechicera
vivir . . .
rastrera
za y hechizos tan solo pensó.

“¡Serás hechizada,
serás condenada
por siempre a toser;
tu linda boquita
cual si fuera infierno
será ya maldita;
sapos y culebras solo arrojará . . .
— Fue la maldición —

El príncipe apuesto,
su rendido amante,
de ésto se enteró.
Gentil y galante
con toda premura
de amor inflamado
a su Hada Buena
muy presto llamó.

En carroza de oro
con briosos corceles
El Hada llegó.
Llevaba un tesoro,
mágico remedio,
que al punto empleó.
Lo dio a la princesa
y la tos cesó.
Ya no echaba sapos;
culebras tampoco,
solamente flores
su boca adornó.

— ¿Qué es eso Hada Buena
— qué me has dado al fin?
— Princesita linda,
Príncipe adorable,
este gran remedio
que cura las toses,
catarros malditos,
que quita de en medio
molestias sin fin,
lo llaman los dioses
el “gran”





Una linda princesa
la del sedoso cabello
tan gentil y tan bella
tenía dolorido el cuello
su galante caballero
a éste dolor procuró
dando con amor
Tabletas de

Robaxin y Ratzpuncel

Indicaciones:

dolor de cuello
dolor de lumbago
espasmo al fin!
pues todo ello,
cual fuese un mago,
desaparece con
Robaxin

Dosis:

adultos:
2 a 3 taba. 4 veces
al día

niños:
50 mg. por kg. de
peso



"...Y una tremenda epidemia de flujos azotó a toda la comarca como castigo a la desordenada vida y comportamiento de sus habitantes..."
(De la leyenda popular).

"...Y terminado el cuento, lo quedó demostrado fue que cuando habitantes de aquellas tierras se encomendaron al Hada Bienhechora, acabó para siempre con aquel mal inspirándose en el mandato de los dioses. Dió a todos, mujeres y hombres, las milagrosas tabletas de la felicidad renació en toda la zona los hombres volvieron a sus trabajos felices y contentos y las mujeres comenzaron de nuevo una feliz vida matrimonial..."

El retorno a la alegría devolviendo el bienestar, se consigue, día por día, con . Se debe usar, salvo juicio del galeno, dos tabletas por vía oral y el éxito será pleno. Se hará la vida agradable, pues vivir sin tricomonas es de lo más deseable.

2º. **Etiología:** la mayoría de las fracturas de malar son producidas por impacto directo sobre el hueso, es excepcional que el hueso propiamente dicho se fracture, pero si es frecuente la fractura de la apófisis zigomática y el desprendimiento de todo el hueso y sus apófisis hacia abajo produciéndose un desprendimiento del piso orbitario; la mayoría de las lesiones de malar que hemos visto son secuelas de accidentes de tránsito, otras causas son las riñas callejeras y los pelotazos en el curso de juegos de Base-ball.

3º. **Sintomatología:** debe sospecharse una fractura de malar en todo enfermo que haya recibido un impacto violento en la región malar, que presente equimosis del párpado inferior, diplopía, descenso de nivel del canto externo y, dada la cercanía del nervio infraorbitario, anestesia en el territorio de dicho nervio por sección o traumatismo del mismo.

Quando hay fracturas del cuerpo del malar es casi constante la presencia de hematomas del seno maxilar, y en las fracturas con desprendimiento de la inserción con el esfenoides observaremos por aumento de tamaño de la cavidad orbitaria, enoftalmos y diplopía, o incapacidad para abrir la boca.

El hallazgo más constante es la depresión a nivel de la región malar con la desaparición del pómulo.

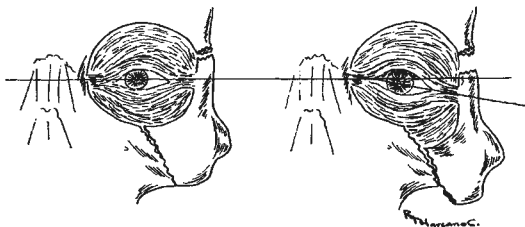
4º. **Clasificación:** Knight y North (13) en un análisis de 120 fracturas del malar hacen la siguiente clasificación:

Grupo Nº 1, no existe desplazamiento importante, y hay alineación en la Radiología	6%
Grupo Nº 2, fracturas del arco zigomático sin participación de órbita o antro maxilar	10%
Grupo Nº 3, fracturas sin rotación del cuerpo, éste está desviado hacia abajo y adentro pero sin rotación	33%
Grupo Nº 4, fracturas con rotación hacia dentro del cuerpo y desplazamiento hacia abajo, hacia dentro y atrás	11%
Grupo Nº 5, fracturas con rotación lateral con desplazamiento hacia abajo, atrás y rotación lateral	22%
Grupo Nº 6, fracturas conminutas	18%

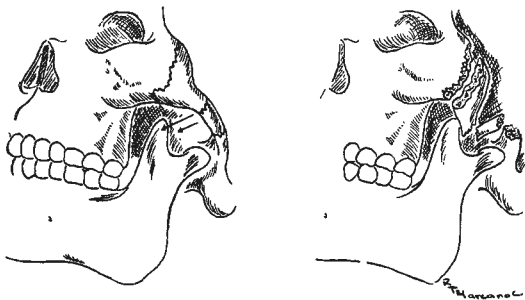
5º. **Radiología:** las radiografías deben ser tomadas siguiendo la posición de Waters o sea postero-anterior, apoyando la barbilla sobre la placa, cuando el paciente no puede ser colocado boca abajo se usa la posición de Waters invertida o sea la posición mento-occipital, para demostrar lesiones del piso de la órbita se necesitan tomografías de la órbita.

6º **Tratamiento:** diagnosticada una fractura de malar hay que proceder a su reducción y fijación cuando sea necesario.

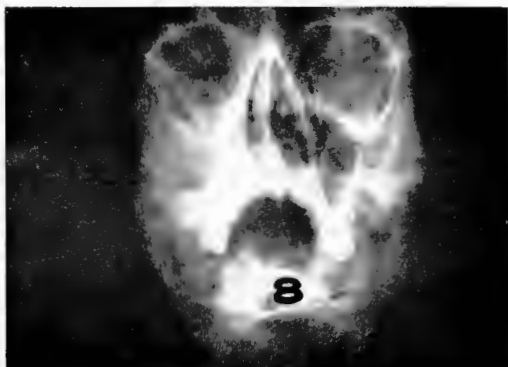Vias de abordaje: Keen en 1909 según Converse (6) describió la intra-oral, ésta consiste en lo siguiente: bajo anestesia general un ayudante retrae el carrillo, inmediatamente por detrás de la tuberosidad del maxilar se hace una incisión, y pasando un elevador de periosteo fino, una espátula de amígdala, o una tijera de Metzenbaum y se procede a levantar el hueso, dejando sin suturar la herida bucal y sin fijar el malar, el cual es mantenido en posición por las partes blandas que lo rodean.



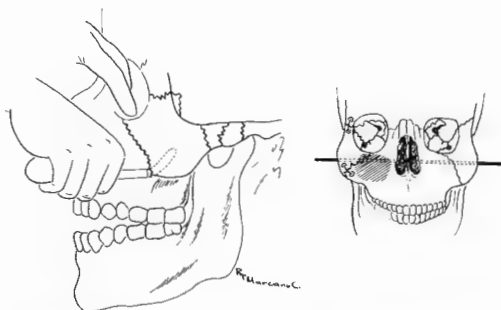
FRACTURAS DEL HUESO MALAR



FRACTURAS DEL ARCO ZIGOMÁTICO



C. H. Fractura malar y arco zigomático



FRACTURAS DEL HUESO MALAR - REDUCCION. ALAMBRADO INTEROSEO. AGUJAS EXTERNAS

Vía temporal: descrita por Gillies, Kilner y Stone (10) es muy usada y consiste en: se hace una incisión de 2 cm inmediatamente por detrás de la línea del pelo, se aborda la fascia temporal la cual se abre con un elevador de periosteo, se coloca debajo de la fascia y por disección roma se pasa el elevador por debajo del arco zigomático procediendo a levantarlo.

Método de Dingman (7): este autor aborda directamente el hueso a través de una incisión en la cola de la ceja y otra sobre el reborde orbitario, procede a reducir la fractura y alambra directamente los fragmentos. El aprovecha este abordaje para revisar el piso de la órbita y reconstruirlo cuando es necesario. En nuestro concepto este es el mejor método de abordaje y fijación existente para el tratamiento de las fracturas de los grupos 3, 4 y 5 de Keen; el brillante Profesor de Ann Arbor llegó a él después de una serie de trabajos experimentales.

Fracturas conminutas: en las fracturas conminutas del malar según Dingman (7) el abordaje debe hacerse a través de la vía intraoral, deben alambirse los fragmentos y, a través de una antrotomía tipo Caldwell-Luc, hacer taponamiento intra-antral para la estabilización de los fragmentos; se deja un dren de latex y se sacan los tapones por una antrostomía inmediatamente por debajo del cornete inferior para así poder retirar los tapones al cumplir éstos su objetivo.

79. **Complicaciones:** las complicaciones precoces son: hemorragia dentro del seno maxilar la cual habitualmente cesa al reducir la fractura pero que puede obligar a taponamiento del antro.

Ceguera: Kazanjian y Converse (12) han descrito dos casos de ceguera a consecuencia de fracturas del malar.

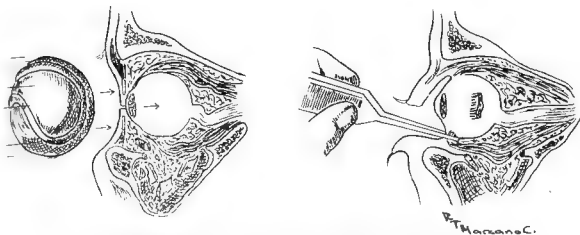
Dingman (7) ha reportado trastornos en la función de los músculos oculares.

Complicaciones tardías: Estas son: mala consolidación, persistencia de anestesia del infraorbitario, enoftalmos, diplopía y parálisis de los músculos oculares, esta última entidad clínica descrita por primera vez por Lang en 1899 según Dingman (7), merece descripción especial después de los trabajos de John Converse y Byron Smith (4-5) de la New York University los cuales han acuñado el término Blow-out fractures para las fracturas del piso de órbita y serán descritas de seguida.

Fracturas por explosión de la órbita. (Blow-out fractures Converse y Smith 1957-1960).

En 1957 John Marquis Converse y Byron Smith (4) (5) y en 1960, describieron magistralmente una fractura que merece consideraciones especiales: es la fractura por explosión del piso de órbita o como ellos la denominaron Blow-out fractures, según Dingman (7) esta fractura fue descrita por Lang (15) el cual describió un caso de enoftalmos y diplopía post-traumática, Lang (15) citaba dos casos descritos por Von

Becker y otro por Tweedy, pero hasta la brillante descripción de los Profesores Converse y Smith de esta entidad clínica no se tenía un exacto conocimiento de su fisiopatología, y su tratamiento no había sido sistematizado.



FRACTURAS DEL PISO DE LA ORBITA. TEST DE TRACCION



(Blow-out Fracture). Fractura piso órbita encarcelamiento recto inferior. Nótese que el ojo izquierdo no se desplaza hacia arriba.

- 1º. **Anatomía:** el piso de la órbita en su porción posterior es una delgada lámina ósea delimitada aún más por el surco infraorbitario, esta delgada lámina ósea forma el piso de la órbita por su cara superior y el techo del seno maxilar por su cara inferior.
- 2º. **Etiología:** la aplicación de presión brusca sobre los tejidos blandos de la órbita ocasionan un aumento de la presión intraorbitaria el cual produce la ruptura de esta delgada laminilla ósea, herniándose hacia el seno maxilar, el contenido de la órbita. El escape de la grasa orbitaria hacia el seno maxilar va a producir un aumento de tamaño de la cavidad orbitaria dando lugar a un anoftalmos, la encarcelación del recto inferior y del oblicuo inferior va a producir incapacidad para la rotación del ojo hacia arriba y el descenso del ojo en el seno maxilar va a ocasionar desnivel pupilar y diplopía.
- 3º. **Sintomatología:** los síntomas de una fractura por explosión de la cavidad orbitaria son:
 - a) Equimosis y edema de los párpados.
 - b) Diplopía.
 - c) Desplazamiento del globo ocular hacia abajo y atrás.
 - d) Restricción en la rotación del ojo.
 - e) Fijación completa del globo ocular.
 - f) Test de tracción (ver esquemas) por encarcelamiento de los músculos oculares en el foco de fractura.
 - g) Anestesia o hipoestesia en el territorio del infraorbitario.
 - h) Desnivel en la alineación de las pupilas.

Haciendo experimentos en cadáver, Smith y Regan (20) reprodujeron experimentalmente el mecanismo de producción de éstas fracturas aplicando una pelota sobre el ojo y golpeándola con un martillo, demostrando así el mecanismo de producción de éstas lesiones.

Como resultado de la explosión de la órbita los tejidos blandos incluyendo la cápsula de Tenon y los músculos oblicuos y recto inferior, se herniaban, a través del orificio, en el seno maxilar y eran encarcelados por los fragmentos óseos en el foco de fractura. En el vivo el mecanismo de producción es similar, un puñetazo aplicado al ojo va a reproducir la experiencia de Smith y Regan (20) ocasionando una explosión del piso de la órbita; generalmente esta fractura no se diagnóstica precozmente porque el paciente no puede, durante los primeros días, abrir el ojo debido al intenso hematoma; al pasar unos días se da cuenta de su diplopía y vaga de consultorio en consultorio hasta que encuentra a alguien que conozca la existencia de éstas lesiones y le resuelva el problema.

El imbalance muscular que ésta fractura ocasiona es grave, en algunos casos es lesionado el tercer par produciéndose parálisis del oblicuo y del recto inferior. Si estas lesiones no son tratadas precozmente aun- que se reconstruya el piso de la órbita queda cierto grado de inhabilitación, por atrofia muscular, es por este motivo que hemos insistido en esta fractura que tantos problemas acarrea y que en nuestro medio es ignorado por la mayoría de los médicos.

49. **Radiología:** Las radiografías para despistar esta lesión deben ser hechas en la posición de Waters ya descrita al hablar de las fracturas del zigoma, los hallazgos radiológicos más frecuentes en el caso agudo son:

- a) Opacificación del seno maxilar.
- b) Hernia de los tejidos blandos de la órbita en el seno maxilar.
- c) Fractura del arco orbitario inferior.
- d) Fractura de la pared medial de la órbita.
- e) Enfisema de la órbita.

Estos hallazgos radiológicos pueden pasar desapercibidos si el radiólogo y el cirujano ignoran la lesión.

50. **Tratamiento:** El tratamiento de éstas lesiones es el descrito por Converse y Smith (4-5) consiste en el abordaje del piso de la órbita a través de una incisión en el párpado inferior se aborda el septum orbitario, se abre este hasta llegar al periosteo que se incide y con un elevador de periosteo fino se aborda el foco de fractura, se liberan los músculos y la grasa periorbitaria y se reconstruye el piso de la órbita mediante un fragmento de hueso, cartilago o fascia. Recientemente Byron Smith desarrolló una prótesis de teflón que puede ser usada en estas reconstrucciones.

En el enfermo agudo, puede abordarse el piso de la órbita a través de la pared anterior del seno maxilar mediante una incisión tipo Caldwell-Luc e inmovilizar el piso de la órbita mediante taponamiento antral.

En los enfermos que son vistos después de dos semanas del accidente, la vía de elección es la vía de Converse (6).

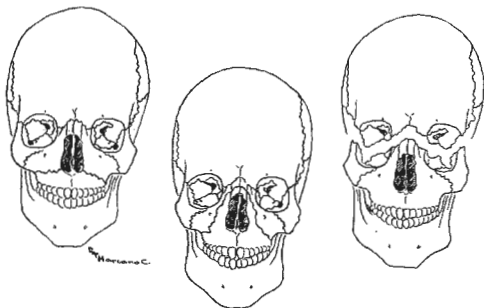
Complicaciones: las complicaciones de una fractura de la órbita abandonada a su evolución espontánea son:

- a) Enoftalmos.
- b) Diplopia.
- c) Restricción en los movimientos del ojo.
- d) Fijación del globo ocular.
- e) Anestesia en el territorio del infra-orbitario.

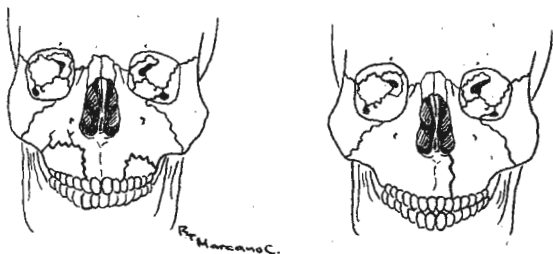
FRACTURAS DEL MAXILAR SUPERIOR

19. **Anatomía:** los maxilares superiores son los dos huesos más voluminosos de la cara con excepción del maxilar inferior, estos voluminosos huesos van a formar el techo de la boca, las paredes laterales de las fosas nasales y el piso de la órbita, forman parte de la fosa pterigo palatina y de la fosa infratemporal, y limitan las fisuras orbitarias y la pterigomaxilar.

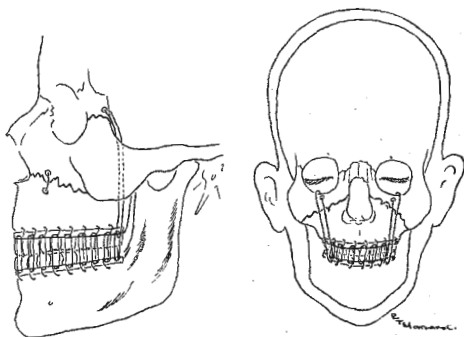
Estos huesos presentan un cuerpo hueco de forma piramidal que limita en su interior al seno maxilar, presenta hacia la superficie externa cuatro caras: anterior o facial la cual presenta una serie de eminencias que corresponden a las zonas de inserción de los dientes, por encima de los incisivos se encuentra una fosa denominada fosilla incisiva o mirtiforme que permite la inserción del mirtiforme o depresor del septum, por debajo se inserta el orbicular de la boca y lateralmente los elevadores del ala de la nariz; al lado de la fosa incisiva la fosa canina donde se inserta el elevador del angulo de la boca y la eminencia canina correspondiente al punto de implantación del canino; encima de la fosa el agujero infraorbitario el cual da salida al nervio infraorbitario, encima del agujero infraorbitario el reborde orbitario que da inserción al elevador del labio superior. Hacia la línea media el maxilar superior limita los orificios nasales y da inserción a los músculos dilatadores de las fosas nasales.



FRACTURAS DEL MAXILAR SUPERIOR - TRANSVERSA. PIRAMIDAL. DISJUNCION CRANEOFACIAL



FRACTURAS DEL MAXILAR SUPERIOR ALVEOLAR. VERTICAL.



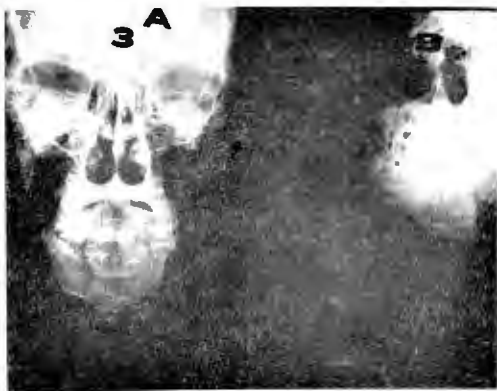FRACTURAS DEL MAXILAR SUPERIOR - ALAMBRADO INTEROSEO. SUSPENSION ALAMBRICA.

Su cara infratemporal está separada de la cara anterior por la apófisis zigomática y por una cresta rugosa que parte del primer molar que tiene un surco que aloja a los vasos y nervios postero-superiores; en la parte inferior una eminencia redondeada, la tuberosidad del maxilar, la cual se articula con la apófisis piramidal del palatino y en algunos casos con la apófisis pterigoides del esfenoides, por encima de la tuberosidad una superficie que presenta un surco para el nervio maxilar.

La cara orbital forma el piso de la órbita y hacia la línea media un agujero irregular, el agujero lacrimal, por detrás de este el maxilar se articula con el hueso lacrimal, la lámina orbital del etmoides y la apófisis orbitaria del palatino; hacia atrás forma el límite de la hendidura orbitaria y hacia la parte posterior el surco infraorbitario que da origen al canal infraorbitario.

La cara nasal presenta el orificio de entrada al seno maxilar, hacia atrás, al articularse con el palatino va a formar el conducto pterigo-palatino, por delante de la abertura del seno maxilar presenta la desembocadura del conducto lacrimo-nasal, formado por la articulación de maxilar lacrimal y cornete inferior y aloja en su interior al conducto lacrimo-nasal.

El seno maxilar ocupa la cavidad hueca en el cuerpo del seno maxilar. La apófisis zigomática se articula con el malar para formar los pómulos.

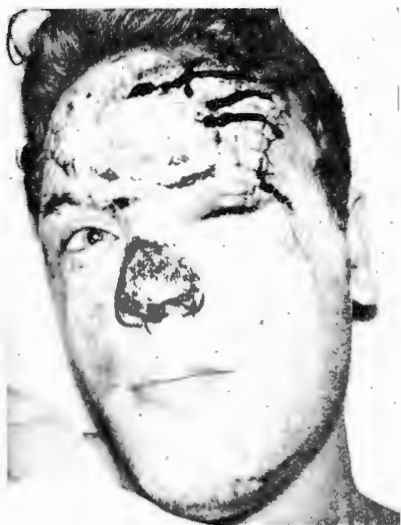

L. S. Múltiples fracturas de maxilar reducidas mediante alambrado intermaxilar e interdentario y fijación con alambres de Kirschner; placa de control en el momento de pasar alambres de Kirschner.

La apófisis frontal ascendente al articularse con los nasales forma parte del esqueleto del dorso nasal, en esta cara se insertan el elevador del labio superior, los orbiculares de los párpados y el canto interno el borde posterior se articula, con el hueso lacrimal para formar la fosa lacrimal que aloja el saco lacrimal.

La apófisis alveolar tiene ocho cavidades para los dientes superiores, su borde externo permite la inserción del buccinador, y al articularse con el maxilar superior del otro lado forma el arco alveolar.

La apófisis palatina se proyecta horizontalmente y forma hacia su cara interior el techo de la boca y al articularse con los palatinos el



L. S. Foto preoperatoria

paladar duro el cual presta inserción al paladar blando responsable de la fonación.

29. **Etiología:** después de las consideraciones anatómicas anteriores comprenderemos fácilmente algunas cosas: el maxilar es un hueso cuya arquitectura característica con columnas fuertes y zonas débiles al lado y con un cuerpo hueco, permitirá que las fuerzas que sobre él actúan sigan líneas de descomposición de fuerza características que van a hacer que las líneas de fractura sean también características, por otra parte, siendo el soporte de los órganos del olfato, visión, conducto lacrimal, senos maxilares, piso de órbita, boca y nariz como es además uno de los ejes de la función masticatoria, las fracturas de maxilar superior traen aparejadas una serie de trastornos funcionales en todas esas regiones, de aquí que hayamos insistido tanto en las consideraciones anatómicas.

Cualquier impacto violento en el maxilar puede acarrear su fractura y por sus articulaciones con la base del cráneo, hay que vigilar muy de cerca a éstos enfermos, pues muchos de ellos tienen otras lesiones asociadas.

Rowe y Killey (18) en 1958 y Converse (6) en 1959 dicen que la proporción entre las fracturas de maxilar inferior y superior es de 4/1, según Dingman esta proporción parece estar cambiando haciéndose cada vez más frecuentes las fracturas de maxilar superior.

Straith (22) dice que la mayor incidencia de estas fracturas se producen en los que el llama "Pasajero huésped" o sea el pasajero que va al lado del conductor, en este sentido es notable la proporción de lesionados en lo que Castañares (3) llama el "asiento asesino" o sea en el asiento delantero del automóvil; el asiento entre el conductor y el acompañante.

Muchos de estos accidentes se evitarían con un simple cinturón de seguridad.

30. **Sintomatología:** debe sospecharse una fractura de maxilar superior en todo enfermo que haya recibido impactos en región maxilar y que presenten:

- a) edema y equimosis sub-conjuntival.
- b) epífora.
- c) sangramiento por boca o nariz.
- d) deformidad facial en el tercio medio de la cara.
- e) desplazamiento de dientes superiores.
- f) heridas del paladar blando o duro.
- g) falta de oclusión dentaria y dolor al morder.

El examen cuidadoso por palpación y visión intraoral directa puede generalmente confirmar la existencia de la fractura.

En las fracturas abiertas el diagnóstico es obvio pero en las fracturas cerradas hay que ir a buscarlas pues pueden pasar desapercibidas en un politraumatizado con una lesión obvia de otro sitio.

Las fracturas abiertas del maxilar sangran profusamente hacia las cavidades nasales y bucales, por este motivo el transporte de estos enfermos debe ser hecho con la cabeza hacia abajo para evitar el paso de sangre a las vías aéreas superiores.

El traumatismo capaz de provocar la fractura de un hueso tan fuerte como este siempre se acompaña de cierto grado de conmoción cerebral por lo tanto hay que estar preparado para traqueostomizar al paciente antes de que éste haga una insuficiencia respiratoria aguda.

Cuando hay rotura del paladar blando se observará voz gangosa.

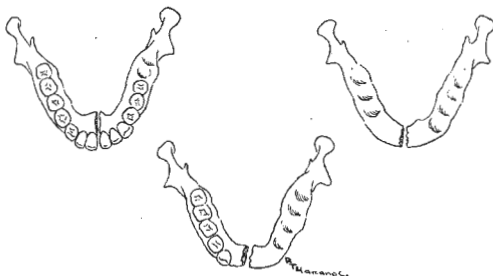
En las fracturas con desplazamiento posterior hay intenso edema de faringe y laringe que pueden también ocasionar insuficiencia respiratoria aguda que pueden obligar a asistir la respiración del enfermo.

Las fracturas de la apófisis frontal ascendente pueden producir oclusión de las fosas nasales. Por último cuando ha habido rotura de prótesis dentales o se han salido dientes, estos pueden ser aspirados por un enfermo inconsciente, por lo que una placa de tórax debe ser hecha de rutina en estos pacientes.

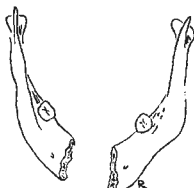
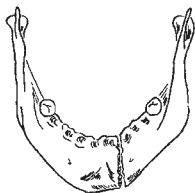
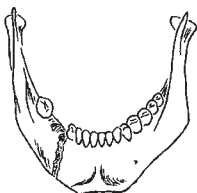
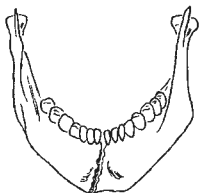
4º. Clasificación: hemos adoptado la clasificación usada por Dingman (7)

a) fracturas alveolares: son las fracturas de la apófisis alveolar, pueden ser de uno o varios dientes que se desplazan lateralmente al fracturar el alveolo dentario.

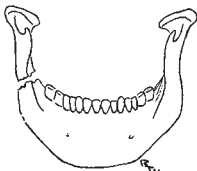
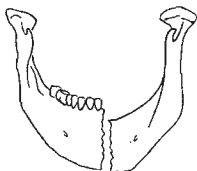
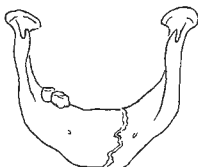
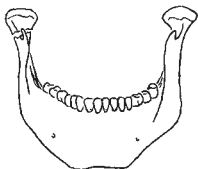
b) fracturas transversas: éstas fracturas conocidas como fracturas de Guerrin o Le Fort I son fracturas un poco por encima de la raíz de los dientes, generalmente incluyen en un sólo bloque la apófisis alveolar el velo del paladar y las apófisis pterigoides del esfenoides.



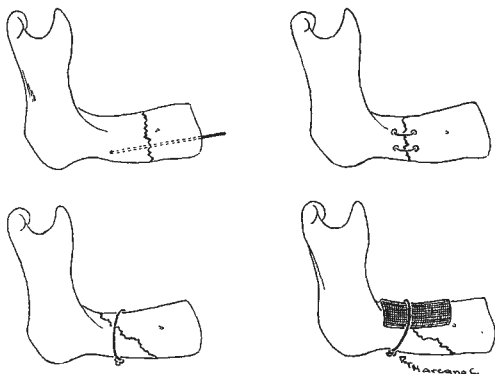
FRACTURAS DEL MAXILAR INFERIOR TIPO I. TIPO II. TIPO III.



FRACTURAS DEL MAXILAR INFERIOR TIPO I



FRACTURAS DEL MAXILAR INFERIOR TIPO II



FRACTURAS DEL MAXILAR INFERIOR TIPO III. METODOS DE FIJACION.

c) fracturas piramidales: las fuerzas ejercidas sobre porción superior del maxilar van a producir una línea de fractura que atraviesa: apófisis frontal ascendente, hueso lacrimal, piso de órbita, sutura zigomática maxilar, pared lateral del maxilar superior y por detrás pueden pasar a las apófisis pterigoides, esta fractura es conocida como fractura de Le Fort II, son fracturas muy graves y cuando hay marcado desplazamiento, pueden lesionarse las regiones etmoidales, el septum nasal y el aparato lacrimal, así como la cavidad orbitaria.

d) disyunción craniofacial: la separación de la cara del cráneo o disyunción cranio-facial o fractura de Le Fort III ocurre cuando la línea de fractura pasa por: sutura zigomática frontal, naso-frontal, y a través del piso de la órbita separando por completo el tercio medio de la cara, en estas fracturas el maxilar puede o no permanecer unido en bloque al malar y a los nasales y lacrimales, dan al enfermo una característica de cara alargada "cara de mango".

e) fracturas verticales: cuando un maxilar es separado del otro en la línea media. Nosotros hemos visto dos mecanismos de producción de éstas fracturas, uno de abajo hacia arriba por impactos en región mentoniana y otro de arriba abajo por impactos en la región fronto-etmoidal, que proyectando el septum nasal hacia abajo cortan la bóveda palatina en su porción posterior.

5º **Radiología:** debe tomarse una placa de frente y una placa de perfil, una placa oblicua supero-anterior colocando una placa debajo del pa-

ladar para tomar el paladar duro, y una placa supero-inferior colocando una placa en el paladar duro.

El piso de la órbita no puede ser explorada bien sino con tomografías. Muchas de estas placas no pueden tomarse de emergencia, por lo tanto en las fracturas de maxilar superior la radiología es indicativa pero no substitutiva de una buena exploración clínica.

69. **Tratamiento:** los goales en las fracturas de maxilar son:

a) Salvar la vida del paciente, mediante un adecuado control de la hemorragia, asegurar la permeabilidad de vías aéreas superiores y enérgico tratamiento del shock, prevenir la infección.

b) Restaurar el contorno facial mediante la reducción y fijación apropiada de las fracturas.

c) Asegurar la función ventilatoria de la nariz.

d) Restaurar el piso de la órbita en su posición normal cuando haya rotura del mismo.

e) Reconstrucción del conducto lacrimo nasal lesionado.

f) Reconstrucción del paladar blando y duro para poder tener una buena fonación.

g) Asegurar una buena oclusión dentaria para mantener una adecuada función masticatoria.

Según Dingman (7) del cual hemos tomado la clasificación, el tratamiento será así:

- a) **Fracturas alveolares:** la fractura se reduce digitalmente y los dientes son asegurados a los dientes vecinos mediante ligaduras interdientarias, o mediante su fijación a arcos pre-fabricados. Cuando hay mucho desplazamiento se hace necesario la ligadura interdientaria e intermaxilar durante tres a cuatro semanas.
- b) **Fracturas transversas:** éstas pueden ser tratadas mediante ligadura interdientaria e intermaxilar, complementada con una fronda que asegure presión del maxilar inferior sobre el superior o mediante la fijación con alambre del fragmento desprendido al malar o al reborde orbitario.
- c) **Fracturas piramidales:** en éstas debe abordarse la fractura y fijarla mediante suturas con alambres internos, ligadura interdientaria e intermaxilar y reducción y fijación mediante taponeamiento endonasal y férula de la pared nasal fracturada.
- d) **Disyunción cranio-facial:** deben ser tratadas en la misma forma que las piramidales o sea reducción manual y fijación con alambres internos.
- e) **Fracturas de maxilar superior en paciente edentulo:** se debe usar la prótesis del paciente para fijar el maxilar, si esta se ha roto fabricar una nueva, y si el paciente no usa fijar las fracturas directamente.



... S. E. con estornudos amanece-
... ya el champagne le apetece.

Ilvico[®]

Para prevenir y curar estados
gripales y enfermedades de
enfriamiento.

ESPECIALIDADES CONTRA GRIPE, RESFRIADOS Y TOS

ILVICO es un moderno antigripal especialmente para tratamiento breve.

ILVICO contiene el poderoso antihistamínico **Ilvin**, que atenúa tumefacciones y secreciones excesivas de la mucosa; **Cebión** (Vitamina C) indispensable para la defensa del organismo contra infecciones; **Clorhidrato de N-metilefedrina**, que dilata los bronquios, disminuye la hinchazón y la secreción de las mucosas bronquiales y además obra como estimulante de la circulación; **fenil-dimetilpirazolona** y **salicilato sódico**, componentes febrífugos y colmantes del dolor; **Codeína**, sedante suave, analgésico y calmante del centro rector de la tos.

ILVICO es una combinación de principios activos que sirve para **prevenir y curar enfermedades por enfriamiento**, infecciones gripales, **catarros de las vías respiratorias**, resaca, etc. La combinación es particularmente útil para el tratamiento precoz con el que a menudo se corta el proceso morbosos. En general los adultos toman 1 cucharadita pequeña cuatro veces al día, también como profiláctico y si existen ya manifestaciones morbosas, 2 cucharaditas pequeñas cuatro veces al día. Los niños en edad escolar, 1 ó 2 cucharaditas pequeñas tres veces diarias, y los niños menores, $\frac{1}{2}$ ó 1 cucharadita pequeña tres veces diarias.

ILVICO se toma con preferencia después de las comidas, y en el curso de una amplia experimentación clínica, no se han observado efectos secundarios.

PRESENTACION: JARABE DE ILVICO
Frasco de aprox. 125 gr.



MERCK VENEZOLANA S. A.

Ed. Pigalle, Ofic. 11, Av. Leonardo da Vinci,
Colinas de Bello Monte, Caracas.

Elaborado en Venezuela

bajo licencia y según fórmula original de
E. MERCK A. G. DARMSTADT/ALEMANIA

Distribuidor exclusivo:

COFASA, Cia. Farmacéutica Ave S. A.
Apto. 3240 - Caracas Tel. 41-85-41 serial

- f) **Fracturas del piso de órbita:** ya las hemos estudiado en el grupo de las fracturas por exploración de la órbita.

FRACTURAS DE MAXILAR INFERIOR

- 1º. **Anatomía:** el maxilar inferior es el más voluminoso de los huesos de la cara, su forma ha sido comparada a la letra U, su porción horizontal constituye el cuerpo del maxilar y las porciones verticales estarían formadas por las ramas del maxilar las cuales se articulan con el hueso temporal por la articulación temporo-maxilar.

Cuerpo: el cuerpo del maxilar inferior ha sido comparado, según Gray (11) con un casquillo, en la línea media presenta una sutura la sínfisis mentoniana que representa la línea de unión de los dos huesos existentes durante la vida fetal, esta línea termina hacia abajo en una eminencia, la eminencia mentoniana, a cada lado de la sínfisis corre una cresta o línea oblicua externa que sirve de inserción a los músculos triangular de los labios, cuadrado de la barba y cutáneo, a nivel del segundo premolar un poco por encima de esta línea está el agujero submentoniano que da salida a los vasos y nervios del mismo nombre. En su cara posterior presenta cuatro pequeñas apófisis a cada lado de la sínfisis denominadas apófisis geni que dan inserción, las superiores a los músculos genioglosos y las inferiores a los genihiodeos, se encuentra a cada lado de la sínfisis una línea que da inserción al músculo milohioideo, por debajo de ellas las fosas submaxilares y sublinguales que alojan a las glándulas homonimas.

En su borde superior o alveolar presenta en el adulto 8 agujeros a cada lado para la inserción de los dientes.

En su borde inferior a cada lado de la sínfisis la fosilla digástrica donde se inserta el músculo digástrico.

Ramas: las ramas de forma cuadrilátera se dirigen de abajo a arriba y de delante atrás presentan dos caras, externa rugosa que da inserción al masetero y una interna más accidentada, en su parte superior se observa el orificio superior del conducto dentario, por debajo y delante de este orificio la espina de Spix la cual da inserción al ligamento eseno-maxilar, seguidamente el surco milohioideo que aloja los vasos y nervios milohioideos. La porción situada por detrás del surco milohioideo es rugosa y sirve para la inserción del músculo pterigoideo interno (medialis).

Borde anterior: oblicuo de arriba abajo y de delante atrás presenta un canal producto de la fusión de las dos líneas oblicuas.

Borde posterior: redondeado liso, está en relación con la parótida.

Borde superior: está formado por apófisis coronoides y separados del condilo por la escotadura sigmoidea; la apófisis coronoides sirve de punto de inserción del músculo temporal, el condilo es la apófisis del maxilar que se articula con el hueso temporal; en la parte anterior-interna del cuello del condilo existe una fosita que da inserción al pterigoideo externo, (lateralis).

2º. **Etiología:** por su prominencia el maxilar inferior a pesar de su fortaleza está muy expuesto, según Dingman (7) las fracturas de maxilar inferior constituyen los 2/3 de las fracturas de la cara.

Cualquier impacto fuerte puede ocasionar una fractura de maxilar.

3º. **Sintomatología:** debe sospecharse una fractura de maxilar inferior en todo traumatizado que haya recibido un impacto sobre región submaxilar y presente:

a) Dolor, edema y crepitación en el sitio de la fractura.

b) Movilidad anormal de la mandíbula.

c) Incapacidad para abrir la boca.

d) Maloclusión dentaria.

e) Deformidad del contorno facial.

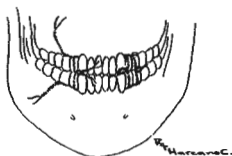
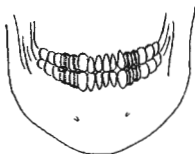
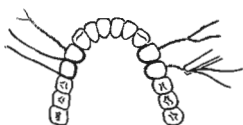f) Salivación.

g) Halitosis.

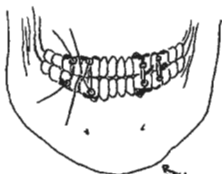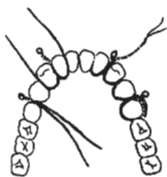
h) Sangramiento por boca.

Una cuidadosa exploración clínica que comprenda inspección con luz adecuada y palpación adecuada de la región permitirá llegar al diagnóstico clínico de la lesión.

4º. **Clasificación:** desde un punto de vista práctico la mejor clasificación existente es la de Kazanjian y Converse (12) los cuales dividen las fracturas de maxilar en tres tipos de acuerdo con la existencia o no de dientes útiles en los fragmentos.

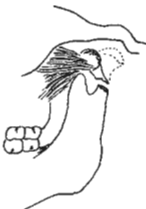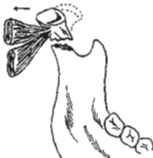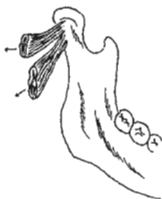


FRACTURAS DEL MAXILAR INFERIOR - ALAMBRADO INTERMAXILAR SIMPLE



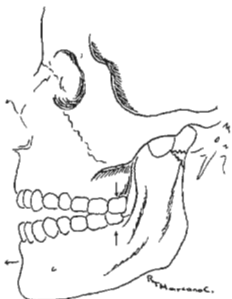R. Marcano C.

FRACTURAS DEL MAXILAR INFERIOR - ALAMBRADO INTERMAXILAR EN OJAL

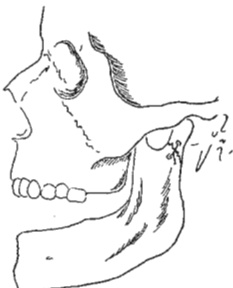

R. Marcano C.

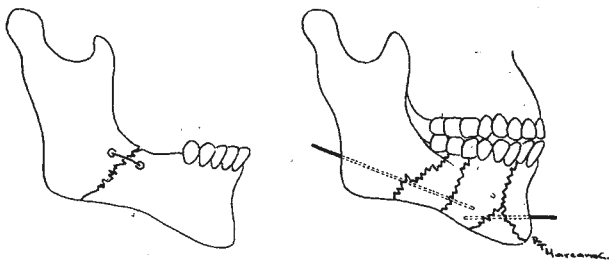
FRACTURAS DEL CONDILO MAXILAR



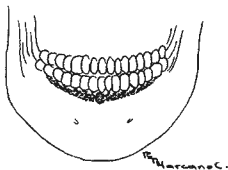
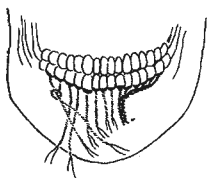
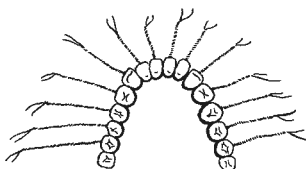
R. Marcano C.



FRACTURAS DEL CONDILO MAXILAR - REDUCCION. ALAMBRADO INTEROSEO



FRACTURAS DEL MAXILAR INFERIOR - ALAMBRADO INTEROSEO. AGUJAS EXTERNAS



FRACTURAS DEL MAXILAR INFERIOR - ARCO ALAMBRADO DE RISDON

Tipo I: Dientes presentes a cada lado de la línea de fractura. Aunque haya sólo uno o dos dientes estos pueden servir de guía para la colocación de los aparatos que utilizamos en el tratamiento de estas lesiones.

Tipo II: cuando hay dientes en sólo uno de los fragmentos que podrán utilizarse para la fijación entre si de los dos maxilares o como soporte de una férula o de la prótesis del paciente.

- Tipo III: maxilar edentulo.

La clasificación por regiones anatómicas también es útil, se dividen en:

- a) Fracturas de la sínfisis.
- b) Fracturas de la región canina.
- c) Fracturas del cuerpo.
- d) Fracturas del ángulo.
- e) Fracturas de la rama.
- f) Fracturas de la apófisis coronoides.
- g) Fracturas del condilo.

4º. **Radiología:** deben tomarse placas simples en posición de frente y perfil para las fracturas del cuerpo y ángulo, el condilo requiere posiciones laterales oblicuas para su localización, y la sínfisis obliga a tomar placas oclusales. En casos dudosos las lesiones de condilo sólo pueden ser detectadas por tomografías.

6º. **Tratamiento:** en el maxilar inferior los objetivos son:

- a) Asegurar el contorno facial, mediante la reducción y estabilización correcta de la fractura.
- b) Asegurar una buena oclusión dentaria.
- c) Detener la hemorragia.
- d) Evitar la infección.
- e) Lograr estos objetivos con el mínimo de esfuerzos y la máxima seguridad.

Estudiaremos primero los medios de fijación y estabilización de los maxilares y luego consideraremos las situaciones particulares.

Alambrado interdental, ligaduras inter-maxilares: Gilmer en 1887 (citado por Dingman (7) describió un método para inmovilizar un maxilar fracturado. Dicha técnica consiste en las ligaduras de alambre de acero inoxidable calibre 22 a 28 alrededor de los cuellos de los dientes, retorcerlos hasta asegurarlo al cuello del diente luego de colocar suficiente número de alambres en el maxilar superior y en el inferior, se reduce la fractura y se retuercen los alambres superiores con los inferiores, este método extremadamente simple, que para su realización sólo necesita de porta-agujas, alambre y alicates, proporciona una buena fijación y estabilización de la fractura, puede ser hecho con anestesia local, por cualquier cirujano y asegura una buena oclusión si los fragmentos son colocados en buena posición; los alambres deben ser dejados durante 4 a 6 semanas y es aconsejable torcer siempre en la misma dirección para facilitar su retiro, durante estas seis semanas el enfermo no puede ingerir sino líquidos y papillas.

El defecto del método de Gilmer, es que no puede examinarse el maxilar sin retirar las ligaduras intermaxilares, pero son tantas sus ventajas, que no vacilamos en aconsejarlo como el procedimiento de elección para el cirujano no entrenado en este tipo de problemas y que

se vea obligado a tratar una lesión de maxilar por no haber nadie capaz de hacerlo en su área de ejercicio.

Eby en 1920 (8) e Ivy en 1922 (14) preconizaron el uso de la ligadura intermaxilar en ojal, que permite la inspección del foco de fractura sin retirar las ligaduras interdientarias, este método consiste en: se retuerce un alambre Nº 22 a 28 para formar un ojal en su parte media de 1 mm de diámetro, las dos puntas son pasadas en un espacio interdentario por detrás de un diente y sacadas de nuevo para ser retorcidas entre sí fijándolas quedando así un ojal, se hacen el mayor número posible de ojales y éstos, luego, son unidos entre sí con alambre o goma (ver esquemas).

Risdon (17) utilizando un alambre grueso de 1 mm. que fijaba el último molar, procedía a retorcerlo hasta llevarlo a la línea media, donde lo unía retorciéndolo con el del otro lado para así hacer un arco que se conoce con el nombre de arco de Risdon, luego fijaba los dientes al arco.

Kazanjian (12) pasaba una ligadura entre dos dientes, la sacaba por delante y retorció los alambres, dejaba de 1.5 2 cm. de alambre retorcido fijos al cuello del diente y luego retorció el alambre torcido para hacer un botón fijando los maxilares entre sí mediante gomas, este es un método muy simple y seguro.

Erich (9) introduce el empleo del denominado arco de Erich, el cual no es más que una barra prefabricada que es fijada con alambre a los cuellos de los dientes y que tiene además una serie de ganchos planos que permiten la colocación de gomas de ortodoncia, cuando se usan éstos arcos hay que pasar una lanzada doble en el canino pues por la forma cónica de este diente tienden a desplazarse; los arcos de Erich son un excelente método de estabilización.

Existen además una serie de métodos que requieren un entrenamiento en odontología o disponer de un odontólogo como son la fijación mediante férulas tipo Stout, arcos fijados o coronas, férulas de acrílico etc., que no vamos a describir por considerar que con los métodos descritos pueden obtenerse los mismos resultados a un costo menor.

Cuando no existen dientes, la fijación es más difícil, en pacientes con prótesis puede usarse ésta como férula, si existen impresiones dentales previas puede diseñarse una férula que permita entablillar la fractura fijándola al maxilar mediante un alambrado circunferencial (ver esquemas).

Por último cuando haya dudas acerca de la estabilidad de la fractura por su localización, desplazamiento o posición, el abordaje directo de la fractura y su sutura directa con alambres es el método de elección. Creemos que los complicados aparatos fijados a casquetes de yeso, los alambres sofisticados y los ultracomplificados aparatos de tracción externa, son parte ya de la historia de la medicina.

Estudiaremos ahora la conducta en los diferentes tipos de lesiones.

Fractura tipo I: cuando hay dientes en ambos fragmentos puede lograrse una reducción y estabilización satisfactoria mediante el uso de alambrado interdental o intermaxilar, mediante la fijación a una férula de acrílico o metal, o mediante ligadura a un arco prefabricado y ligadura intermaxilar con gomas.

Cuando la fijación con estos sistemas no asegura una buena oclusión como ocurre en algunas fracturas de la sínfisis por acción del miloideo o en algunas fracturas de ángulos el mejor método es el abordaje de la fractura por vía intra o extraoral y su sutura directa mediante alambres, y posteriormente hacer la ligadura interdental e intermaxilar.

Fracturas tipo II: cuando hay ausencia de dientes en uno de los segmentos:

a) si se dispone de una prótesis puede usarse ésta para entablillar el maxilar amarrándola circunferencialmente al hueso.

b) si no se dispone de una prótesis puede hacerse con modelina de dentista: se hace morder al paciente sobre una modelina blanda la cual, al endurecerse, es usada como férula amarrándola circunferencialmente al maxilar.

Cuando no es posible la reducción cerrada se aborda la fractura y se fija por sutura directa o con alambre de Kirshner.

Fracturas tipo III: en las fracturas tipo III hay varias posibilidades:

a) si se dispone de la prótesis del paciente puede usarse esta como férula haciéndole un alambrado circunferencial.

b) puede abordarse la fractura y suturarse directamente ya con alambre directo, ya con agujas externas o ya con sutura a una malla.

c) en las fracturas con poco desplazamiento, alambrado circular de la lesión.

d) fabricación de una prótesis y fijación de la misma.

Fracturas del condilo: Habitualmente con el alambrado intermaxilar e interdentario evolucionan bien, en pacientes edentulos puede ser necesario su fijación directa usando la vía preauricular o la de Risdon (ver esquemas).

Fracturas de la apófisis coronoide: NO REQUIEREN TRATAMIENTO.

79. **Complicaciones:** las complicaciones de las fracturas del maxilar inferior son:

a) **Preoces:** 1) **Hemorragia primaria:** las fracturas del maxilar son fracturas muy sangrantes debido a la rica irrigación sanguínea de la boca, pueden presentarse tres situaciones: a) sangramiento por efracción de la mucosa bucal; es esta quizás la más grave complicación ya que en un enfermo inconsciente puede llevarlo rápidamente a la muerte por asfixia por aspiración; b) sangramiento al exterior por rotura de la piel; este sangramiento es profuso y puede conducir a la

muerte por shock hipovolemico; y por último c) sangramiento hacia la piel o boca con hematoma de cuello, faringe o laringe que puede comprimir la traquea u obstruir la laringe por edema. Esta complicación obliga a una traqueostomía inmediata.

El tratamiento de la hemorragia en el momento del ingreso es cohibirla mediante cura compresiva, en el pabellón de cirugía hacemos una hemostasia cuidadosa y si el hematoma es muy intenso dejamos colocados drenajes de succión activa; en algunos casos este hematoma puede llegar hasta el cuello haciendo muy difícil la traqueostomía de emergencia y obligando al anestesiólogo a intubar el paciente previamente para poder realizarla.

2) **Complicaciones respiratorias:** aspiración de sangre o saliva, edema de laringe, caída de la lengua hacia atrás, pueden conducir a una insuficiencia respiratoria aguda.

3) **Infección:** la boca es una cavidad septica, las fracturas del maxilar inferior son casi siempre fracturas abiertas por la arquitectura de dicho hueso y la infección, es pues, casi constante, de tal manera que en estos enfermos hay que dar dosis altas de antibióticos desde el comienzo. Factores favorecedores de la infección son el edema, el hematoma y la incapacidad para abrir la boca de estos pacientes. El mal olor de la saliva, la sangre putrefacta y los restos alimenticios de estos pacientes han dado origen al eufemísticamente llamado Fetor oris o sea el mal aliento que se encuentra en estos pacientes a las dos o tres horas del accidente.

4) **Necrosis avascular y osteitis:** en los fragmentos óseos que pierden su vascularización puede producirse necrosis de los fragmentos desvascularizados.

5) **Osteomielitis:** las osteomielitis pueden producirse como consecuencia de la infección del foco de fractura.

b) Tardías: 1) **Anquilosis:** pueden producirse anquilosis de la articulación temporomaxilar como secuela de las fracturas del maxilar inferior.

2) **Pseudoartrosis:** las pseudoartrosis de las fracturas de maxilar inferior pueden ser observadas cuando hay interposición de otros tejidos entre los fragmentos óseos, o cuando ha habido una mala consolidación.

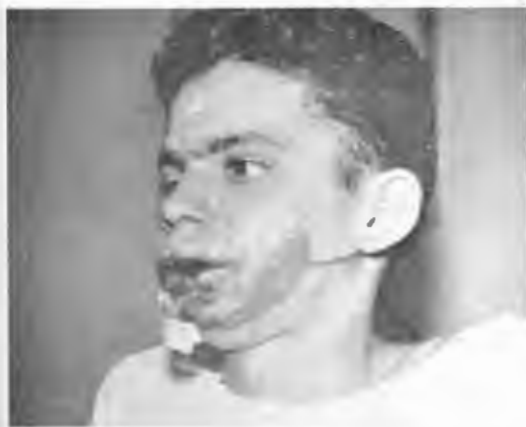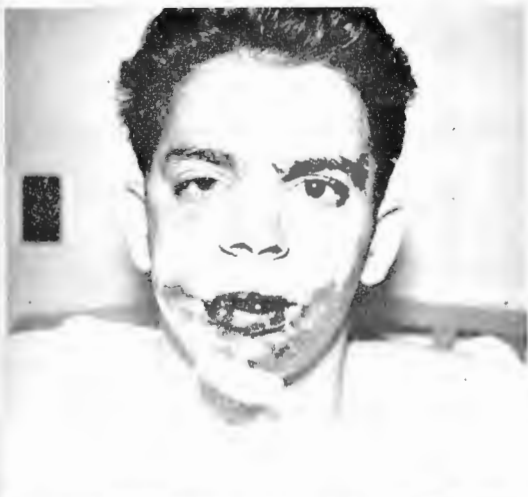3) **Mala consolidación:** ésta complicación se observa por inadecuada reducción de la fractura.

TRAQUEOSTOMIA:

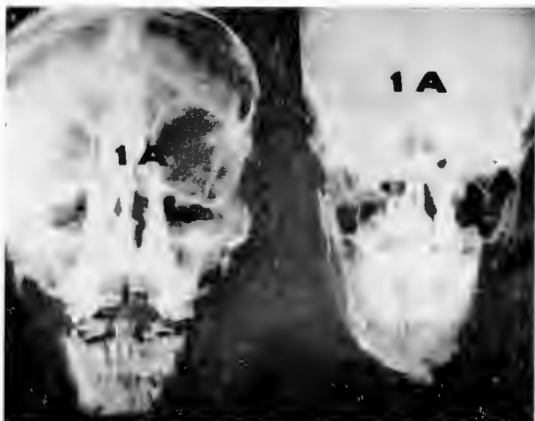
Recibe el nombre de traqueostomía la intervención que tiene por objeto asegurar la ventilación de un enfermo cuya función respiratoria está perturbada por:

a) obstrucción de vías aéreas superiores por edema, secreciones o hematoma.

b) coma



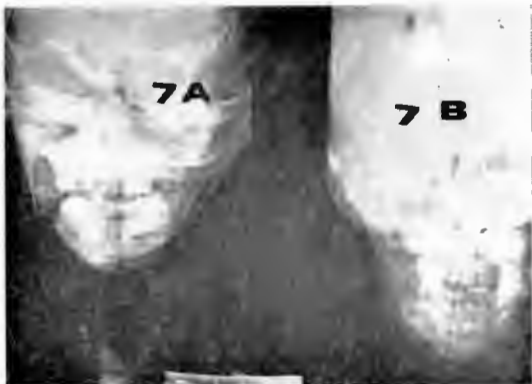J. R. M. Fractura condilo y cuerpo maxilar. Las radiografías comprueban el diagnóstico clínico, que debe ser hecho al examinar al paciente.



J. R. M., fractura condilo y cuerpo maxilar.



J. R. M., fractura condilo y cuerpo reducido con alambrado interdentario y tracción con gomas



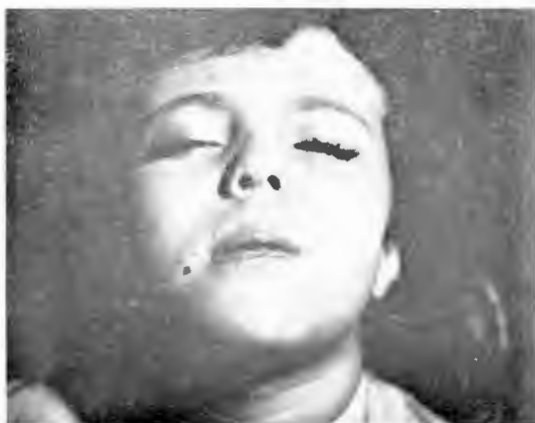S. G. Fractura del maxilar inferior en una niña, con intenso desplazamiento. Fractura maxilar en una niña, reducida mediante osteosíntesis directa y ligaduras intermaxilares e interdientarias.



S. G. Radiografía de perfil del mismo caso.



S. G. Fractura maxilar en una niña. Foto preoperatorio.



S. G. Fractura maxilar en una niña. Foto preoperatorio.



S. G. Niña intubada por la nariz. (Intubación oral ciega). Nótese sistema usado para fijar el tubo en la nariz.



S. G. Fractura maxilar en una niña. Foto postoperatorio.

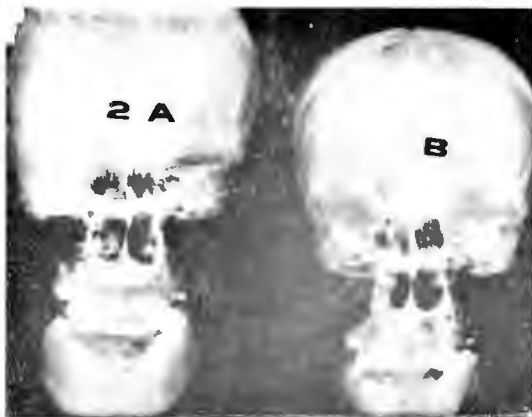- c) insuficiencia ventilatoria por traumatismos de tórax que obliguen al uso de respiradores automáticos.
- d) enfermos que deben recibir anestesia general y cuya boca o nariz sangran profusamente.
- e) intervenciones en boca o nariz en pacientes que hayan comido.

En todas las situaciones anteriores existe una indicación formal de traqueostomía: la técnica que nosotros usamos es la siguiente:

- 1º. **Anestesia:** en los pacientes conscientes con anestesia local, en los que puedan cooperar se intenta la intubación nasal ciega con anestesia tópica, en los que no pueden hacerlo se impone la traqueostomía antes de anestesiarlos, pues la anestesia debe ser dada a través de un tubo de traqueostomía con manguito. En los pacientes inconscientes puede ser hecha sin anestesia.
- 2º. **Incisión:** a dos cm. por encima de la horquilla esternal hacemos incisión de 4 cm. horizontal siguiendo un pliegue del cuello, esta incisión llega hasta los músculos pre-traqueales.
- 3º. **Abordaje:** al llegar a la fascia cervical profunda se hace una incisión vertical, separando los músculos hacia afuera, se ve la traquea en el fondo de la herida.
- 4º. **Referencia:** al localizar la traquea se inmoviliza con dos erinas y se colocan dos referencias de seda negra gruesa.
- 5º. **Incisión de la traquea:** con el objeto de facilitar la introducción del tubo, nosotros resecamos un triángulo de cartilago de base superior y vértice inferior, que permite muy facilmente el cambio de tubos y la limpieza de las secreciones.
- 6º. **Colocación del tubo:** resecado el triángulo cartilaginoso, procedemos a colocar un tubo del tamaño y diámetro adecuado, no debe ser muy ancho pues puede ulcerar la tráquea por presión y tampoco debe ser muy largo pues podría introducirse en un bronquio; en los adultos usamos tubos entre 5 y 8, en los niños tubos 2 a 4, los tubos deben estar provistos de manguito.
- 7º. **Fijación del tubo:** el tubo es fijado con hiladilla alrededor del cuello del paciente.
- 8º. **Sutura de la herida:** la piel es suturada con Nylon 4-0 monofilamento.
- 9º. **Cuidados de la traqueostomía:** el enfermo traqueostomizado necesita una enfermera a su lado 24 horas del día, que limpie el tubo de secreciones.

El tubo de traqueostomía no debe dejarse sin cambiar más de cinco días pues a su alrededor se forman una gran cantidad de costras. Para cambiar el tubo se retira el viejo, se aspiran las secreciones y se coloca el nuevo.

No es prudente retirar un traqueostomo sin probar si el enfermo soporta o no la decanulación, ésto se hace tapando el orificio del traqueostomo con un corcho, si él soporta ésto por más de 8 horas, puede ser dejado sin traqueostomía.



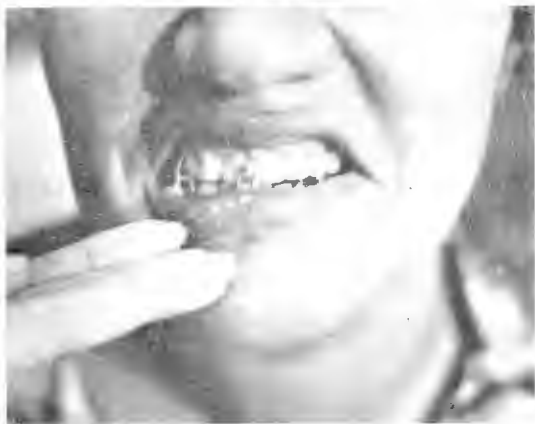P. E. Fractura rama del maxilar con gran desplazamiento, reducida mediante osteosíntesis directa, alambrado interdentario e intermasilar.



P. E. Foto preoperatorio



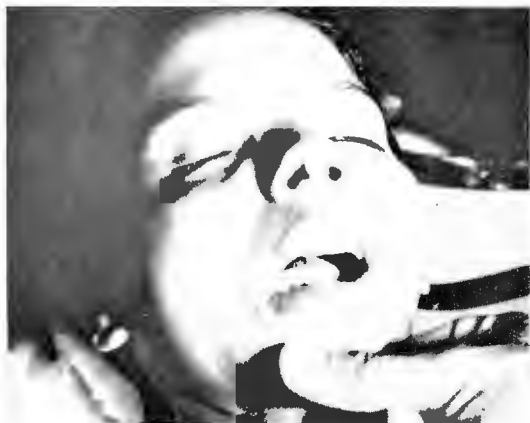P. E. Fractura maxilar.
Quemadura de mano y
fractura fémur Accidente
de tráfico.



P. E. Foto postoperatorio. Alambrado.



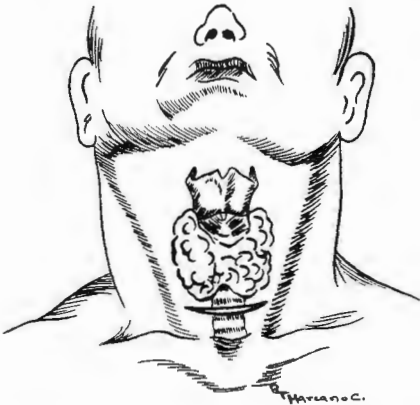
P. E. Foto postoperatorio. Nótese cicatriz Traqueostomía.



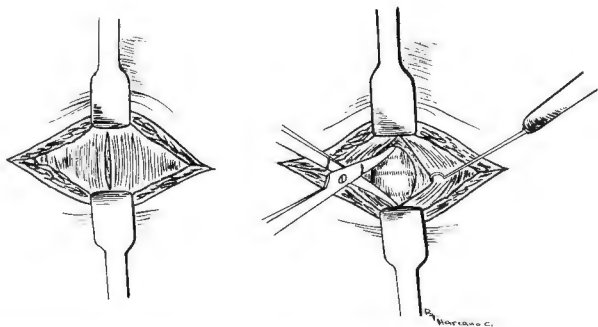
Reducción mediante aparato ortopédico en paciente parcialmente edentulo



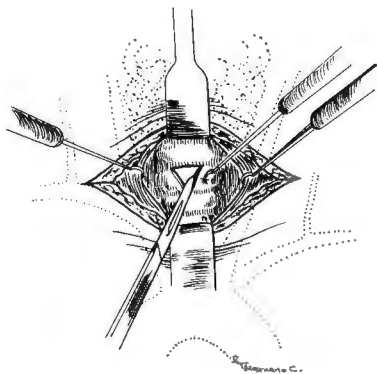
Aparato para reducir fractura en paciente parcialmente edentulo.



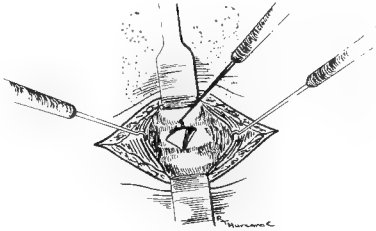
TRAQUEOSTOMIA. INCISION. RELACIONES DE LA TRAQUEA.



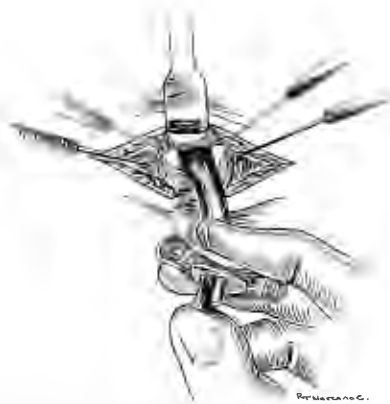TRAQUEOSTOMIA. INCISION DE LOS MUSCULOS PRE-TIROIDEOS Y DE LA FASCIA PRE-TRAQUEAL.



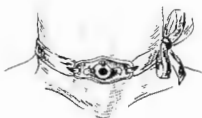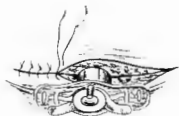TRAQUEOSTOMIA. INCISION EN TRIANGULO DEL ANILLO TRAQUEAL.



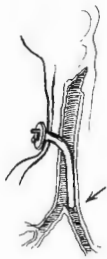
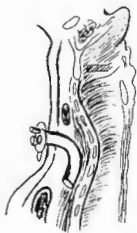
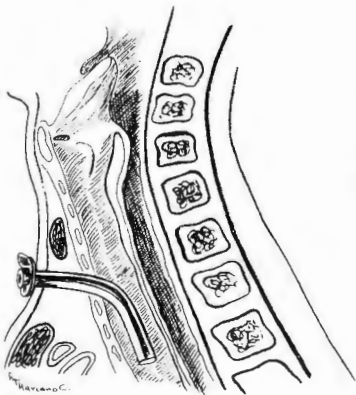
TRAQUEOSTOMIA. RESECCION DE TRIANGULO DE CARTILAGO



TRAQUEOSTOMIA. REFERENCIA DE LA TRACHEA - INTRODUCCION DEL TRAQUEOSTOMO.



TRAQUEOSTOMIA. SUTURA DE LA HERIDA Y FIJACION DEL TRAQUEOSTOMO



TRAQUEOSTOMIA. COLOCACION CORRECTA E INCORRECTA DEL TRAQUEOSTOMO

BIBLIOGRAFIA

- (1) Braunstein, P W Medical Aspects of automotive crash injury research J. A. M. A., 163:249 1957.
- (2) The Management of fractures and soft tissue injuries By the Comitee on trauma American College of Surgeons. W B Saunders Second Edition 1955 Philadelphia and London.
- (3) Castañeres Salvador: Comunicación personal.
- (4) Converse, J. M., Smith B., Enophthalmos and diplopia in fractures of the orbital floor. British Journal of Plastic Surgery 9:265, 1957.
- (5) Converse, J. M. Smith B. Blowout fracture of the floor of the orbit.
- (6) Converse John Marquis: Reconstructive Plastic Surgery W B Saunders Philadelphia and London 1964.
- (7) Dingman an Natwig Surgery of facial fractures W B Saunders Philadelphia and London 1965.
- (8) Eby J. D.: Citado por Dingman. (7).
- (9) Erich J. B. and Austin L. T.: Traumatic injuries of the facial bones an atlas of treatment Ed Saunders 1944.
- (10) Gilies and Millard: The principles and art of Plastic Surgery Boston 1957 Little Brown & Co.
- (11) Gray Henry: Anatomy of the human body: 28 ed Lea & Febiger Philadelphia 1966.
- (12) Kazanjian and Converse: The Surgical treatment of facial injuries second edition Baltimore 1959 The Williams & Wilkins Co.
- (13) Knight, J.S., and North, J. F.: The clasification of malar fractures: An analysis of displacements as a huide of treatment. British Journal of Plastic Surgery, 13:325 1951.
- (14) Ivy, R. H.: citado por Dingman (7).
- (15) Lang William citado por Dingman (7).
- (16) Nationa safety Council: Accidents Facts Chicago 1961.
- (17) Risdom: citado por Converse (6).
- (18) Rowe NL Killey HC: Cirugía y Ortopedia de cara y cabeza: Editorial Bibliografica Argentina 1958.
- (19) Schneider, Rc and Thompson J. M. Chronic and delayed traumatic rhinorrea as a source of recurrent attacks of meningitis Ann Surg 145:517 1957.
- (20) Smith B. Regan W F Jr.: Blow-out fracture of the orbit: Mechanism and coretion of internal orbital fracture. Am J Opht, 44:733, 1957.
- (21) Smith Ferris: Plastic and reconstructive surgery a manual of management. W B Saunders Philadelphia & London 1950.
- (22) Straith, C. L.: Guest Passenger injuries 137:348 J. A. M. A. 1948.
- (23) Wise and Baker Surgery of the Head and neck. The year book publishers Chicago 1956.
- (24) Anuario de Epidemiología y Estadística Vital. Saunders Philadelphia & London 1950.

ampliciclina - v



un progreso significativo en la antibiosis de amplio espectro

Asociación de PENICILINA V con una sal derivada de la Tetraciclina, que da origen a una nueva molécula de doble espectro bacteriano y con las siguientes ventajas:

1. - Una acción de retardo que produce altos núcleos hemáticos.
2. - Sinergia entre la Penicilina y la Tetraciclina.
3. - Reactivación de la Penicilina hacia los gérmenes Penicilino-Resistentes.
4. - Alta solubilidad del Producto.

ampliciclina - v



INJECTABLE

Adultos: 1 - 2 frascos de 500 mgr. disueltos en 3 cc. de solvente al día (cada 12 horas) por vía intramuscular profunda no debiéndose de asociar a otras sustancias.

Niños: Hasta 25 Kg. de peso: 10 mg./Kg. al día de 25 a 40 Kg. de peso: 2 frascos de 250 mg. al día (cada 12 horas) disueltos en 2 - 3 cc. por vía intramuscular profunda.

POSOLOGIA

ampliciclina - v



CÁPSULAS

1 Cápsula cada 6 - 12 horas. En casos graves y como dosis de ataque, 2 cápsulas cada 6 horas.



GOTAS PEDIÁTRICAS

La dosis pediátrica se establece sobre la base de 15-20 mg./Kg. de peso al día repartidos en 4 tomas (cada 6 horas).

CYANAMID DE VENEZUELA C. A.

DAVIS & GECK

SUTURAS QUIRURGICAS DE ALTA CALIDAD

SEDA SILICONADA ANACAP

FLEXON

DERMALENE

SURGILON

CATGUT,

VAB = Fajas Abdominales de Diseño Exclusivo

PRE-OP = Esponjas Quirúrgicas para lavado
pre-operatorio.



Calle Chicago con Autopista del Este

California Sur

Apartado del Este 11.391

TELEFONOS: 34 35 18 34 35 19 34 91 10

Caracas

Albamyacin GU



no contiene
“máscara analgésica”

Albamylin GU

1 combate las infecciones agudas, ayudando a evitar así la cronicidad

2 no contiene drogas analgésicas que puedan enmascarar síntomas valiosos para la evaluación del curso del tratamiento

Porque es particularmente eficaz contra las bacterias que comunmente infectan el aparato génito-urinario, tales como: *Proteus* y *Estafilococos*

Cada tableta contiene: Novobiocina (como novobiocina cálcica).....125 mg.
Sulfametizol.....250 mg.

Posología: Adultos: 2 tabletas cuatro veces al día hasta que los síntomas desaparezcan; luego, una tableta cuatro veces al día durante tres o cuatro días. Niños: Cuatro dosis diarias calculadas para proporcionar un total de 12.5 mg. de Albamylin GU por kilogramo de peso corporal por día.

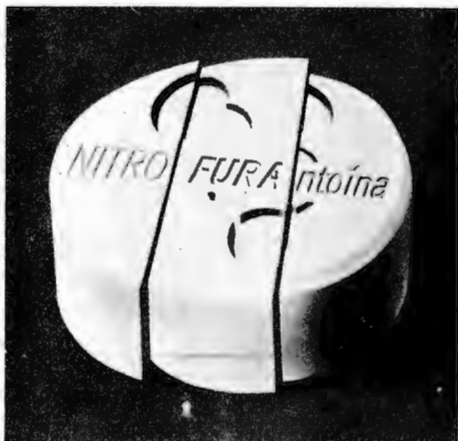Precauciones: Bajo grado de toxicidad; bien tolerado clínicamente. Las reacciones secundarias han sido poco frecuentes - principalmente náusea leve y cólicos abdominales. Ocasionalmente se ha presentado leucopenia u otras discrasias sanguíneas; también se ha informado de urticaria y dermatitis maculopapular. La administración de novobiocina a lactantes menores de seis meses de edad no se recomienda debido a que puede interferir en la conjugación de la bilirrubina. Suspender el tratamiento si aparece ictericia. Aunque es menos probable que se presente cristaluria con el uso de sulfametizol que con el de otras sulfonamidas, deberán observarse las precauciones usuales de la terapéutica con sulfonamidas.

Presentación: Frascos de 30 tabletas.

Upjohn

UPJOHN INTERNATIONAL CORPORATION/SUPLENAL DE VENEZUELA, C.A. CARACAS

FRANCA REGISTRADA: ALBAMYLIN GU 1030-8



porque hay "pequeñas" diferencias que pueden tener gran importancia... especifique

Furadantina*

(nitrofurantoina, Eaton)

Marcas distintas de los mismos fármacos pueden variar en solubilidad, tasa de disolución y estabilidad—y, por lo tanto, en eficacia terapéutica y en tolerancia por el paciente.

Para lograr resultados óptimos en el tratamiento de las infecciones urinarias, agudas o crónicas, cuando recete usted nitrofurantoina, especifique Furadantina y podrá sentirse seguro de la excelencia tanto farmacológica como terapéutica del producto que receta.



EATON LABORATORIES
División de The Norwich Pharmacal Co.
New York, New York, U.S.A.

*MARCA REGISTRADA

Representantes Exclusivos para Venezuela:

H I G I A, C. A.

Telf. 71.93.01 — Apartado 768 — Caracas

SUPRADYN

ROCHE

DINAMIZANTE FISIOLÓGICO



ENGRANAJE ARMONIOSO . . .

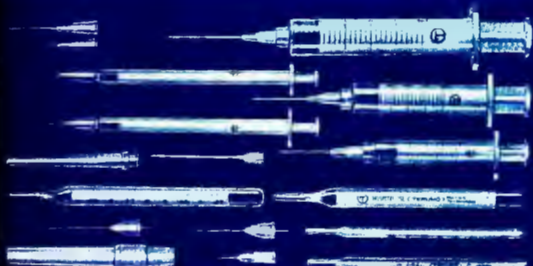mediante sus 20 elementos nobles contenidos
en su fórmula

**El SUPRADYN ROCHE aumenta la vitalidad y asegura la
continuidad del metabolismo en los casos
de mayores exigencias**

11 vitaminas — 5 minerales — 4 oligoelementos

**PRODUCTOS ROCHE, S. A.
CARACAS - VENEZUELA**





Como símbolo de garantía de calidad y de técnica avanzada, basándose en medio siglo de experiencia y de medios ultramodernos, los productos de hospital. **Terumo** contribuyen a la salud mundial y facilitan la labor de los médicos y enfermeras en los hospitales y clínicas.

Las jeringas y agujas hipodérmicas, desechables después de usarlas, tienen estas ventajas:

Ahorran tiempo, trabajo y dinero.

Evitan el peligro de infección cruzada.

Las agujas con punta de «lanceta» apenas ocasionan molestias al paciente.

Inyección de efecto suave.

Termómetros clínicos:

Señales plateadas, indelebles.

Sin peligro de infección cruzada.

Graduación exacta.

Equipos de administración:

Dispositivos para sangre, administración de soluciones y dadóres.

Con los más modernos dispositivos automáticos.

Surtido de agujas para venas del cuero cabelludo:

Sistema **Venoject** para la toma de especímenes de sangre; agujas **Venoject** desechables; tubos de ensayo, de plástico; equipo de succión de sangre; portajeringa de vidrio, manual.

Terumo también ofrece:

Tubos capilares para el hematócrito.

Agujas dentales desechables.



Distribuidora Nacional C. A.

Representante Exclusivo de:

J I N T A N T E R U M O C o. L T D.

Av. Madrid con Calle Bilbao Nº 22-05 — La California Norte

Teléfonos: 35.08.90 - 35.09.10 y 35.09.30

Apartado 17.384 — Cables: DINACA

Caracas - Venezuela

Behrens

GABINETE OPTICO DE M. BEHRENS & C. O. SUCR. C. A.

Pioneros de la Optica en Venezuela - Fundada en el Año 1.916
(Esquina Mercaderes).

LA SEGUNDA GENERACION EN EXPERIENCIA Y GARANTIA



52 AÑOS AL SERVICIO DE SUS OJOS

NO SE CONFUNDA

Este Emblema



En Forma de Arco Distingue a
Nuestras Sucursales en Todo el País

CARACAS

CASA PRINCIPAL
Misericordia a No Pastor Nº 62
Teléfonos:
55.16.80 - 55.72.33 y 54.31.92

CENTRO
Esq. Miracielos
Teléfono: 42.49.37.

ESTE
Calle Real de Sabana Grande
Edificio Anzoátegui
(Al lado Abasto Oporto)
Teléfono: 71.74.77.

PARAISO
Avenida Páez.
Fte. Viejo Hipódromo.
Teléfono: 41.17.82.

INTERIOR

VALENCIA
Calle Díaz Moreno
Avenida 101 — 104 — 58
Teléfono: 82.551.

BARQUISIMETO
Edificio Ayacucho
Calle 25
Teléfono: 20745.

Recuerde visitar por lo menos una vez al Año a su Médico Oftalmologo de confianza que nuestros Gabinetes le ejecutan con rapidez y precisión su fórmula médica. Nuestras sucursales tanto en Caracas como en el interior atienden a los afiliados del Seguro (I.V.S.S.O.) I.P.A.S.M.E. y Ministerio de Minas e Hidrocarburos.



confianza

Ovulen

El anovulatorio oral de baja dosificación
recetado con confianza

Representantes Exclusivos para Venezuela:

Laboratorios Quinac - Caracas

Teléfono: 82.38.11 al 13



C O R T E S I A D E L
“ G R U P O D R O L A R A ”

A N O M B R E D E

DROGUERIA LARA C. A. - Barquisimeto

DROGUERIA LARA CARACAS C. A.

INVERSIONES DROLARA C. A.

ASOCIACION FARMACEUTICA LARA C. A.

30 comprimidos de 10 mg.

Ritalin®

C I B A

Psicotónico

Bibliografía:

BRUNSON, A. (1958) 'The Use of Ritalin in the Treatment of Depressions of the Aged', *Psychiat. Quart.*, **32**, 474.

ZUK, G. V. (1961) 'Depression in General Practice - A Clinical Trial of a New Psychomotor Stimulant', *Practitioner*, **186**, 497.

BRUNSON, A., and BUKHMAN, J. (1963) 'The Treatment of Depression with Methyl Phenidate', *Practitioner*, **191**, 222.

MADE, M., and JACQUE, B. (1962) 'Experiences with Methyl Phenidate', *Psychopharmacol. (Journal of Pharmacy Practice)*, **1**, 200-206.

WILKINSON, J., and TAYLOR, J. (1964) 'Review: New Synthetic Compounds with Neuro-Action in the Central Nervous System', *Brit. J. Pharmacol.*, **11**, 32-127.

BRUNSON, A. (1961) 'Clinical Features of Ritalin: A New Psychomotor Stimulant', *Am. J. Med.*, **31**, 972.

SIGMAN, J. T., and DROUSIN, J. H. (1962) 'Acute Metabolic Disturbances in the Treatment of Depression with Methyl Phenidate', *Am. J. Med.*, **33**, 84.

PROYECTA SU ACCION HACIA UN DOBLE PLANO:

Terapéutico y Radiológico

PRIMPERAN

(Metoclopramida)

**MODIFICADOR ORIGINAL DEL COMPORTAMIENTO
DIGESTIVO**

Solución Bebible - Comprimidos - Inyectables -
y, próximamente: PRIMPERAN PEDIATRICO (Gotas)

La acción del PRIMPERAN se traduce, paradójicamente,
por la **desaparición de los espasmos y la aceleración del
tránsito gastroduodeno yeyunal.**

La notable eficacia **per os** y óptima tolerancia de este
producto permiten su utilización aún en **recién nacidos**,
en casos de **acetonemias, anorexia, vómitos relacionados
con anomalías del tracto digestivo, gastroenteritis
e intolerancia alimenticia y medicamentosa.**

LABORATORIOS DELAGRANGE
(Francia)

Elaborado en Venezuela por

Laboratorios Physia S. A.

Edificio PAULY
Avenida Baralt - Esq. Quinta Crespo
C A R A C A S

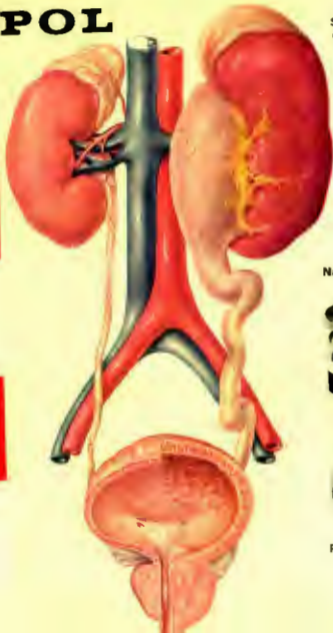

TETRA POL

cápsulas

Dr. ¿cómo se encuentra el sistema genito - urinario de su paciente?

Si es como lo indica esta gráfica, sin lugar a dudas se encuentra en perfectas condiciones.



Si se encuentra como ésta, precisa con urgencia de su atención.

Nada mejor que



Para colaborar con U

TETRAPOL

cápsulas

Si se encuentra
esta, precisa co
cia de su aten

Fórmula

Cada cápsula contiene:
Mezcla de fosfato de Tetraciclina
y en clorhidrato de Tetraciclina 195 mgrs
Sulfametizol (Sulfametizol) 290 mgrs
Clorhidrato de Piridina 90 mgrs

Según estricto criterio médico.

Nada mejor que



Para colaborar con

Laboratorios ROYAL, C. A.

BOGOTÁ - AV. BOLÍVAR 11
CRAMPOUS NORTH - 4-2544
BARCELONA, ESPAÑA





RECUPERACION
POST-QUIRURGICA
COMPLICADA POR
ESTAFILOCOCOS

PROSTAFILINA

(oxacilina sódica)

CAPSULAS
250 mg.

FRASCO-AMPOLLA
250 mg.
I.M. I.V.



LABORATORIOS BRISTOL DE VENEZUELA S. A.



RESOLVEMUS SU PROBLEMA DE SEGUROS

LA COORDINADORA S. R. L.

Sociedad de Corretaje de Seguros

Inscrita en el Ministerio de Fomento bajo el N° 9

DIRECTORES - EJECUTIVOS

Y

PERSONAL VENEZOLANOS

EN

UNA EMPRESA VENEZOLANA

AL SERVICIO

DE

V E N E Z U E L A

OFICINAS: Santa Capilla a Mijares


Edificio San Mauricio

Teléfonos: 81-51-71 — 81-63-72

81-51-72 — 81-63-73

81-51-73

81-51-74



Tanderil® Geigy
anti-inflamatorio
especifico

Supositorios
100 mg infantiles

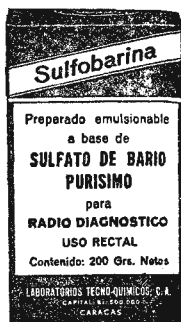
Supositorios
250 mg adultos



J. R. Geigy S. A., Basilea (Suiza)
Departamento Farmacéutico
para Venezuela:
Farma S. A.
Apartado 1548, Caracas

SULFOBARINA

SULFATO DE BARIO EMULSIONABLE PARA RADIO-
DIAGNOSTICO DEL TRACTO GASTRO-INTESTINAL



Presentaciones:

SULFOBARINA ORAL: Gracias a su presentación en latas herméticas se conservan inmejorablemente la emulsionabilidad del polvo y las cualidades gustativas del producto, en beneficio de la general aceptación por parte de los pacientes.

SULFOBARINA RECTAL: Presentado en bolsas para facilitar la preparación de la emulsión.

Laboratorios Tecno - Químicos, C. A.

Capital: Bs. 500.000,00

C A R A C A S