

centro médico

Vol. XI No. 41 — Enero 1972

Director y Jefe de Redacción: Dr. R. Campo Moreno

Administrador - Editor: Dr. Jorge Soto-Rivera


Esta Revista sustituyó al anterior Organismo Científico Divulgativo de la Sociedad Médica del Hospital Privado "Centro Médico de Caracas", que se tituló:

PUBLICACIONES *del* CENTRO MEDICO *de* CARACAS

y del cual se publicaron 18 números hasta Junio de 1963

SUMARIO

- Pericarditis con Derrame en el Niño
Por los Dres. Pedro J. Alvarez, Gustavo García Galindo,
Rafael Zubillaga 1
- Efectos Terapéuticos de los Tóxicos de las Drogas
Antineoplásicas sobre el Tracto Gastrointestinal
Por el Dr. Israel Montes Oca 37



Cuerpo Ejecutivo.— Director - Jefe de Redacción: Dr. Rafael Campo Moreno; Administrador-Editor: Dr. Jorge Soto-Rivera.

Comité de Redacción: Dr. Israel Montesdeoca, Dr. José Lara Díaz.

Colaboraciones: Se aceptan colaboraciones de miembros o no de la Sociedad Médica del Centro Médico de Caracas, sujetas a las siguientes condiciones: 1) Los trabajos deben ser leídos previamente por su autor en las reuniones mensuales de la Sociedad, los segundos miércoles de cada mes. 2) Deben ser entregados al Jefe de Redacción debidamente mecanografiados a doble espacio y en duplicado. 3) Deben ser inéditos. Sin embargo, nos reservamos el derecho de reproducir los trabajos que a nuestro juicio merezcan especial divulgación, haciendo constar la referencia bibliográfica correspondiente.

Frecuencia, reparto y canje: Se publica cada cuatro meses: ENERO, MAYO, SEPTIEMBRE de cada año. Se reparte gratuitamente. Solicitamos canjes con toda revista o publicaciones periódicas de ciencias médicas, cualquiera que sea el idioma en que esté impresa.

Dirección: Centro Médico de Caracas, Plaza del Estanque, San Bernardino, Caracas. Teléfono: 52.22.22 (cuarenta líneas).

La revista no se hace responsable o solidaria de los artículos que aparezcan identificados con el nombre del autor, salvo estipulación en contrario.

ESTAMOS AFILIADOS A:



ASOCIACION
VENEZOLANA
DE HOSPITALISTAS



AMERICAN
HOSPITAL
ASSOCIATION



INTERNATIONAL
HOSPITAL
FEDERATION



para suturas perfectas
que complementan todo buen
acto operatorio!



SUTURAS
Ethicon

Perfecta uniformidad de calibre. Máxima resistencia a la tensión. En distintos tamaños y tipos, para todo requisito quirúrgico: en catgut, Mersilene* fibra poliéster, seda, algodón, nilón, tantalio, etc., con o sin aguja Atraject.

Rp.—Suturas ETHICON, en distintos tamaños y tipos, con o sin aguja, en cajas, o en frascos, con instrucciones para su uso.

Dr. doctor:—Solicite catálogo ilustrado con detalles completos que le enviaremos gustosamente a solicitud.

Johnson & Johnson International

Export Division—New Brunswick, N.J., U.S.A.

JUNTA DIRECTIVA DE LA SOCIEDAD MEDICA:

Dr. Francisco Baquero-González, Presidente
Dr. Alberto Guinand Baldó, Vice-Presidente
Dr. Harry Acquatella, Secretario
Dr. Néstor Arreaza Colizza, Tesorero
Dr. Gastón Arévalo Lizarraga, Bibliotecario

Dr. Otto Rodríguez Armas, Vocal
Dr. Rafael Campos Moreno, Director de la
Revista
Drs. José Lara Díaz e Israel Montesdeoca
Redacción

MIEMBROS ACTIVOS

Acquatella, Dr. Harry
Aguero, Dr. Oscar
Alvarez, Dr. Pedro J.
Andrade Niño, Dr. Rafael
Andrade Niño, Dra. Zaira de
Arévalo Lizarraga, Dr. Gastón
Arreaza Colizza, Dr. Néstor
Aure Tulene, Dra. Mercedes
Bacalao, Lara, Dr. Pedro
Bacalao Lara, Dra. Ela de
Banchs, Dr. Francisco
Blanco, Dr. Juan S.
Blanco Hernández, Dr. Pablo
Blanco León, Dr. Jorge
Blanco Souchón, Dr. Pedro
Beker, Dr. Simón
Beauperthuy, Dr. Luis A.
Bermúdez, Dr. Reynaldo J.
Baptista, Dr. Roberto J.
Baquero-González, Dr. Francisco
Baquero-González, Dr. Ricardo
Bencosme, Dr. Rafael
Brandt Pacheco, Dr. Francisco
Brillembourg, Dr. Atilio
Brillembourg, Dr. Joaquín
Brito, Dr. Víctor
Brito Arreaza, Dr. Víctor
Bustamante Esáa, Dr. Rafael
Bustamante Miranda, Dr. Oscar
Calvo Lairé, Dr. Alejandro
Campo Moreno, Dr. Rafael
Carbonell, Dr. José Antonio
Castillo, Dr. Rafael
Castro Sánchez, Dr. César
Cifuentes S., Dr. Bernardo
Clobataru de Bendro, Dra. Silica
Clemente, Dr. Antonio R.
Conde Jahn, Dr. François
Conde Jahn, Dr. Franz
Chalbaud Troconis, Dr. Román
Chitty Van de Walle, Dr. Alberto
D'Escrivan, Dr. Julio C.
Díaz Aponte, Dr. Aldo
Eguí Medina, Dr. Pedro
Escalona de Ayala, Dra. Livia

Fantés Kerdel, Dr. Francisco
Francisco, Dr. José
García Galindo, Dr. Gustavo
García Maldonado, Dr. Enrique
Garriga Michelena, Dr. Esteban
Gedeón, Dr. Rafael
Godayol Rovira, Dr. Juan
Goldstein E., Dr. Carlos
Gonzalo Leonardi, Dr. Pablo L.
Graterol Monserrate, Dr. J.
Guinand Baldó, Dr. Alberto
Gutiérrez Alfaro, Dr. José J.
Gutiérrez Osorio, Dr. J. J.
Hedderich, Dr. Henrique
Hedderich, Dr. Hernán
Hermoso C., Dr. Adán
Hernández Olivares, Dr. R.
Jaén C., Dr. Rubén
Jacir S., Dr. Alberto J.
Jacir S., Dr. Alfonso I.
Koelzow Jiménez, Dr. Adolfo
Krivoy, Dr. Abraham
Lara Díaz, Dr. José
Lara García, Dr. Rafael
Leamus, Dr. Luis
Leonardi, Dr. José Domingo
Linares Gori, Dr. Jesús
López, Dr. Hermógenes
López, Dr. Leopoldo E.
López Mendoza, Dr. Roberto
Lovera, Dr. Ramón E.
Lucca E., Dr. Roberto J.
Machado U., Dr. Octavio J.
Máman A., Dr. Alberto
Márquez Reverón, Dr. Armando
Martínez, Temistocles
Martínez Herrera, Dr. Roberto
Martínez Iturriza, Dr. Luis
Martínez Niochet, Dr. Arminio
Molinos P., Dr. Jesús R.
Montrun, Dr. Francisco
Montenegro, Dr. Eloy
Montenegro, Dr. Gilberto
Montesdeoca, Dr. Israel
Morales, Dra. Gioconda Stopello de

Morales Rocha, Dr. Julián
 Morgado Nieves, Dr. Pedro
 Mota Salazar, Dr. A.
 Nuñez Montiel, Dr. Otto
 Ochoa, Dra. Cristina Solís de
 Ochoa, Dr. José
 O'Daly, Dr. José Antonio
 Odertz, Dr. Antonio J.
 Padrón Amaré, Dr. José A.
 Padua Coronel, Dr. Arnobio
 Padula, Dr. Héctor
 París, Dr. Alberto Miguel
 Paz, Dr. Otto
 Peña, Dr. Luis
 Peña, Dra. María T. Hernández de
 Pérez Giménez, Dr. Gustavo
 Pérez Luciani, Dr. Vasco
 Pulido, Dr. Pablo
 Quijada Gamboa, Dr. Cruz
 Quintero Muro, Dr. Eduardo
 Quintero Uzcátegui, Dr. Hernán
 Ramfrez, Dr. Francisco
 Rivas Larralde, Dr. Eduardo
 Rivero G., Dr. Eduardo
 Rodríguez Armas, Dr. Otto

Rodríguez Escobar, Dr. Rubén
 Ruán Santos, Dr. Hugo
 Salas, Dr. Rafael
 Sanabria, Dr. Antonio
 Sánchez Azopardo, Dr. José A.
 Sánchez Carrillo, Dr. Francisco
 Sánchez Pacheco, Dr. José R.
 Sánchez S., Dr. Serafín
 Sánchez Vegas, Dr. Luis
 Scarciolfo, Dr. Pedro
 Sierraalta, Dr. Asdrúbal
 Sosa Tinoco, Dr. Oscar
 Stolk Mendoza, Dr. Gustavo
 Sucre Vegas, Dr. Carlos Vicente
 Sukerman W., Dr. Moisés
 Tovar Escovar, Dr. Guillermo
 Tovar Segovia, Dr. Federico
 Trejo Padilla, Dr. Ezequiel
 Valencia Parparcén, Dr. Joel
 Vázquez, Dr. Jacobo
 Vázquez, Dra. Alicia S. de
 Velutini, Dr. Luis Alberto
 Viana Rodríguez, Dr. Germán
 Villalba Silva, Dr. Rafael
 Zubillaga, Dr. Rafael

IN MEMORIAN

Dr. Francisco Herrera Guerrero †
 Dr. Andrés Gutiérrez Solís †
 Dr. Fermín Díaz †
 Dr. Domingo Lucca Romero †
 Dr. Rafael Ernesto López †
 Dr. Pedro A. Gutiérrez Alfaro †
 Dr. Armando Castillo Plaza † (Asociado)
 Dr. H. Castillo Neuman †
 Dr. Rolando Curiel †

Dr. Juan Pablo Parilli †
 Dr. Juan Colmenares Pacheco †
 Dr. Manuel Morillo Atencio †
 Dr. Ramón A. Mayobre †
 Dr. Jesús Miralles †
 Dr. Félix Luiret, hijo †
 Dr. Domingo Collado †
 Dr. Cruz Lepage †
 Dr. Moisés Diamante †

MIEMBROS ASOCIADOS

Asen, Dra. Imelda Campo de
 Albornoz, Dr. Agustín
 Argumosa y Valdés, Dr. J. A. de
 Astros, Dr. José Gilberto
 Atencio Morillo, Dr. Humberto
 Attias Attias, Dr. Moisés
 Ayala, Dr. Luis
 Baffi B., Dr. Raúl R.
 Baquero Aristeguieta, Dr. Víctor
 Bello, Dr. Alexis
 Blanchi Cayama, Dr. Fidias
 Bilbao C., Dr. Joseba
 Blanco Souchón, Dr. Carlos
 Braun, Dr. Peter
 Briceño Iragorri, Dr. Leopoldo

Calatrava, Dr. Alonso
 Calzadilla, Dr. Rafael
 Holz, Dr. Siegbert
 La Corte, Dr. Agustín
 Lamberti, Dr. José A.
 Lander D., Dr. Rafael Humberto
 Larrasábal, Dr. Leopoldo
 León González, Dr. Félix
 Lizarraga, Dr. Pedro R.
 Martínez Aguirre, Dr. Edgar
 Matheus M., Dr. Noé
 Medina G., Dr. Oswaldo
 Mendoza Alemán, Dr. Carlos
 Negrón S., Dr. Alberto
 Nuñez Mier y Terán, Dr. Sebastián

Orbes, Dr. Manuel
Ortega Borjas, Dr. Armando
Ortega Borjas, Dr. José Angel
Ortega, Dr. Miguel
Clavel Penso, Dr. Rolando
Colina C., Dr. Oscar L.
Curé Méndez, Dr. Farid
Daantje, Omaña, Dr. Ashley
Del Vecchio, Dr. José
Díaz Bruzual, Dr. Alfredo
Ferrer, Dr. Alberto
Díaz Rodríguez, Dr. Fco.
Fuenmayor R., Dr. Gustavo
Gago B., Dr. Otto
González Bustillos, Dr. Alfredo
González Palacios, Dr. R. G.
Gonzalo Leonardi, Dr. Luis
Gonzalo G., Dr. Germán
Granier, Dr. Marcel
Grossmann, Dr. Víctor
Guida, Dr. Franco
Halabi, Dr. Alfredo
Hernández, Dr. Agustín
Hernández Navarro, Dr. Francisco
Herrera Latuff, Dr. José Luis

Herrera Pinto, Dr. César
Hitcher Santaella, Dr. Antonio
Padula, Dr. Víctor
Parra, Dr. Jorge
Penso Tirado, Dr. Amador
Pérez Tineo, Dr. Héctor
Pieracci, Dr. Giorgio
Pifano, Dr. Félix
Pizarro, Dr. Víctor
Rivero, Dr. Alberto
Rodríguez Cabrera, Dr. J. H.
Rodríguez Navarro, Dr. Manuel
Ron Pedrique, Dr. Miguel
Ruiz, Dr. Miguel
Salas Marcano, Dr. Ismael
Salcedo, Dr. Antonio
Soto Rivera, Dr. Jorge
Souchon Vogeler, Dr. Eduardo
Tineo Salazar, Dr. Jesús
Trautmanis Z., Dra. Laima
Uzcátegui Selvi, Dr. Iván
Valero Martínez, Dr. J. A.
Villalba, Dr. Gustavo
Vitale F., Dr. Miguel José
Vivas Salas, Dr. E.

MIEMBROS HONORARIOS

Dr. Roberto A. Hignson

Dr. Neal Owens

Reptilase[®]

LA LIGADURA BIOLÓGICA EN LA AMPOLLA



Hemostático
de efecto rápido
y mantenido

FARMA S.A.

Teléfono serial 34.18.11

Apartado 1548

en los regímenes
ricos en proteínas
y pobres en grasas



Molico es la leche pura de vaca de excelente calidad a la cual se ha extraído el agua y la grasa.

Molico se recomienda particularmente en la dieta del adulto que requiera regímenes pobres en grasa y ricos en proteínas

Molico



70% *Nuevo!*

proteínas

SUPERSTAT

CONCENTRADO ALIMENTICIO

SQUIBB

aporta aminoácidos en combinación fisiológica

SUPERSTAT suministra los aminoácidos esenciales en proporciones fisiológicamente adecuadas para la renovación de los tejidos y la reparación celular general.

en las dietas hipocalóricas

SUPERSTAT es ideal para suplementar las dietas destinadas al control de la obesidad, dado su escaso valor calórico y su alta concentración nutritiva.

en las dietas hipercalóricas

SUPERSTAT refuerza las dietas en que es preciso favorecer el aumento de peso, ya que su rico contenido de aminoácidos provee al organismo de una reserva proteica segura y contribuye al balance positivo del nitrógeno.

SUPERSTAT

MEZCLA DE PROTEINAS CARBOHIDRATOS Y VITAMINAS

Un alimento de alto valor proteico compuesto de proteínas obtenidas de la leche natural, con carbohidratos y vitaminas.

ANÁLISIS:

Cada 100 g. contienen:

Proteínas (Proteínas - N x 6.38)	70%
Carbohidratos	15%
Sodio	0.1%
Cenizas	5.5%
Grasas, menos del	1%
Humedad	5%
Calorías (100 por cada 30 g.)	

Además contiene:

Vitamina B1 (clorhidrato de tiamina)	0.0088 g.
Vitamina B2 (riboflavina)	0.0044 g.
Niacinamida	0.132 g.
Vitamina C (ácido ascórbico)	0.132 g.

Ingredientes:

Caseína, Lactoalbúmina, Azúcar, Dextrosa, Jarabe de Maíz, Metilcelulosa y Sabor artificial.

SQUIBB



Un siglo de experiencia inspira confianza

el nuevo nivel
antibioterápico


OMNIPEN

(AMPICILINA ANHIDRA, WYETH)

El bactericida de más
amplio espectro que garantiza
niveles de sero concentración

- más rápidos
 - más elevados
 - más efectivos
- dosis por dosis

Óptima flexibilidad posológica

Cápsulas - de 250 mg en cajas de 8 y 11
de 500 mg en cajas de 8

Suspensión oral - de 125 mg por cada
5 ml en frascos de 60 ml

inyectable - de 250 mg en frasco-ampolla



WYETH LABORATORIOS C.A.
CARACAS-VENEZUELA

El Unimeter es un equipo compacto y de alta precisión que permite, por el sistema "Unitest" efectuar exámenes de laboratorio en forma rápida y eficiente. Básicamente consiste de un colorímetro calibrado en forma precisa que da los resultados en forma directa. Una segunda parte está constituido por una centrifuga compacta de alta velocidad. Todo cuanto hace falta son 2 c.c. de sangre para numerosas pruebas directas: Glucosa sanguínea, hemoglobina, colesterol, nitrógeno uréico, ácido úrico, bilirubina, proteínas totales, fosfatasa alcalina, globulina y muchos otros.

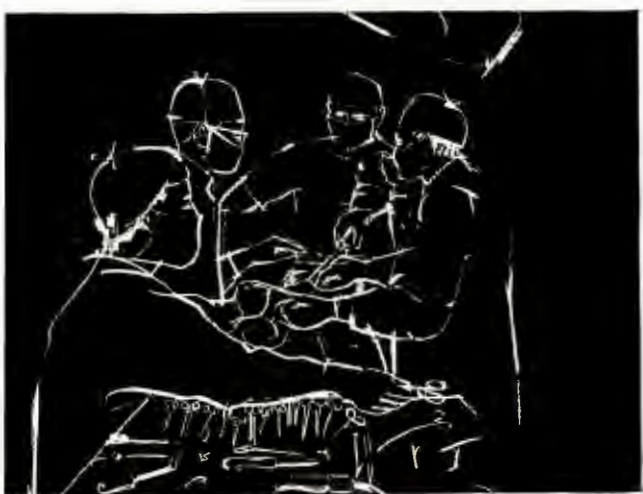Precisión, eficiencia y rapidez con el sistema "Unitest". Permítanos hacerle una demostración sin compromiso alguno.



Bio-Dynamics, Inc., Indianapolis, U. S. A.

Representantes Exclusivos para Venezuela:

COLIMODIO S. A.
ESTE 2 Y SUR 21 No. 148 — APARTADO 1053
C A R A C A S



En la anestesia, sólo Fluothane ofrece todas estas ventajas

Facilidad

se obtiene con presteza, suavidad y exactitud cualquier nivel de anestesia.

Exactitud

se logra fácilmente un rápido ajuste de la profundidad.

Flexibilidad

puede administrarse por goteo directo; en circuito abierto; sin o con sistema de reinhalación parcial o completa.

Comodidad

mínimo olor, inducción agradable, recuperación rápida sin incidentes, pocas secuelas posoperatorias.

Adaptabilidad

usado en más de 30 millones de pacientes, en todo tipo de intervenciones, desde recién nacidos a nonagenarios.

Fluothane

Halotano

Marca de Fábrica

De fundamental importancia
en la Anestesia

Imperial Chemical Industries Limited
Pharmaceuticals Division
Warrington Cheshire England

Distribuidores exclusivos en Venezuela:

KERN & Co., S. A.

Apartado 1567 - Tel. 34 05 11


Caracas

Oranvit[®] 1 g. de vitamina en cada sobre



Oranvit[®] Vitamina "C"

Cada sobre de Oranvit contiene
1 gramo de Vitamina C. y
1 gramo de jugo natural liofilizado de naranja
(equivalente al jugo de 3 naranjas frescas)



INDICACIONES:

- Medicación intensiva con Vitamina C
- Gripe, afecciones gripales, convalecencia
- Pre y post-operatorio
- Síndromes hemorrágicos, fragilidad capilar
- Estados de "stress" y "surmenages"
- En medicina deportiva
- En periodos de embarazo y lactancia

POSOLOGIA

Disolver en 1/2 vaso de agua fresca, el contenido de 1 sobre, una o más veces al día.

PRESENTACION

Caja de 10 sobres



Una preparación original de vitamina C de:
Laboratorios Químicos Nacionales C. A. "QUINAC"
Apdo. 9519 Caracas



Pericarditis con Derrame en el Niño *

Dr. Pedro J. Alvarez **

Dr. Gustavo García Galindo ***

Dr. Rafael Zubillaga ****

Consideraciones generales

La colección de un derrame dentro de la cavidad pericárdica constituye uno de los fenómenos que más atención ha merecido dentro de la patología del corazón. Sin embargo, son tantas y tan diversas las causas que pueden determinar ese acúmulo de líquidos en el pericardio que ello ha obligado al estudio minucioso no sólo de la enfermedad pericárdica en sí, como manifestación local, sino también de todas las incidencias sistémicas que pueden influir en su presentación.

Si recordamos la anatomía del pericardio, debemos tener presente que la cavidad formada por las hojas pericárdicas no es virtual, como sucede en la cavidad pleural, sino que tanto el epicardio como el pericardio parietal forman estructuras totalmente separadas entre sí, colectando nor-

-
- * Trabajo presentado en la Academia Nacional de Medicina el 23 de julio de 1971.
- ** Profesor Titular de la Cátedra de Clínica Pediátrica y Puericultura de la Universidad Central de Venezuela. Jefe del Servicio de Medicina N° 3 del Hospital de Niños "J. M. de los Ríos" de Caracas. Individuo de Número de la Academia Nacional de Medicina. Miembro de The International Cardiovascular Society. Médico Pediatra del Hospital Privado "Centro Médico de Caracas".
- *** Profesor Titular-Jefe de la Cátedra de Cirugía del Tórax y Neumonología de la Facultad de Medicina de la Universidad Central de Venezuela. Jefe del Servicio de Neumonología del Hospital Universitario de Caracas. Miembro Correspondiente de la Academia Nacional de Medicina. Cirujano del Tórax y Neumólogo del Hospital Privado "Centro Médico de Caracas".
- **** Ex-Jefe de Servicio de Cardiología de los Hospitales "Sanatorio Simón Bolívar" y "Carlos J. Bello" de la Cruz Roja Venezolana. Cardiólogo del Hospital Privado Centro Médico de Caracas".

malmente entre 15 y 30 ml. de fluido. Tal circunstancia permite considerar que la cantidad de líquidos (serofibrinoso, purulento, hemorrágico, etc.) presente en esa cavidad puede variar de acuerdo con la enfermedad, la evolución y la etiología causante del trastorno.

Normalmente, la presión intrapericárdica es menor que cero, observándose rápido aumento de la misma cuando una secreción de cualquier naturaleza se colecciona en ese espacio, debiéndose tener en cuenta que la rapidez en el mecanismo secretor está directamente relacionada con el peligro de un taponamiento; tal condición puede observarse en los casos agudos, mientras que cuando el derrame se instala lentamente como sucede en las afecciones crónicas, la cantidad de líquidos puede ser de mayor cuantía y hasta bien tolerados, debido al estiramiento de las fibras elásticas contenidas en la membrana fibrosa o parietal. La presencia de un pulso paradójico, o sea, en los casos en que existe una disminución muy apreciable de la intensidad del pulso en el momento de la inspiración, constituye un signo precoz que permite sospechar una rápida acumulación de líquido en el saco pericárdico y, por consiguiente, la inminencia de un taponamiento. Esta dramática complicación de la enfermedad pericárdica es capaz de provocar una rápida alteración de la función ventricular. En el adulto, un desarrollo agudo de un derrame de 150 mililitros puede provocar la muerte del paciente. Derrames menores en el niño también pueden ser fatales siempre que, como se dijo antes, la colección de líquido en el espacio intrapericárdico se realice en corto espacio de tiempo (1). Isaac y col. han mostrado claramente que los cambios encontrados clínicamente en las pericarditis constrictivas, son debidas principalmente a la compresión de los ventrículos más que del atrio.

Contrariamente a lo que sucede en el taponamiento, en que las modificaciones del funcionamiento cardíaco responden a una compresión brusca provocada por un aumento inusitado del derrame intrapericárdico en afecciones agudas de tipo local o sistémico, las manifestaciones clínicas del padecimiento provocado por una constricción pericárdica son secundarias al grado de alteración hemodinámica que produce la constricción de las cavidades cardíacas y de las grandes venas y arterias por un pericardio engrosado y rígido. Dicha alteración es especialmente notoria durante el diástole. La incapacidad de los ventrículos para dilatarse durante esa fase dificulta su llenado y ello mismo impide el correcto vaciamiento de las aurículas.

Lower (2) en 1669 fue probablemente el primero en reconocer a la pericarditis constrictiva como entidad clínica independiente, al estudiar el caso de una paciente con pulso irregular y filiforme y cuya autopsia mostró un pericardio muy engrosado. Cincuenta años más tarde, Lancisi (3) amplió la descripción de la enfermedad al reportar el caso de un joven de 24 años con ingurgitación venosa, distensión abdominal y pulsos reducidos. A la autopsia se encontró al corazón envuelto en un tejido conectivo muy denso. Estos antecedentes hablan a las claras de procesos constrictivos determinados por infecciones crónicas, probablemente de etiología tuberculosa, pero que en todo caso son más frecuentes en los adultos que en los niños. Estudios recientes realizados en pacientes con

pericarditis constrictivas han permitido comprobar que la enfermedad trae aparejada una reducción del volumen latido y del gasto cardíaco, a la vez que aumenta la presión en aurículas y venas cavas y pulmonares. La ingurgitación yugular, el edema, la hepatomegalia y la ascitis, son una consecuencia directa de dicha hipertensión venosa sistémica. Otto Hernández Pieretti (20) considera las pericarditis constrictivas relativamente raras en Venezuela. En su experiencia sólo tiene tres casos estudiados desde el punto de vista clínico y hemodinámico. Considera que los síntomas están relacionados con el aumento de la presión venosa al problema del llenado del corazón. Le da mucha importancia al pulso paradójico de Kussmaul, consistente en la elevación de la presión venosa en inspiración debido al aumento de la presión pericárdica al descender el diafragma. Las pericarditis constrictivas resultan de un engrosamiento fibroso del pericardio, acompañado frecuentemente de calcificaciones que comprime al corazón e interfiere con el llenamiento del mismo durante la diástole. Aunque muchas veces no logra determinarse el agente etiológico, la tuberculosis constituye la causa más frecuente. En las pericarditis constrictivas crónicas, Daniel W. Shea y col. (5) considera que los casos crónicos relatados en su trabajo eran todos secuelas de pericarditis constrictiva por tuberculosis del pericardio. William H. Plauth Jr. (6) ha podido comprobar que la hipoproteinemia no es rara en pacientes con pericarditis constrictiva crónica. En ocho casos, después de la pericardiectomía, cinco se recuperaron con retorno de las proteínas a sus cifras normales y ninguna otra manifestación gastrointestinal. Según Kuipers (7) la pericarditis constrictiva afecta de ordinario a los varones en la 3ª y 4ª década de la vida, pero es rara por debajo de la edad de 10 años. Refiere un caso de pericarditis constrictiva con hipoproteinemia y ascitis. Ello puede ser debido a una alteración de las funciones hepáticas.

Hutinel (23) en 1893 describió por primera vez en niños la pericarditis constrictiva y, en Venezuela, José Barnola Duxan y José Luis Izaguirre (4) describieron por primera vez un caso localizado en el pericardio y producido por el *Hemphillus Influenzae*. La paciente, objeto de este trabajo, tenía ocho meses de edad y presentó, asimismo, una meningitis por la misma bacteria. Al estudio anatomopatológico, el pericardio se encontraba engrosado, despulido y con gran cantidad de materia purulenta adherida tanto a la hoja visceral como a la parietal. Como dato de importancia diagnóstica, debe consignarse que los pacientes con pericarditis constrictiva se encuentran relativamente cómodos al reposo, a pesar de mostrar signos extremos de congestión venosa. Ello se debe a que la reducción del gasto pulmonar es tan marcada que no ocurre congestión pulmonar importante. Por el contrario, los pacientes en insuficiencia cardíaca muestran casi siempre un grado de disnea proporcional a la severidad de la hepatomegalia y del edema. El diagnóstico bacteriológico de la pericarditis tuberculosa puede ser realizado satisfactoriamente durante el período agudo. En algunos casos, meses o años después, estudios histológicos extensos de material obtenido en las operaciones por pericarditis constrictiva, puede fallar en una respuesta positiva para la tuberculosis. En las heridas del tórax, cuando esté interesado el pericardio, puede desarrollarse un hemopericardio. En algunos casos, el taponamiento cardíaco

sobreviene y la pericarditis constrictiva es la consecuencia, con aumento del tamaño del hígado, ascitis, edemas, cianosis, etc.

Al querer establecer las causas de una pericarditis se hace necesario dividirlas en dos grandes grupos: agudas y crónicas. En relación a las pericarditis agudas, estas suelen ser procesos secundarios a afecciones generales tales como la bacterianas, o locales propagados por proximidad, como las pleuritis, las mediastinitis, etc. A su vez, las pericarditis agudas pueden ser fibrinosas, serofibrinosas y purulentas. Las fibrinosas, llamadas también secas, pueden ser reumáticas o consecutivas a procesos infecciosos, como la neumonía, la tuberculosis, etc., a procesos no infecciosos como la uremia en las nefropatías, los infartos del miocardio, los tumores, etc. Las pericarditis serofibrinosas, con presencia de derrame, generalmente son de naturaleza infecciosa (bacterianas); y las purulentas, con presencia de pus en la cavidad pericárdica, son complicaciones de procesos infecciosos (neumonías, septicemias estreptocócicas y estafilocócicas, etc.) y a veces por propagación de vecindad o por traumatismos.

Las pericarditis con derrame, motivo especial de esta comunicación, permiten establecer grandes diferencias al tomar en cuenta la naturaleza del derrame y la magnitud de la misma. En tal sentido, la identificación de un derrame purulento, hemorrágico, serofibrinoso, por colesterol, etc., permite adelantar conceptos en torno a las causas que pueden ser incriminadas y, asimismo, una efusión pericárdica de poca, mediana o gran intensidad, permitirá instalar conceptos en cuanto a la benignidad o malignidad de la enfermedad. Su curso y pronóstico estarán, en todo caso, íntimamente relacionados con estos datos puesto que la vida misma del paciente puede depender del momento oportuno en que se practique una pericardiocentesis, una pericardiotomía o una pericardiectomía. Debemos tomar en cuenta que en todas las pericarditis y especialmente aquéllas que evolucionen con derrame, la necesidad inaplazable de llevar a cabo todos los estudios radiológicos y electrocardiográficos que sean precisos para adelantar el diagnóstico exacto de la enfermedad.

W. Gersony y H. Mc. Craken (8) consideran la pericarditis purulenta infantil relativamente rara, pero de curso fatal a menos que se reconozca precozmente y se trate con agresividad. Entre las bacterias responsables estos autores encontraron el estafilococo aureus, el Hemophilus Influenzae y la Neisseria Meningitidis. Marie, Binet, Leveque, Debauchez, Barbet y Desbois (9) consideran que desde el advenimiento de los antibióticos, las pericarditis purulentas han disminuido considerablemente, ocupando en la actualidad un segundo plano entre las otras supuraciones del lactante y del niño de corta edad, tales como las pleuresias y las meningitis purulentas. No obstante, llaman la atención acerca de la especial gravedad que presenta este tipo de pericarditis, especialmente en lo que respecta al riesgo del taponamiento. La pericardiocentesis y la pericardiotomía son indicaciones de verdadera urgencia en estos casos. George Benzing y Samuel Kaplan (10) en su trabajo sobre pericarditis purulenta presentan los casos de cinco niños en quienes pudo llegarse a la sospecha de la enfermedad por los signos de taponamiento: pulsos periféricos disminuidos en intensidad, aumento de la presión venosa yugular, disminución de los ruidos cardíacos

y aumento del tamaño del hígado. En seis de estos pacientes había también derrame pleural y en otros dos existían afecciones congénitas del corazón. Entre las bacterias encontradas mencionan el *Hemophilus Influenzae*, el estafilococo aureus, el neumococo y la *Neisseria Meningitidis*. Además de la pericardiocentesis y la pericardiectomía practicadas en todos los casos, se utilizó antibióticos, diuréticos y digitálicos. Horan (11) menciona los casos frecuentes de pericarditis estafilocócicas en el curso de las osteomielitis agudas, que considera de mal pronóstico. Está de acuerdo con Mc Guire en que todo líquido purulento en el pericardio debe ser evacuado quirúrgicamente mediante la pericardiectomía. Opina, sin embargo, que el procedimiento debe reservarse para aquellos niños que, a pesar de una adecuada administración de antibióticos, muestran un taponamiento cardíaco recurrente, desarrollo de microorganismos resistentes a los antibióticos o progresión de la infección del pericardio con amenaza de muerte. Neil y Harontunian (1) consideran que la infección bacteriana, purulenta, puede llegar al pericardio directamente durante una neumonía, generalmente con empiema, o en el curso de una septicemia aguda. Las bacterias más comunmente encontradas fueron los estafilococos, los estreptococos, los neumococos y el *Hemophilus Influenzae*. Son muy raros los meningococos y las salmonelas. El estafilococo del tipo peculiarmente virulento puede llegar al pericardio en una operación abierta del corazón. La enfermedad puede tener un comienzo agudo, con fiebre alta, marcada leucocitosis a polinucleares, gran taquicardia y taquipnea. El deterioro es rápido. Corazón silencioso, con taquicardia y fiebre alta hacen el diagnóstico. De tenerse presente en todo momento la inminencia de un taponamiento, ello permite actuar con rapidez y salvar la vida del enfermo. Keith y asociados (12) sustentan el criterio de que las pericarditis purulentas son padecimientos poco frecuentes. En 69 casos estudiados en el Hospital de Niños de Toronto, la incidencia se realizó en un período de 40 años. Salazar y col. (13) en un estudio anatomoclínico realizado en el Instituto de Cardiología de México, comprueban trece casos en una serie de 1.309 enfermos de pericarditis en adultos y niños, en un período de 15 años, con diversas etiologías. Esta relativa poca frecuencia de las pericarditis purulentas en niños hace que la enfermedad pase a menudo inadvertida o se reconozca tardíamente. Las infecciones respiratorias graves (neumonías, abscesos pulmonares, empiemas) frecuentemente se asocian a pericarditis supurativas. Otras infecciones habituales señaladas como responsables son: osteomielitis, amigdalitis, pielonefritis, piodermatitis, celulitis, etc. La endameba histolítica ha sido señalada ocasionalmente como agente etiológico de pericarditis supuradas. Takaro y Bond indican que hasta 1958 habían sido publicados 47 casos de abscesos hepático amibiano complicado con pericarditis y solamente dos sobrevivencias. Los datos clínicos que tuvieron más valor para hacer el diagnóstico fueron: disminución de la intensidad de los tonos cardíacos, signos de taponamiento cardíaco, aplanamiento o inversión de la onda T y disminución del voltaje de QRS, cardiomegalia radiológica grado III o IV acompañada en ocasiones de pérdida de los contornos normales o de neumopericardio, evidencia diversa de infección piógena en otros sitios del organismo: abscesos pulmonares, empiema, osteomielitis, piodermatitis, abscesos hepáticos o septicemia. En todo niño sospechoso de tener una pericarditis purulenta, el

derrame debe ser sometido a cultivo a fin de tener datos ciertos para el tratamiento específico. Tomando en cuenta que el taponamiento es frecuentemente observado en las pericarditis bacterianas, la exploración quirúrgica del saco pericárdico ofrece una ventaja adicional y un más adecuado drenaje. En 27 casos de pericarditis no tuberculosa en pacientes por debajo de 20 años, el estafilococo fue el agente causal más común (11). En los pacientes estudiados por Horan en este trabajo, la pericarditis fue parte de una infección generalizada. La neumonía fue la afección asociada más común, con la osteomielitis en segundo lugar. En el Hospital, la bacteriemia estuvo acompañada de aumento del corazón o taponamiento. El diagnóstico se confirmó con la punción. Juan Luis González Cerna (38) describe una serie de once niños entre 4 meses y 11 años de edad con pericarditis purulenta tratados quirúrgicamente, la mayoría de los cuales eran lactantes. Llama la atención acerca de la poca frecuencia del padecimiento en el niño pero su pronóstico es grave. Cualquier infección plégena localizada, o absceso amibiano del hígado, debe mantener alerta la atención del clínico por la posibilidad de que ocurra una complicación pericárdica. El diagnóstico clínico de pericarditis purulenta debe ir seguido de pericardiocentesis para corroborar el proceso, demostrar el agente causal y estudiar su sensibilidad a los antibióticos.

Las pericarditis hemorrágicas pueden ser secundarias a una hipoprotrombinemia en pacientes que están recibiendo una terapia anticoagulante. Cuando existe derrame sanguíneo en el pericardio por una rotura vascular traumática, puede aparecer un rápido síndrome de compresión cardíaca que exige una intervención liberadora. En las heridas del tórax, cuando está interesado el pericardio, puede desarrollarse un hemopericardio.

En las pericarditis fibrinosas, llamadas también secas, el exudado fibrinoso se halla ocupando parte o toda la superficie pericárdica, a veces en capa suficientemente gruesa para darle el aspecto de vellicidades que, si regresa el proceso, puede resolverse total o casi totalmente, dejando en ocasiones bridas o adherencias entre ambas hojas. Cuando a estas formaciones fibrinosas se agrega la producción de abundante exudado seroso, nos hallamos ante las formas serofibrinosas con derrame de mayor o menor volumen, desde 200 cc. hasta 2 y 3 litros. En estos casos extremos el líquido llena toda la cavidad pericárdica, acumulándose en todas direcciones. Pero cuando la cantidad de líquido es pequeña suele ocupar las partes declive. El derrame puede comprimir diversos órganos mediastínicos, pudiendo ser también purulentos o hemáticos. La iniciación de una pericarditis con derrame puede ser totalmente muda desde el punto de vista subjetivo, o puede comenzar con la aparición de un dolor precordial o torácico más o menos agudo; pero, más adelante, si se produce un derrame en cuantía suficiente, suelen aparecer una serie de molestias debidas a la compresión de distintos órganos determinando disnea, hipó, tos, ronquera, etc. En realidad, sólo la comprobación de algunos síntomas objetivos, como la auscultación del roce pericárdico o la demostración del derrame por punción, o radiológicamente, dan la certeza del diagnóstico. El roce pericárdico es el signo cardinal, aunque a veces se halla presente tanto en el sístole como en el diástole. El roce pericárdico puede desapa-

recer y recurrir; ocasionalmente desaparece por días y aun semanas. El sitio donde se percibe es generalmente en la región mesocárdica, pero puede ser audible en otros sitios según la localización y, sobre todo, según la intensidad. Se hace más evidente al auscultar al paciente en posición sentada y presionando con el estetoscopio. Los movimientos respiratorios suelen modificar sus características acústicas. El roce pericárdico no es un síntoma constante, sino más bien fugaz y transitorio. La cirugía cardíaca es frecuentemente seguida por síndromes postoperatorios que envuelven el pericardio y otras estructuras, los cuales son conocidos como los síndromes post-comisurotomía o síndrome post-pericardiotomía.

A medida que el derrame aumenta, los sonidos del corazón llegan a ser característicamente sordos. En efecto, el alejamiento del corazón y la interposición de líquidos dificulta la auscultación de los ruidos cardíacos, que aparecen sordos, lejanos, rápidos, arrítmicos y de intensidad variable, menor durante la inspiración (pulso paradójico). El apagamiento de los ruidos del corazón no es, sin embargo, invariable y la discrepancia entre el latido de la punta y el área de la matitez cardíaca es menos fácil de determinar en los niños que en los adultos. Los datos aportados por la percusión del área cardíaca ofrecen una forma redondeada en posición de decúbito y piriforme en posición de pie. La demostración del derrame, cuando lo hay, no es siempre fácil. Cuando es abundante puede existir abombamiento de la pared torácica y reducción de la movilidad del hemitórax y hemiabdomen izquierdos (signo de Essey Winter). La comprobación, por palpación, del latido de la punta por dentro del borde de la matitez es un buen signo. También lo es, en grandes derrames, el signo de Ewart, que consiste en matitez en la base izquierda por debajo de la escápula, debido a la atelectasia por compresión del pulmón, a infarto, e incluso a derrame pleural. Cuando el derrame se desarrolla rápida y abundantemente, puede presentarse el síndrome de Beck, de compresión aguda, caracterizado por hipotensión arterial, hipertensión venosa y corazón inmóvil y pequeño (taponamiento agudo del corazón).

En las pericarditis serofibrinosas, el síntoma capital es el dolor. Está usualmente presente en la región precordial y puede referirse al hombro y al epigastrio, lo cual induce a errores en el diagnóstico. En los niños, el dolor puede ser referido al abdomen. Boles y Hosier (14) hicieron en 1963 un análisis del dolor en 41 niños con pericarditis y miocarditis y encontraron que el dolor abdominal estaba presente en 5 de 15 pacientes con pericarditis, en edades entre 8 meses y 16 años. Puede incluso simular un abdomen agudo. Algunos investigadores creen que el pericardio es sensible al dolor y otros creen que su sensibilidad sólo tiene una causa diafragmática y que el dolor impulsa y lleva la sensación por intermedio de las fibras del nervio frénico izquierdo, y del plexo esofágico del vago. Ello explicaría el dolor en el hombro izquierdo y la relación del dolor con la respiración. El dolor hace que pueda confundirse la pericarditis con el infarto del miocardio, pero en este último caso no suele haber modificaciones respiratorias provocadas por el dolor. Debe pensarse en la posibilidad de procesos pleurales y reumáticos, neurálgicos, etc. Los roces pericárdicos son a menudo inspiratorios, pudiendo ser en algunos casos espiratorios y, aunque

no sea frecuente, pueden confundirse con soplos. Sólo la evolución podrá, muchas veces aclarar estas dudas. Tanto el roce pericárdico como el dolor precordial pueden disminuir o desaparecer a medida que el derrame va en aumento, pero puede ocurrir también que el roce persista aun cuando una cantidad muy significativa de fluido se haya colectado. Thomas y Hossier (14) pudieron constatar que el dolor abdominal fue el primero de una serie de síntomas en 10 de 41 casos consecutivos de miocarditis agudas o pericarditis en niños. En 4 pacientes, el dolor combinado con síntomas gastrointestinales y signos positivos abdominales, permitieron un diagnóstico inicial en un abdomen agudo quirúrgico. El dolor abdominal ocurrió en 5 de 26 pacientes con miocarditis aguda. Ocho pacientes eran menores de 2 años. El diagnóstico en la mayor parte de los casos fue hecho en base a una insuficiencia cardíaca congestiva, ausencia del murmullo característico y evidencias electrocardiográficas de daño miocárdico. La etiología no pudo determinarse en la mayor parte de los casos, aunque fue posible que una infección viral era la responsable. El dolor abdominal ocurrió en 5 de 15 pacientes con pericarditis aguda. Los pacientes fluctuaban entre los 8 meses y los 18 años; 4 eran lactantes. El cuadro típico clínico de una pericarditis aguda con dolor precordial, roce pericárdico y aumento del tamaño del corazón fue encontrado en la mayor parte de los pacientes. La fluoroscopia y el electrocardiograma ayudaron a confirmar el diagnóstico.

El estudio radiológico es utilísimo para demostrar el derrame, pero no siempre es fácil asegurar su existencia, sobre todo en los pequeños derrames. Menos de 200 cc. no suelen ser visibles. Es asimismo difícil distinguirlo en los casos en que se haya tabicado, corrientemente hacia atrás. El aumento de la sombra cardíaca, el redondeamiento de los ángulos, los cambios de forma al variar de posición, su invariabilidad durante la maniobra de Valsalva, etc., son signos radiológicos para un correcto diagnóstico. Harrison (15) le da al estudio radiológico una importancia fundamental. Así, ante una sombra cardíaca grande, con ausencia completa de latidos visibles, ligada a ausencia de congestión pulmonar, constituye la prueba más convincente de un derrame pericárdico. Gracias a la radiología se han encontrado defectos congénitos en el pericardio (16) con subsecuente herniación de parte o de todo el corazón dentro del espacio pleural. Según Steinberg (1961) el saco pericárdico contiene normalmente entre 15 y 30 cc. de fluido y ha sido estimado que en los adultos por lo menos 250 cc. de líquidos son necesarios para determinar una apreciable modificación de la sombra cardíaca. Catherine A. Neil y Lulu M. Haroutunian (1) llaman la atención acerca de la conveniencia de usar los films seriados, con amplificación de imagen mediante la fluoroscopia, para reconocer sin ninguna duda derrames mucho menores que esos. Según esos autores, la cantidad precisa necesaria para producir cambios radiológicos en un niño no se conoce con exactitud, pero se calcula que es entre 50 y 100 cc. El fluido se acumula en diferentes partes de la cavidad pericárdica y posteriormente en la cavidad retroesternal. Una radio lateral muestra, por lo tanto, el espacio retroesternal lleno, lo cual ayuda mucho al diagnóstico. La imagen del corazón puede adoptar una silueta piriforme en la posición erecta o una forma globular en la posición horizontal, debido al desplazamiento del líquido. El corazón no cambia de tamaño como normalmente

lo hace mediante las maniobras de Müller y Valsalva. Alfredo Vizcaino Alarcón (17) recomienda, como recursos útiles para el diagnóstico de las pericarditis con derrame, la fluoroscopia con intensificador de imagen, el cateterismo cardiaco y la angiocardigrafía, procedimientos que permiten distinguir los límites reales de las paredes cardiacas y el espesor de la imagen que corresponde al líquido pericárdico. Todos estos variados síntomas radiológicos para el diagnóstico de los derrames pericárdicos, a los cuales debemos añadir la inmovilidad o reducción de los movimientos sistólicos de los bordes (corazón muerto), son difíciles de valorar, contribuyendo esta poca claridad a la frecuente existencia de derrames pleurales y opacidad de las bases pulmonares, motivo por el cual existe la técnica de Fenichel, quien propone la provocación artificial de un neumopericardio, entrando por la vía de Marfan, que con mucha frecuencia permite aclarar muchos datos. En el taponamiento existe un aumento de la presión a la inspiración y una disminución de esta presión en la dilatación. La radiografía y la radioscopia ofrecen valiosos datos para el diagnóstico del derrame por el progresivo aumento de la sombra del corazón en radiografías seriadas y la desaparición del espacio claro retroesternal. El procedimiento de la inyección de dióxido de carbono puro ha dado buenos resultados sin los riesgos de la pericardiocentesis. Los signos pulmonares son observados frecuentemente en la pericarditis idiopática aguda; pueden estar presentes con motivo de una infección respiratoria precediendo el comienzo de una pericarditis, o puede indicar la presencia de una atelectasia. Los signos radiológicos de neumonitis se hacen evidentes al iniciarse el dolor. En algunos casos, un derrame pericárdico puede simular radiológicamente un gran timo o un lipoma intrapericárdico. F. R. Coronil y col. (41) mencionan las complicaciones extrahepáticas del absceso amibiano y refieren un caso de derrame pericárdico que curó totalmente con tratamiento específico antimibiano, sin drenaje pericárdico.

De mucho interés es, en el diagnóstico de las pericarditis con derrame, la exploración electrocardiográfica. Las modificaciones en este sentido son características, pero no están invariablemente presentes y muestran algunas variaciones de acuerdo con la cantidad del derrame. En las pericarditis agudas puede hallarse disminución de la altura de QRS (bajos voltajes), elevación del ST por encima de la línea isoeléctrica en derivaciones clásicas y en precordial izquierda y depresión primero y negativización discreta de la onda T. Más tarde, también en todas las derivaciones clásicas, se observan modificaciones debidas a dificultad en la trasmisión producidas por el derrame y a causa de la alteración del epicardio, que también sufre a consecuencias de la inflamación de la serosa parietal. Cuando hay grandes derrames, puede ocurrir una compresión secundaria de los pulmones con colapso parcial, particularmente del lóbulo izquierdo y ello puede ir acompañado de una área de matitez, frémito, egofonías en el ángulo inferior de la escapula, dando en estos casos, al electrocardiograma, una disminución o voltaje patológicamente bajo del QRS. Gersony y Mc Craken (8) en 3 casos de pericarditis purulenta observó elevaciones del segmento ST y en otros 3 había un bajo voltaje del QRS muy significativo. Taran (18) al hablar sobre aspectos de las pericarditis reumáticas, consideran que el bajo voltaje en el complejo QRS y en la onda T baja, aplanada o invertida,

son manifestaciones tardías aunque inciertas, puesto que la carditis aguda con dilatación puede presentar los mismos trazados. Sin embargo, de acuerdo con sus estudios han podido concluir que el acortamiento del intervalo QT, o sistole eléctrica, es característico de las pericarditis reumáticas en el curso de una carditis reumática activa, en ausencia de otros factores (terapia digitalica o por salicilatos) que constituyen factores de acortamiento de dicho intervalo QT. En las pericarditis asociadas a una artritis reumatoidea juvenil, Paul S. Lietman y E. G. L. Bywaters (19) en 285 casos observó modificaciones electrocardiográficas consistentes en ondas T invertidas, precedidas o no de elevación del segmento ST, así como hallazgos a la autopsia. En las pericarditis virales, los signos electrocardiográficos están presentes al menos en un 40 por ciento de los casos y la confirmación radiológica del derrame es posible. E. Salazar y col. (13) los signos de taponamiento cardiacos en que están presentes una marcada disminución de la intensidad de los tonos del corazón, se traducen al electrocardiograma con un aplanamiento o inversión de la onda T y disminución del voltaje del QRS, cardiomegalia grados III o IV, acompañadas en ocasiones de pérdida de los contornos normales o neumopericardio. En las pericarditis constrictivas, Otto Hernández Pieretti (20) concede a las modificaciones electrocardiográficas una gran importancia, considerándolas características en la mayoría de los casos, mostrando bajo voltaje del QRS, aplanamiento difuso o inversión de la onda T en derivaciones estándar, unipolares, de miembros y precordiales. No existen cambios de significación en el eje eléctrico con los cambios de posición del paciente. Boles y Hosier (21) al referirse a las pericarditis constrictivas, conceden especial importancia a las manifestaciones clínicas de dolor precordial, roce pericárdico y corazón agrandado con un trazado electrocardiográfico de pericarditis.

En muchas oportunidades, la pericardiocentesis constituye un requisito fundamental no sólo para establecer un diagnóstico exacto de la presencia de derrame, sino también para evitar el taponamiento cuando la cantidad de líquido acumulado en el espacio pericárdico así lo hace temer. Puede agregarse a esto que la extracción del derrame se emplea asimismo, en ciertos casos, como procedimiento terapéutico en el curso del tratamiento de la pericarditis. Cuando se hace necesario extraer líquido del pericardio, ya sea con fines diagnósticos o para evitar el taponamiento, conviene hacer una pequeña incisión para evitar los riesgos de un procedimiento hecho a ciegas. Marie y col. (9) llaman la atención acerca de la especial gravedad de las pericarditis purulentas, especialmente en lo que respecta el riesgo del taponamiento. La pericardiocentesis o la pericardiotomía son indicaciones de verdadera urgencia en estos casos. La situación que más frecuentemente se plantea es el diagnóstico diferencial entre la dilatación cardiaca por diversas causas y en particular la miocarditis. Según Alexander Nadas y Jay Levy (22) los signos de verdadera importancia que inclinan el diagnóstico hacia una pericarditis con derrame son: 1) Cardiomegalia radiológica importante sin signos de congestión pulmonar; 2) Amplitud variable en el pulso durante la respiración; 3) Ocupación del espacio retroesternal sin evidencia radiológica de crecimiento del timo o hipertrofia ventricular derecha en el electrocardiograma y 4) Aparición brusca de cardiomegalia en un paciente con infección piógena de diversa localización. Un derrame

puede confundirse con un corazón agrandado, hasta el punto que, a menudo, es imposible por percusión ni radiológicamente diferenciarlos. Tal circunstancia se hace presente por el hecho de que el roce pericárdico impide oír los ruidos cardíacos y, por otra parte, el ritmo de galope, el aumento del área de matitez cardíaca a la percusión, la disnea, la cianosis, el dolor precordial, la ingurgitación de las venas del cuello, el pulso paradójico, el pulso alterno, etc., pueden encontrarse tanto en la dilatación como en el derrame. Cuando se trata de distinguir el cuadro de un paciente con una insuficiencia congestiva del corazón y una pericarditis con derrame, se hace necesario revisar una lista de afecciones en que ambos procesos ocurren. Recientes estudios angiocardiográficos apoyan la explicación de Ewart por los signos que llevan su nombre: colapso parcial del tejido pulmonar. La pericarditis con derrame es responsable de la variada área de matitez de la región del ángulo inferior de la escápula izquierda, asociada a la respiración bronquial, aumento del frémito táctil y egofonía. Catherine A. Neill (1) considera que los efectos clínicos de una pericarditis con derrame dependen de la enfermedad subyacente, de la agudeza de su curso y del grado de compromiso de las otras estructuras. Los resultados radiológicos pueden constituir la mejor pista de los derrames clínicos "silentes" no asociados con dolor o roce pericárdico. La presencia o ausencia de derrame es de gran importancia, porque sólo en los casos en que esté presente ese derrame existe el peligro de taponamiento. Es importante reconocer, afirma Catherine A. Neill; que todos los tipos de pericarditis pueden a veces estar complicados con derrame y que algunos derrames están invariablemente presentes tanto en las pericarditis bacterianas como en las lesiones traumáticas, aunque los derrames pequeños pueden no ser clínicamente diagnosticados. Nadas y Levy (22) hacen especial hincapié en las dificultades diagnósticas para dilucidar la inminencia de un taponamiento. En efecto, en el taponamiento los sonidos del corazón pueden no ser sordos, el latido de la punta puede no estar apagado, el impulso ventricular a la fluoroscopia puede no estar abolido y la ortopnea puede faltar en algunos casos. El pulso paradójico puede ser encontrado en pacientes con insuficiencia congestiva, con colapso vascular periférico y en pacientes con enfermedad obstructiva del tractus respiratorio inferior. En todo caso, una radio de tórax revelando una gran silueta cardíaca sin evidencia de ingurgitación pasiva de los campos pulmonares, parece ser el criterio radiológico más útil en la diferenciación entre pericarditis y miocarditis. Por otra parte, a pesar de que surja la duda entre un derrame pericárdico y un corazón agrandado, la circunstancia de un crecimiento rápido del corazón no es propio sino de los derrames, necesitándose en todo caso practicar una punción exploradora. Las pericarditis enquistadas y los aneurismas ventriculares e intrapericárdicos pueden confundirse. La biopsia del tejido pericárdico es considerado un procedimiento muy útil para la realización de estudios histológicos y bacteriológicos y la creación de una ventana pleuro-ericárdica para el drenaje del derrame.

Al hacer el diagnóstico de pericarditis, la presencia de múltiples agentes etiológicos puede en algunos casos ofrecer elementos de confusión. La pericarditis asociada a otras inflamaciones de seromembranas, puede implicar una larga lista de enfermedades tales como: fiebre reumática,

artritis reumatoidea, lupus eritematoso disseminado, infartos del miocardio, uremia, aneurismas disecantes, desórdenes hemorrágicos y cáncer. Se han descrito casos en que la pericarditis puede simular un angor pectoris o una insuficiencia aguda del corazón. La pericarditis traumática puede ser confundida con otra manifestación pericárdica. Así mismo, el pericardio puede ser asiento de trastornos alérgicos de difícil diagnóstico y no menos difícil tratamiento. Es interesante considerar la posibilidad de una tuberculosis (proceso primario) del pericardio transmitido a los ganglios linfáticos del mediastino y no en sentido contrario como generalmente se cree. Se reconoce una decidida tendencia de la pericarditis tuberculosa a producir taponamientos severos o a evolucionar hacia la constricción. Tales casos son susceptibles de ser intervenidos mediante una pericardiotomía radical, precedida de terapéutica antituberculosa y anticongestiva.

El derrame pericárdico puede ocurrir en asociación con leucemia, tal como ha sido descrito por Neidhardt, Jüngst y Kössling (39). Encontraron a la autopsia una invasión difusa del pericardio, miocardio y endocardio, con infiltrados leucémicos. En estos casos se observa un debilitamiento de la capacidad física, disnea, taquicardia, éstasis de flujo, soplos, (de predominio sistólico) y en ocasiones trastornos del ritmo. Radiológicamente, se observa una dilatación miógena y con relativa frecuencia un derrame pericárdico, en cuyo líquido de punción pueden demostrarse las células patológicas. Asimismo, la pericarditis ha sido reportada en la enfermedad de Hodgkin, en la enfermedad de Gaucher y en la sarcoidosis. La pericarditis aguda puede estar asociada a la enfermedad del suero debido a la antitoxina del tétanos y de la difteria. También puede ser la consecuencia de una severa anemia, del mixedema y de la esclerodermia. El pericardio puede estar comprometido en las tripanosomiasis, el tífus, la fiebre tifoidea, la gripe, la disenteria bacilar, la brucelosis, la meloidiosis, la actinomicosis, la plaga, la tularemia, la coccidioidomicosis y la amibiasis. Ha sido reportada en la toxoplasmosis, dracunculosis y la histoplasmosis. John L. Friedman y col. (26) describen esta última enfermedad como causante de lesiones no sólo en el pericardio sino también del endocardio. Los trabajos donde informan la curación de lesiones calcificadas han sido incriminadas a la histoplasmosis. Robert F. Castle y Ernest Craige (25) consideran que la pericarditis aguda puede ocurrir en gran variedad de situaciones, aunque es más común en la fiebre reumática. Otras etiologías incluyen los estados urémicos, la artritis reumatoidea, los tumores pericárdicos, así como la pericarditis aislada o idiopática. Adicionalmente, la inflamación del pericardio puede ser una complicación de gran variedad de enfermedades pulmonares y de sepsis.

Muchas otras enfermedades han sido separadas del rubro "pericarditis idiopática aguda" en razón a los resultados obtenidos por la investigación de casos individuales, lo que ha permitido poner de manifiesto agentes etiológicos insospechados, irreconocidos, o asociados a una amplia variedad de infecciones tales como: neumonía atípica primaria, mononucleosis infecciosa, linfogranuloma venéreo, miositis epidémica, síndrome de Reiter, pericarditis alérgica, infiltración eosinofílica pleural y pulmonar, cirugía cardíaca y no cardíaca, infección plégena, protozoosis, enfermedades metabólicas y neoplásicas, uremia. Las enfermedades tropicales pueden también

estar presentes en ciertos tipos de pericarditis tales como la Tripanosomiasis Americana, la enfermedad de Chagas. En esta enfermedad, el corazón aparece comprometido en su primera fase. Puede existir una miocarditis con insuficiencia cardiaca, bloqueos de rama y otras manifestaciones que comprometen el músculo cardiaco. Se han descrito pericarditis en la enfermedad de Weil, en la fiebre amarilla, la gripe, la disenteria bacilar, la brucelosis, la equinococosis. A estas enfermedades podemos agregar la parotiditis, la varicela, la pericarditis asociada a la terapia por irradiaciones. Una similar y amplia variedad de tipos etiológicos ocurren en los niños, como lo muestra una serie de 32 casos del Children Medical Hospital Center en Boston: 6 casos de pericarditis purulenta; 5 reumatoidea; 4 aguda benigna; 2 de anemia hipoplástica congénita; 2 de tuberculosis; 1 de lupus eritematoso; 1 de enfermedad de depósito del glicógeno; 1 de ataxia de Friedrich; 1 de anemia de Cooley; 1 de colitis ulcerativa; 1 de endarteritis y una de pericarditis crónica no específica. La pericarditis aguda ha sido observada después de la vacunación antivariólica. Se han descrito cinco casos de necrosis grasosa del pericardio. Además de las diversas etiologías ya enunciadas, es bueno recordar que la administración de drogas puede determinar un proceso pericárdico de tipo iatrogénico. El hidrocloreuro de hidralazina (Apresolina), así como otras drogas que inducen a un síndrome similar al lupus, pueden ocasionar pericarditis; 6-amino-9 D-sicofuranosylpurine, la phenylbutazone, la tetraciclina, la estreptomycina y la terapia con el methylthiouracil. En algunos casos de histoplasmosis, el pericardio puede llegar a estar comprometido ya sea por extensión directa a través de un ganglio linfático infectado o por diseminación sanguínea. Friedman, Braun y Scharz (26) describen tres pericarditis y una severa obstrucción traqueal. En un paciente hubo diseminación activa requiriendo Anfotericina B. En otro caso hubo pericarditis pero sin manifestaciones pulmonares asociadas. Células de levadura compatibles con histoplasma capsulatum fueron demostradas histológicamente en el paciente con obstrucción traqueal.

Al lado de estas afecciones provocadas por bacterias, ritketsias y protozoos, debemos mencionar muy especialmente las pericarditis por virus Coxsakie. Fueron demostradas por primera vez en 1948 y desde entonces diversas enfermedades humanas han sido asociadas a estos virus: herpangina, fiebre de los tres días, meningitis aséptica, pleurodinia epidémica y un síndrome de linfadenopatías y esplenomegalia. Kagan y Bernkopf en 1957 (27) fueron los primeros en reportar el aislamiento del virus Coxsakie en la pericarditis, aunque otros en el mismo año hicieron el diagnóstico de una pericarditis a virus Coxsakie a base de un estudio de anticuerpos. Ha sido demostrado que otros virus distintos al Coxsakie Grupo B pueden ser responsables de la pericarditis aguda. Desde el reconocimiento de una enfermedad aguda asociada a una pericarditis fibrinosa aguda, es común hacer el diagnóstico de una pericarditis idiopática aguda o una pericarditis benigna. Ha quedado establecido que en muchos casos la enfermedad está asociada con infecciones a virus Coxsakie y no está limitada al pericardio, puesto que otras superficies serosas, el miocardio y el sistema nervioso central, así como otras estructuras, pueden estar envueltas. El virus Coxsakie Grupo B, tipo 3, parece tener especial afinidad por el tejido car-

diaco. Según Bain, McLean y Walker (28) 5 de 7 pacientes con pericarditis tenían pleurodinia y meningitis aséptica. Según esos mismos autores, existen demostraciones de que el virus B produce miocarditis en los recién nacidos y ocasionalmente en niños mayores hay sospechas de que estos agentes pueden atacar el pericardio. Rossi y Rentsch (29) llaman la atención acerca de la posible extensión del proceso miocárdico al pericardio, bajo la forma de una pericarditis aguda benigna, muchas de éstas de etiología viral (Coxsackie Grupo B). Kagan y Bernkopf (27) consideran que las pericarditis más frecuentes se observan con motivo de algunas enfermedades como la fiebre reumática, la tuberculosis, las infecciones piógenas y los estados alérgicos. Llama la atención sobre la posibilidad de las pericarditis en los casos de poliomielitis, neumonías atípicas, pleurodinias epidémicas o enfermedad de Børnholm y otras afecciones producidas por virus.

Atención especial es necesario conceder al grupo de pericarditis agudas benignas en la infancia, la cual no aparece relacionada con ninguna enfermedad clásicamente asociada con inflamación del pericardio. A Barnes y Burchell se deben las primeras comunicaciones originales de la enfermedad en 1942. Friedman y col. (30) hacen una descripción detallada de la afección y en los casos descritos refieren el comienzo de la enfermedad por infección respiratoria en tres de ellos. En otro hubo dolor precordial y roce pericárdico, acompañado de fiebre y taquicardia. Se observaron alteraciones características del electrocardiograma en 4 de esos pacientes. Aumento del tamaño del corazón y compromiso pleural y pulmonar se hicieron presentes en cuatro casos. En cinco pacientes, la afección se presentó con dolor en las extremidades, en forma generalizada, difusa y sugestiva de miositis. En ninguno de los pacientes hubo dolor localizado en las articulaciones, ni tumefacción, enrojecimiento, ni calor en las mismas; tres pacientes presentaron evidencias clínicas de una insuficiencia congestiva del corazón. Cinco tuvieron aumento de la velocidad de sedimentación. La leucocitosis varió entre 5.000 y 34.000 glóbulos blancos y la fórmula leucocitaria mostró sólo una débil desviación hacia la izquierda. Se les sometió a tratamiento de antibióticos (aureomicina y cloramfenicol) a cinco pacientes con altas dosis; así como tratamiento sintomático. En cuatro pacientes hubo respuesta dramática con gran mejoría a las 48 horas mediante el uso de ACTH y Cortisona, tal como se usa convencionalmente para la fiebre reumática. Desapareció la fiebre, los dolores, el malestar y los síntomas tóxicos. La sedimentación globular descendió a cifras normales en 7 y 10 días. La mejoría cardíaca fue menos espectacular. La insuficiencia cardíaca congestiva mejoró rápidamente, pero el roce pericárdico, el aumento del corazón y las modificaciones del electrocardiograma desaparecieron lentamente. La duración de la enfermedad en los seis niños varió entre tres semanas y seis meses. Exámenes practicados 10 y 22 meses más tarde puso de manifiesto ausencia de daños residuales del corazón, salvo pequeños ruidos adventicios oídos en un paciente. Los autores hacen una diferenciación entre la pericarditis aguda benigna y la reumática y concluyen en que todos los pacientes reumáticos tenían uno o más signos mayores de reumatismo. En las pericarditis agudas benignas uno sólo tenía un signo menor. Estudios realizados por Rossi y Friederich (31) les permitió concluir que, en 51 casos, el 49 por ciento fue una pericarditis por reuma-

tismo articular agudo, el 8 por ciento era aguda benigna y el 25 por ciento purulenta. Según estos autores, la diferenciación exacta entre la pericarditis aguda benigna y la reumática es importante pues ello permite tener un concepto claro del pronóstico y poder planificar la actividad futura del niño. Constituye un criterio importante en el diagnóstico diferencial poder determinar los antecedentes de fiebre reumática en la familia y recordar que, aunque el derrame pericárdico de las pericarditis agudas benignas responde bien al ACTH y a la Cortisona, no sucede lo mismo con los salicilatos. Por otra parte, Spahn (32) considera que puede renunciarse al tratamiento esteroideo cuando parece seguro el diagnóstico de pericarditis aguda benigna. Harrison (15) llama la atención acerca de la forma tormentosa como se inician las pericarditis agudas benignas, con altas temperaturas de 40° y más; pero está de acuerdo en que la enfermedad es en general de corta evolución y hacia una restitutio ad integrum en pocos días. Agrega que en este tipo de afección, el taponamiento es excepcional.

Las pericarditis agudas benignas cursan generalmente como consecuencia de una agresión bacteriana no determinada. Por ello, a pesar de haberse comprobado la etiología viral en algunos casos, muchos otros conservan la denominación idiopática o no específica, a veces porque los estudios virales apropiados no son realizados y a veces porque no todos los virus causantes han sido descubiertos. Por consiguiente, las pericarditis agudas idiopáticas o benignas agudas sólo pueden ser etiquetadas así cuando ninguna entidad etiológica ha sido claramente determinada, siendo conveniente recordar que la mera presencia de anticuerpos o virus no necesariamente da una clara indicación etiológica en ese sentido (40). Además del virus Coxsackie, el virus de la Influenza A y B han sido también incriminados en las pericarditis. En todo caso la presentación de una pericarditis aguda aislada es para el pediatra un acontecimiento raro pero cada vez más frecuente que requiere un cuidadoso diagnóstico diferencial. El cuadro clínico se caracteriza por un proceso favorable en la inmensa mayoría de los casos.

David H. Spodick (33) hace mención de las diferentes formas en que las pericarditis pueden estar presentes en el Reumatismo Articular Agudo: pericarditis fibrinosa ocasionalmente con derrame, raras veces con taponamiento; adhesiones fibrosas, raras veces constrictivas; cambios fibrocelulares semejanado una sinovitis reumática; granulomas reumatoideos; y sus combinaciones. La enfermedad más común es el Reumatismo Articular Agudo y puede coexistir con otras formas de pericarditis (probablemente ocasionando taponamientos y constricción). Los roces pericárdicos no son raros en pacientes con Reumatismo Articular Agudo sin síntomas torácicos apreciables. Según Spodick, las pericarditis reumatoideas constituyen la causa más común de la enfermedad. Según Davison (34) la pericarditis reumática es una enfermedad común en la infancia, asociada invariablemente con otras manifestaciones de la fiebre reumática. Cuando la pericarditis se presenta en el curso de una fiebre reumática está usualmente asociada con miocarditis y valvulitis (insuficiencia mitral con un murmullo sordo pansistólico en la punta). El cuadro clínico se manifiesta con dolor torácico, roce pericárdico y murmullo de la insuficiencia mitral. Puede estar presente cierto grado de derrame pericárdico, generalmente

del tipo fibrinoso o serofibrinoso. Catherine A. Neill (1) asegura que las pericarditis reumáticas es la menos común de las manifestaciones clínicas de las carditis agudas reumáticas. Considera que la incidencia de las pericarditis es más alta en los casos en que esté asociada una insuficiencia congestiva del corazón u otras severas manifestaciones de carditis. El taponamiento raras veces ocurre. Los síntomas son los mismos de cualquier otro tipo de pericarditis. Puede ir asociada a otras manifestaciones reumáticas como artritis, nódulos, eritema marginatum, valvulitis, etc.; así como evidencias de laboratorio características de la fiebre reumática. Taran y Ordogorico (35) están de acuerdo en considerar que todo paciente que muera durante el curso de una fiebre reumática activa en quien se haya realizado un estudio histológico del corazón, muestra signos de lesión pericárdica.

En las pericarditis asociadas a una artritis reumatoidea, el curso es insidioso y aparece enmascarado por una fiebre elevada, malestar intenso, vómitos y poliartritis extensiva. La fiebre y la polinucleosis ofrecen las cifras más elevadas en la pericarditis reumatoidea y pueden estar presentes hasta que los signos inequívocos de la artritis aparecen. El electrocardiograma es útil en el diagnóstico en muchos casos, aunque no en todos. Davison (34), considera que la pericarditis es solamente una entre las numerosas complicaciones de la enfermedad. Otras manifestaciones de la artritis reumatoidea son la regurgitación aórtica y mitral, o la miocarditis. La terapia esteroidea ha sido beneficiosa en muchos casos de pericarditis reumatoidea.

Paul S. Lietman y E. G. L. Bywaters (19) revisaron 285 casos de Artritis Reumatoidea Juvenil, comprobándose el diagnóstico en la evidencia del compromiso articular en casos crónicos y múltiples antes de los 16 años de edad. Se comprobó el compromiso pericárdico mediante el roce característico, evidencia de aumento de la silueta cardiaca a los Rayos X, con corazón globuloso. El electrocardiograma mostró ondas T invertidas, precedidas o no de elevación del segmento ST, así como hallazgos a la autopsia. La congestión del corazón en insuficiencia debido a taponamiento nunca fue severa (apenas 3 de 14 pacientes). La terapia esteroidea está justificada en todos los casos leves.

Frente a los casos leves que no dan sintomatología y que muchas veces constituyen hallazgos durante un proceso infeccioso cualquiera, se hallan otros de extrema gravedad, bien porque se produce un derrame de tal magnitud que compromete la vida del enfermo, bien por tratarse de un derrame purulento en el curso de una septicemia que empeora el pronóstico. Salvo en las pericarditis purulentas como en algunas formas de pericarditis tuberculosas, el pronóstico de las pericarditis agudas no es malo. Generalmente influye la etiología y las nuevas terapias a base de antibióticos, quimioterápicos, esteroides y ACTH, han permitido un mejor y más racional tratamiento de las pericarditis. Sin embargo, la posibilidad de una evolución hacia el taponamiento o la constricción debe tenerse siempre presente al hacer el pronóstico. Loftis, Marcy y Sherman (36), mencionan el neumopericardio como una complicación infrecuente del enfisema mediatínico del lactante. Esta afección raras veces se puede determinar clínica-

mente, pero los síntomas y signos son característicos y el rápido alivio de la compresión gaseosa mediante la pericardiotomía puede salvar la vida del paciente. El aire que ha penetrado en el mediastino posiblemente pase al pericardio por entre las deflexiones pericárdicas sobre los vasos pulmonares. El neumopericardio es más frecuente en los lactantes que en los niños mayores, porque aquellos son especialmente propicios a la ruptura y disección con el neumopericardio resultante.

El tratamiento médico de pacientes con pericarditis sin taponamiento depende en alto grado de la causa de la enfermedad. Según Alexander Nadas y Jay M. Levy (22), los pacientes con pericarditis reumática deben ser tratados con esteroides. Estos autores no han encontrado evidencias concluyentes acerca de las ventajas del tratamiento hormonal en pacientes con pericarditis idiopática aguda benigna. Sin embargo, cuando se ha establecido un diagnóstico de pericarditis reumática, debe usarse la penicilina para erradicar las infecciones estreptocócicas, seguido de profilaxia con el mismo antibiótico. Las pancarditis y la insuficiencia congestiva del corazón están usualmente presentes, debiendo utilizarse en tales casos los digitálicos, los diuréticos y los esteroides. En pacientes con pericarditis asociada a una artritis reumatoidea, tomando en cuenta la cronicidad de la enfermedad y la poca mortalidad, no recomiendan mucho los esteroides. No existe tratamiento específico de las pericarditis, excepto si se trata de una pericarditis supurativa aguda o tuberculosa. Tres aspectos importantes tiene el tratamiento de las pericarditis agudas: combatir el proceso infeccioso causal, calmar el dolor y evacuar el derrame. Con sólo tratar la enfermedad causal y evacuar el derrame se logra las más de las veces hacer desaparecer la pericarditis (37). Por consiguiente, los antibióticos, las sulfas, el salicilato, los esteroides, etc., deberán usarse según la etiología. Debe guardarse cama y establecer un régimen hipohídrico e hiposalino cuando se tema un derrame. Si el dolor domina el cuadro, un procedimiento energético con revulsivos, calor, analgésicos, sedantes e incluso opiáceos podrá imponerse como medida de urgencia. En las formas supuradas y de etiología infecciosa en general se utilizarán antibióticos específicos y el drenaje del exudado purulento. También, aunque raramente, en las formas serofibrinosas podrá ser necesaria la paracentesis del pericardio por vía alta (5° espacio intercostal izquierdo a 5 centímetros por fuera del borde del corazón (vía de Dieulafoy), media (7° u 8° espacio por debajo de la punta (vía de Constantinesco), o baja (retroxifoidea o vía de Marfan). Se suele practicar previa anestesia por infiltración novocáinica e incluso previa preparación con morfina, largactil, etc. Si el derrame es purulento, deberá usarse un trocar grueso e incluso intervenir quirúrgicamente (pericardiotomía) por vía torácica anterior, posterior o abdominal. En las pericarditis tuberculosas, debe tenerse siempre presente la frecuente posibilidad de una infección tuberculosa generalizada y en tales casos el exudado serofibrinoso o hemorrágico y las neoformaciones granulosas que conducen a una pericarditis constrictiva, deben conducir el tratamiento lo más precozmente posible con las drogas antituberculosas (Isoniacida, Estreptomina y PAS). Si se constituye la pericarditis constrictiva, la extirpación quirúrgica de todo el pericardio (pericardiectomía) es lo indicado. Para combatir el dolor pueden utilizarse los salicilatos, los opiáceos y los seda-

tivos. Un severo y prolongado dolor puede ser yugulado mediante el bloqueo del ganglio estrellado izquierdo. Esto parece ser una negativa a que las implicaciones del nervio frénico sea un camino para que el dolor se propague desde el corazón.

Clínicamente, la ausencia del pericardio se ha probado que es bien tolerado. Sin embargo, se acepta que la integridad del pericardio reduce la fricción externa debido a los movimientos del corazón. Impide el contagio de las estructuras vecinas. Provee una cámara cerrada en la cual los cambios de presión ayudan al flujo sanguíneo intracardiaco. Cuando se lleva a cabo la pericardiocentesis es bueno recordar que, aparte de ser el procedimiento más indicado, especialmente en los niños pequeños, está indicado un cuidadoso control con monitor.

EXPOSICION DEL CASO

A. C. G. B., de 15 meses de edad, hembra, raza blanca. Es atendida a domicilio el día 26 de diciembre de 1968 por presentar disnea acentuada, decaimiento general, anorexia, fiebre elevada y una tumefacción violácea a nivel de los tejidos periorbitarios del lado izquierdo.

Historia familiar: Padres sanos, en la edad media de la vida, sin particulares de importancia.

Antecedentes obstétricos: Se observó en la madre que en las últimas horas del embarazo no progresaba normalmente la dilatación del cuello uterino, apreciándose sufrimiento fetal. Ello obligó a practicar cesárea. No hubo problemas durante el parto.

Antecedentes personales: Desarrollo y crecimiento normales en todos sus aspectos. El control pediátrico de alimentación e inmunizaciones se llevó a cabo con toda regularidad.

Historia médica anterior: Los meses de agosto y septiembre de 1966 la niña los pasó en las afueras de la ciudad de Trujillo, en una casa situada en el barrio Musabés. En esa oportunidad, un insecto que no pudo ser identificado, la picó en el párpado superior del ojo izquierdo, sin mayores consecuencias aparte de un leve escozor que desapareció rápidamente.

El 24 de diciembre de 1967 presentó fluxión nasal, acompañada de fiebre y tumefacción del párpado superior del ojo izquierdo. La temperatura ascendió a cifras cercanas a los 40° C. Al día siguiente, 25 de diciembre, fue vista por un médico quien sospechó un proceso gripal y una dermatitis alérgica, ordenando Peridex y aplicación local en el párpado enfermo de unguento de Humacorten. Ese mismo día comenzó a presentar disnea de poca intensidad y vómitos. El párpado enfermo tomó una coloración rojiza hasta tornarse violácea y la tumefacción siguió en aumento hasta llegar a adquirir la forma y el tamaño de un regular tomate "perita". Para el día 26 de diciembre, la disnea se había intensificado notablemente, la fiebre persistía en cifras elevadas y la enfermita se observaba decaída, irritable y anoréxica. Ese mismo día se consideró prudente practicar una radio de tórax con el fin de poner en claro alguna manifestación respiratoria, aunque

clínicamente no existían síntomas que hiciesen pensar en tal eventualidad. El estudio radiológico mostró, sorpresivamente, una silueta cardíaca aumentada en todos sus diámetros, así como un discreto engrosamiento de la trama bronquial, con reacción peribronquial en el lóbulo superior del lado derecho. En vista de estas manifestaciones cardiopulmonares se practicó un electrocardiograma, ordenándose su hospitalización.

Examen físico: Ingresó al Hospital Privado Centro Médico de Caracas el 28 de diciembre en las mismas condiciones anotadas anteriormente: disnea, fiebre elevada, anorexia, náuseas, decaimiento del estado general y marcada tumefacción de los párpados y tejidos periorbitarios del ojo izquierdo.

Se pudo constatar, al examen físico cardiovascular, una moderada ingurgitación yugular, sin soplos cardíacos de significación patológica. Taquicardia de 150 latidos por minuto. No había evidencias de roce pericárdico. Hígado y bazo dentro de límites normales.

El estudio del electrocardiograma practicado el mismo día 28 de diciembre, arrojó los siguientes datos: elevación del segmento ST en todas las derivaciones estándar, pero con un mayor aumento de la elevación de la segunda derivación. Asimismo, se observó un levantamiento del segmento ST en V4, V5 y V6.

Este primer electrocardiograma fue considerado característico, casi patognomónico de una pericarditis. En efecto, en la mayoría de las pericarditis, en el período inicial se observa un levantamiento del segmento ST en la 1ª, 2ª y 3ª derivaciones, pero más alto en la segunda como se observa en nuestro caso. Es de hacer notar que en el período inicial del infarto del miocardio también se observa esta elevación del segmento ST. En el infarto anterior del miocardio se observa un levantamiento del segmento ST en la 1ª derivación y una depresión del mismo segmento en la 3ª derivación. En el infarto posterior se observa un mayor aumento de la elevación del segmento ST en la 3ª derivación y una disminución en la 1ª derivación.

El estudio radiológico del tórax y el trazado electrocardiográfico permitió sentar el diagnóstico de pericarditis. En los primeros días de enero de 1967, un nuevo estudio radiológico del tórax mostró un mayor aumento de la sombra cardíaca. Es de hacer notar, que este aumento brusco y rápido de la sombra cardíaca sólo se observa en los derrames pericárdicos. Se apreció, asimismo, un mayor aumento de la ingurgitación yugular. En vista de estas circunstancias hubo acuerdo en practicar de inmediato una pericardiocentesis a fin de aliviar al corazón de esa sobrecarga de líquido. Se preparó a la pequeña paciente y el 2 de enero de 1967 le fue practicada una punción evacuadora del pericardio.

Procedimiento quirúrgico: Bajo anestesia general y con la niña semisentada, se hizo una Pericardiocentesis por el ángulo costo-xifoideo izquierdo. Por una pequeña incisión en la piel con la punta del bisturí, se introdujo de abajo a arriba por el mencionado ángulo la aguja conectada a una inyectora, la que progresó por la cara posterior del esternón, sintiéndose cuando atravesaba el músculo diafragmático y la hoja parietal del pericardio. A

la aspiración se retiró líquido serohemático, rico en grumos de fibrina que obstruían la luz de la aguja. Debido a esta circunstancia, se retiró la aguja y se insertó un Trócar N° 14 conectado a una llave de tres pasos. Fue continuada la pericardiocentesis retirándose 250 cc. del mismo líquido, siempre con relativa dificultad debido a que los grumos de fibrina mencionados eran tan numerosos que también obstruían la luz del Trócar empleado. Se realizó estudio citológico del líquido extraído, observando en el mismo la presencia de glóbulos rojos y gran cantidad de leucocitos segmentados. No se encontraron células tumorales.

Debido a que los controles clínicos, radiológicos y electrocardiográficos mostraron reacomulación del líquido, con peligro inminente de taponamiento cardíaco, se consideró urgente proceder a un drenaje del pericardio mediante una pericardiotomía parietal, la cual proveería una amplia derivación hacia la cavidad pleural izquierda. Fue intervenida el 4 de enero de 1967.

Procedimiento quirúrgico: Bajo anestesia endotraqueal, se hizo una toracotomía antero-lateral izquierda a nivel del 4° espacio intercostal anterior. Se dividió la piel y los músculos intercostales y la pleura parietal. Al penetrarse en la cavidad pleural se separó el pulmón hacia atrás, el cual fue cubierto con gasa húmeda. El pericardio hacía eminencia, viéndose muy distendido, renitente a la palpación e hiperémico. Al hacerse su abertura, salió gran cantidad del mismo líquido retirado anteriormente por la pericardiocentesis, a presión, arrastrando gran cantidad de fibrina, verrugosa, formando grumos. Una vez descomprimido el miocardio, lo cual se hizo de un modo progresivo y paulatino, obstruyendo digitalmente la abertura hecha, se amplió la incisión y se hizo una resección del pericardio parietal, en toda la superficie anterior, por delante del nervio frénico y por detrás de éste. Esta estructura nerviosa se conservó a la manera de un pilar el cual descendía verticalmente hasta el diafragma con una pequeña cantidad de pericardio parietal adherido a su cara posterior. La cavidad pericárdica, más exactamente, la superficie interna del pericardio parietal y el pericardio visceral tenían un aspecto despolido y cubierto con material fibrinoso. Afortunadamente, el epicardio no estaba muy engrosado y se observaba una contracción cardíaca amplia, sin evidencia de contricción. Ampliamente extirpado el pericardio parietal y debidamente drenado hacia la cavidad pleural izquierda, se retiró el tubo de drenaje, fenestrado, del hemitórax izquierdo y se hizo la síntesis de la toracotomía por planos, del modo habitual.

Se retiró material del pericardio y enviado al Departamento de Anatomía Patológica.

Resultado del estudio de la biopsia del pericardio: El informe dice textualmente: "Se reciben dos fragmentos de pericardio de 5.5 x 3 y 2 x 1.5 cms., respectivamente. Superficie externa con tejido adiposo; superficie interna de color amarillento, lisa, con membranas adheridas a la misma".
Diagnóstico: Pericarditis subaguda. No encontramos estructuras específicas que permitan diagnóstico etiológico.

Pruebas cutáneas a la tuberculina, coccidioidina e histoplasmina: negativas.

Otras medidas terapéuticas: El tratamiento médico llevado a cabo consistió en Penicilina cristalina a razón de 1 millón de Unidades diarias (I. V.) desde el 28 de diciembre de 1966 hasta el 4 de enero de 1967, que fue omitida, cambiándose luego por Penicilina Procaína, 400.000 U. diarias (I. M.) desde el 4 hasta el 10 de enero. Otros antibióticos utilizados fueron: Protafilina, Pentrexyl, Terramicina y Estreptomicina. Se administró Esteroides (Meefcorten) a razón de 5 miligramos cada 12 horas (V. O.) desde el 10 hasta el 18 de enero, fecha de su egreso. Cardiotónicos: Digilanid, XV gotas tres veces al día, desde el 3 de enero hasta el 7 del mismo mes, rebajada luego a X gotas y omitida el 10 de enero. Contra la inflamación ocular se usó colirio Visadrón. Asimismo, se hidrató a la paciente con solución glucosiológica durante los dos primeros días, sirviendo ello también para la administración de los antibióticos. La temperatura fluctuó entre 38 y 39.5° C. desde su ingreso hasta 3 días antes del egreso, para luego desaparecer totalmente.

Dos años después (7-5-69) fue sometida la paciente a controles radiológicos y electrocardiográficos, con resultados normales. Hace un mes (junio de 1971) nuevos controles resultaron también normales.

Diagnóstico final: El criterio diagnóstico sustentado en este caso fue de una Pericarditis subaguda con derrame, de etiología posiblemente viral. El derrame era de naturaleza serofibrinosa y hemática. La pericardiocentesis y especialmente la pericardiectomía contribuyeron, indudablemente, a salvar la vida de la paciente ante la inminencia de un taponamiento.

Comentarios: Las variadas incidencias que acompañaron el presente caso muestran aspectos de gran interés. En primer lugar, la picadura en el párpado superior izquierdo por un insecto que no fue identificado, y luego la iniciación del cuadro con tumefacción de los tejidos periorbitarios, año y 8 meses después, del ojo del mismo lado, sugirió desde el primer momento la posibilidad de un síndrome ocular, tal como fue descrito por Carlos Chagas, como puerta de entrada del *Schizotripanum Cruzii* en la enfermedad de Chagas, determinando la oftalmía esquizotripanósica unilateral (signo de Romaña, complejo oftalmoganglionar de Basso y Basso, signo de Chagas-Mazza-Romaña). A esta manifestación inicial debemos agregar otros síntomas presentados por nuestra enferma, similares a los que pueden estar presentes en la primera etapa de la enfermedad de Chagas, tales como: iniciación brusca del edema del párpado y de la conjuntiva de un ojo; este edema es a menudo indoloro, adquiriendo la región un color rojo violáceo bastante característico. Además, es conveniente recordar que, a pesar de que nuestra paciente no presentó alteraciones del globo ocular, el complejo oftalmoganglionar de Basso y Basso es de gran importancia diagnóstica en la enfermedad de Chagas y ha facilitado el despistaje de gran número de casos agudos de esa enfermedad. La ausencia de un ganglio satélite no fue motivo suficiente para descartar la eventualidad del complejo oftalmoganglionar, puesto que Romaña hace constar la posibilidad de micropoliadenopatías que pueden pasar desapercibidas a un examen superficial. Otros síntomas, presentes en nuestro caso, hacían sospechar con bastante verosimilitud la posibilidad de una enfermedad de Chagas, tales como fiebre acompañada de postración, inquietud, anorexia, irritabilidad

y vómitos. También puede existir taquicardia y modificaciones electrocardiográficas. En este aspecto, hubo bastante similitud entre el estudio electrocardiográfico de nuestra paciente y el que se observa en la enfermedad de Chagas. En efecto, en esta enfermedad, existe fundamentalmente daño miocárdico con aplanamiento o inversión de la onda T y concomitantemente con la miocarditis aguda puede observarse también pericarditis.

A la luz de las anteriores apreciaciones, los síntomas cardiovasculares puestos de manifiesto por la radiografía del tórax y el estudio electrocardiográfico de nuestra paciente, permitió poner en evidencia el conjunto de manifestaciones pericárdicas como propias de la enfermedad del pericardio sin ingerencias parasitarias de tipo chagásico. La silueta del corazón de la enfermita, aumentada en todos sus diámetros, hubiera podido ser confundida con una imagen de miocarditis. Sin embargo, la rapidez con que se inició el cuadro y la ausencia de congestión de las bases pulmonares, permitió diferenciar una pericarditis de una insuficiencia congestiva del corazón, como consecuencia de una miocarditis. El estudio electrocardiográfico del presente caso fue concluyente, inclinándolo el diagnóstico hacia una pericarditis, al tomar en cuenta la elevación del segmento ST en segunda derivación, considerado patognomónico. Si a ello agregamos el aumento brusco y rápido observado en la sombra cardíaca de nuestra paciente (característico de las pericarditis) tal circunstancia ayudó también a decidir el diagnóstico.

Otro aspecto de gran importancia surgido en la consideración de este caso aparece representado en el inminente peligro de taponamiento que pudo haber causado la muerte de nuestra paciente. Este accidente suele apreciarse con bastante frecuencia en las pericarditis purulentas y en los hemipericardios; muy raras veces en las pericarditis serofibrinosas, idiopáticas o virales, como es el caso que aquí nos ocupa. Asimismo, nos llamó mucho la atención la rapidez con que se colectó el líquido y la magnitud, en corto tiempo, del derrame y las manifestaciones compresivas y hemodinámicas. La extirpación del pericardio constituyó un procedimiento terapéutico salvador y en tal sentido conviene advertir que son muy contados los casos en la literatura mundial en que haya sido necesario practicar la pericardiectomía para resolver problemas de taponamiento en pericarditis serofibrinosas. En la bibliografía venezolana sólo aparece publicado el caso de los Drs. José Barnola y José Luis Izaguirre, de una pericarditis purulenta por *Hemphillus Influenzae* y el hallazgo de constricción al examen anatomopatológico (4), así como el caso de pericarditis, complicación de un absceso hepático amibiano del Dr. Coronil (41). Aunque el pericardio es una estructura que ofrece indudable protección al corazón, tanto por el aislamiento con respecto a las estructuras vecinas que ofrece sus dos hojas, como por las facilidades de deslizamiento que el músculo cardíaco exige en el sistole y diástole de su mecánica autonómica, sin embargo, la eliminación del pericardio es compatible con un buen funcionamiento del corazón, como ha sido puesto en evidencia en muy numerosas publicaciones. En nuestro caso presente, la paciente objeto de esta comunicación lleva casi tres años sin pericardio sin haberse observado, hasta el presente, ninguna manifestación patológica derivada de tal circunstancia. Por lo tanto, no debe vaci-

larse en practicar con toda la urgencia que el caso lo exige, una pericardiectomía sea cual sea la naturaleza del derrame y sólo atendiendo al peligro de taponamiento que podría ser fatal para el enfermo.

Resúmen

Se hacen consideraciones generales en torno a las pericarditis con derrame en el niño, las diversas causas que pueden incidir en su presentación, su sintomatología, los diagnósticos diferenciales necesarios para distinguir el trastorno según la etiología, así como los accidentes considerados de alta peligrosidad para la vida del paciente tales como el taponamiento y la constricción.

En el desarrollo de este trabajo se hace mención pormenorizada de los estudios radiológicos y electrocardiográficos necesarios para sentar el diagnóstico positivo de la enfermedad, detentando no solamente la presencia del derrame sino también su naturaleza, su magnitud, la inminencia de un taponamiento y la posible existencia de una constricción. Merecieron atención especial los estudios químicos y citológicos de los derrames, así como las características bio-citológicas del material de biopsias y autopsias de los fragmentos de pericardio.

Se expone, a continuación, el caso de una niña de 15 meses, con todas las características propias de una pericarditis con derrame de naturaleza serofibrinosa. El diagnóstico se hizo en base a estudios clínicos, radiológicos y electrocardiográficos, siendo de interés destacar la rapidez y magnitud con que se colectó el derrame, así como la necesidad urgente de actuar quirúrgicamente mediante la pericardiocentesis y la pericardiectomía para salvar la vida de la paciente.

Se destacó en este trabajo la similitud de síntomas que presentó la paciente, en su fase inicial, con la enfermedad de Chagas y las manifestaciones electrocardiográficas y clínicas que permitieron sentar el diagnóstico correcto. Sin embargo, no fue posible, en esta enferma, determinar el agente etiológico causante de su afección, privando el criterio de tratarse de una pericarditis viral. La evolución, la sintomatología clínica y electrocardiográfica y la naturaleza del derrame permitieron sustentar este criterio, especialmente si se toma en cuenta lo que afirma Louis Wolff (40) que la mera presencia de anticuerpos o virus no necesariamente da una clara indicación de que esas comprobaciones permiten asegurar el problema etiológico.

La enferma, objeto de este estudio, ha venido evolucionando satisfactoriamente. Tres años después del inicio de su enfermedad, su estado de salud es normal.

A CLASIFICACIÓN DE LA PERICARDITIS AGUDA

A. Idiopática Pericarditis

B. Infecciosa Pericarditis

1. Bacterial

a. Suppurativa

b. Tuberculosa

2. Viral

3. Atypical pneumonia

4. Infección micobacteriana

5. Fungus

6. Parasitic

7. Listeria

C. Pericarditis in the Vasculitides: Systemic Disease Group

1. Rheumatic fever

2. Systemic lupus erythematosus

3. Rheumatoid arthritis

4. Ankylosing spondylitis

5. Systemic scleroderma

6. Dermatomyositis

7. Paraneoplastic reaction of tumor hormone withdrawal

8. Polyarteritis

9. Thrombotic thrombocytopenic purpura

D. Pericarditis in Hypersensitivity States

1. Serum sickness

2. Allergic granulomatosis

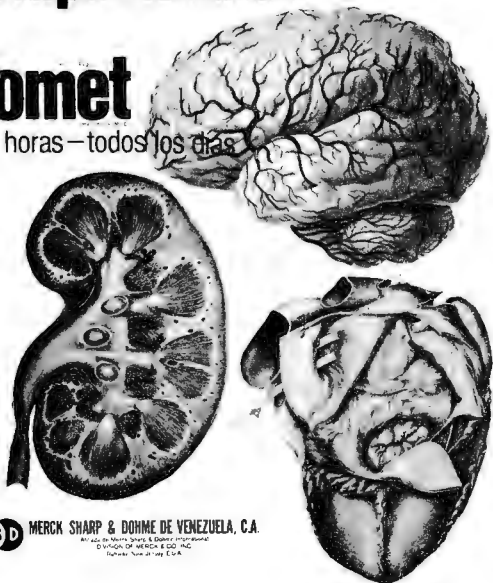
3. Other sensitivity reactions

Fig. 1. Clasificación e incidencia de las Pericarditis

Ayuda a proteger los órganos vitales contra los efectos perjudiciales de la hipertensión

Aldomet

todas las horas — todos los días



MERCK SHARP & DOHME DE VENEZUELA, C.A.

Alianza de Merck Sharp & Dohme International
DIVISION OF MERCK & CO. INC.
Kenilworth, New Jersey, U.S.A.

¡nuevo!

ESPECIFICO
para su paciente
HOSPITALIZADO

Pentrexyl
(AMPICILINA)

Parenteral
500 mg






ITURBE HNO'S. C.A.

Instrumentos, Aparatos
y Mobiliario

para Médicos,
Clínicas y Hospitales

PASEO DE LOS ILUSTRES - EDIF. RADS - LOCAL "B"
Frente a la Universidad - Los Chaguaramos
TELEFONOS: 61.59.31 - 61.93.08
CARACAS - VENEZUELA

ASOCIACION TERAPEUTICA BALANCEADA
DE FACTORES LIPOTROPICOS
CON EL EFECTO COENZIMATICO
DE LAS VITAMINAS DEL COMPLEJO B



CAPSULAS

LIBOLIN

TRATAMIENTO Y PREVENCIÓN DE LA INFILTRACIÓN GRASA DEL HÍGADO
ATEROSCLEROSIS Y DISMETABOLISMO LIPÍDICO

La forma de Cápsulas
proporciona absorción
más rápida y mayor efectividad
terapéutica de los ingredientes
activos de **LIBOLIN**



PRODUCTOS ISERN

Laboratorios TECNO-QUIMICOS, C. A. - Caracas, Venezuela.

CLASSIFICATION AND INCIDENCE

E. Pericarditis in Disease of Contiguous Structures

1. Myocardial infarction

- a. Acute myocardial infarction
- b. Post-myocardial infarction syndrome
- c. Ventricular aneurysm

2. Dissecting aortic aneurysm

3. Pulmonary embolism

4. Esophageal diseases

F. Pericarditis in Disorders of Metabolism

1. Renal failure

- a. Acute
- b. Chronic

3. Cholesterol pericarditis

1. Addison's disease (crisis)
2. Diabetic keto-acidosis

2. Myxedema *

G. Pericarditis in Neoplasia

1. Secondary (metastatic, hematogenous or by direct extension) carcinoma, sarcoma, lymphoma, leukemia

2. Primary

H. Traumatic Pericarditis

1. Direct

- a. Penetrating chest injury
- b. Esophageal perforation
- c. Foreign body

2. Indirect

- a. Non-penetrating chest injury
- b. Irradiation

I. Pericarditis of Uncertain Origin

1. Post-pericardiotomy syndrome

2. "Postoperative pericarditis"

3. Reiter's syndrome

4. Whipple's disease

5. Löfller's syndrome

6. Sarcoidosis

7. Scleritis

8. Myeloid metaplasia

9. Sjögren's syndrome

* Not necessarily an inflammatory lesion.

Fig. 2. Una clasificación de las Pericarditis Agudas

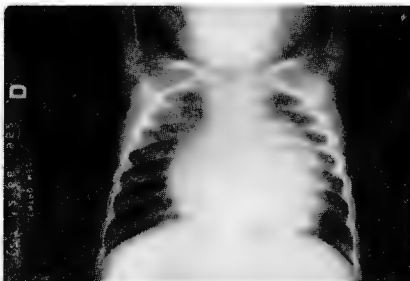

Fig. 3. Radio de tórax practicada el 27 de diciembre de 1966 donde puede apreciarse una silueta cardíaca aumentada en todos sus diámetros. El corazón tiene la forma de pera o pimplina. El contorno cardiovascular ha sido reemplazado por una línea uniformemente curva. El líquido contenido en el pericardio empuja el corazón hacia arriba, originando un pedículo vascular muy corto. Se observa también un discreto engrosamiento de la trama bronquial, con reacción peribronquial del lóbulo superior del pulmón derecho

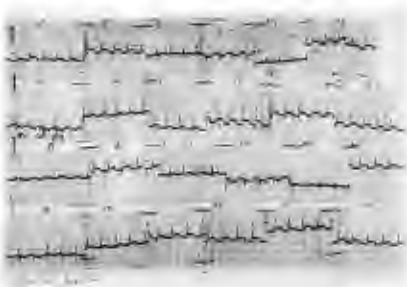


Fig. 4. Electrocardiogramas de los días 27 y 23 de diciembre de 1966 en los cuales puede observarse un levantamiento marcado del segmento ST en las derivaciones 1ª, 2ª y 3ª, siendo el desnivel positivo mayor en la 2ª derivación. Esta configuración es típica de las pericarditis en la primera fase de su evolución. Se observa igualmente levantamiento del segmento ST en las precordiales izquierdas

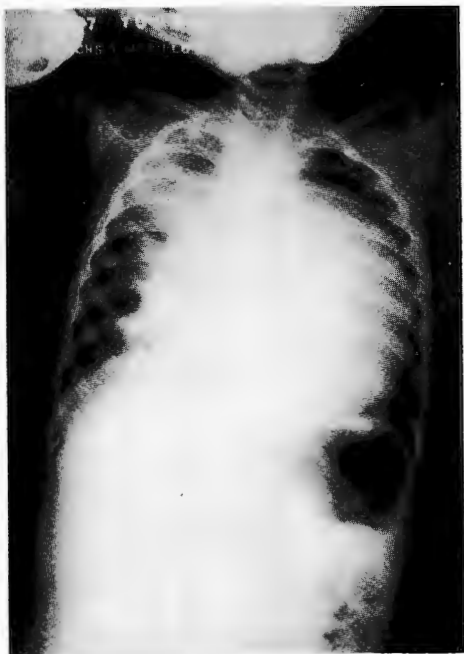

Fig. 5. Radio de tórax del día 2 de enero de 1967, donde puede apreciarse un mayor aumento de la sombra cardíaca. Conviene recordar que todo aumento brusco de la silueta cardíaca es compatible con la presencia de un derrame pericárdico. Simultáneamente pudo apreciarse también ingurgitación yugular. Estos datos y el resultado del estudio electrocardiográfico permitió sentar el diagnóstico de una pericarditis con derrame e inminencia de taponamiento. Se practicó ese mismo día una pericardiocentesis, con salida de 250 cc. de líquido sero-hemático, rico en fibrina

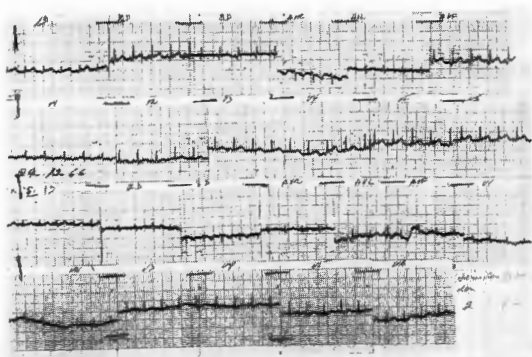


Fig. 6. En estos electrocardiogramas de los días 29 de diciembre de 1966 y 2 de enero de 1967, el levantamiento del segmento ST tiende a normalizarse

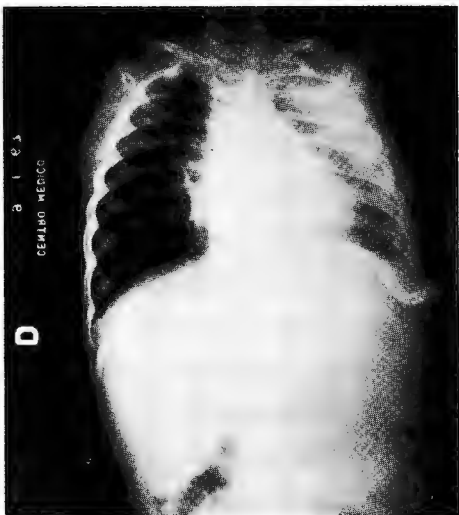


Fig. 7. Debido a que nuevamente surgió el peligro de un tapo-
namiento, se decidió practicar de urgencia una pericardiectomía,
la cual se llevó a cabo el 4 de enero de 1967. Esta fotografía,
tomada cinco días después de la intervención, muestra una
imagen normal del corazón. En el hemitórax izquierdo aparece
una velamiento que fue interpretado como una reacción pleural
provocada por el derrame pericárdico. El tubo de drenaje aparece
aún en su sitio

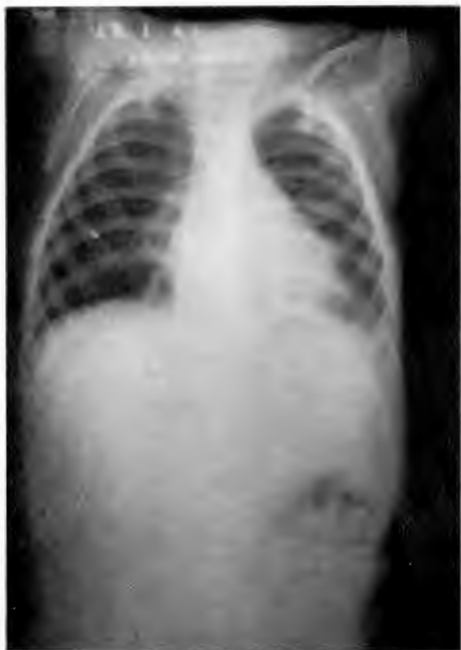

Fig. 8. Radio de tórax del día 17 de enero de 1967, practicada un día antes de su egreso del hospital. Obsérvese la normalidad de los diámetros de la silueta cardíaca. El velamiento pleural izquierdo ha desaparecido casi en su totalidad

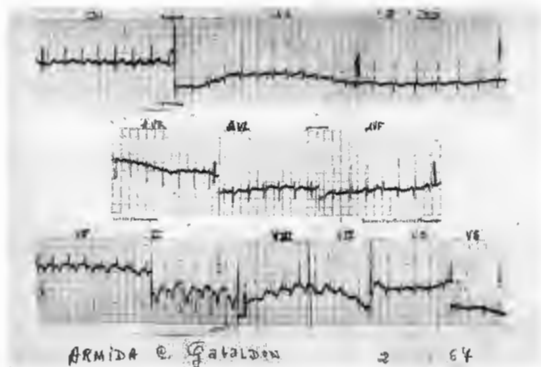


Fig. 9. En este electrocardiograma del día 23 de enero de 1967 puede apreciarse la normalización del segmento ST en la 1ª, 2ª y 3ª derivaciones, observándose igualmente ondas T invertidas en V1, V2 y V3

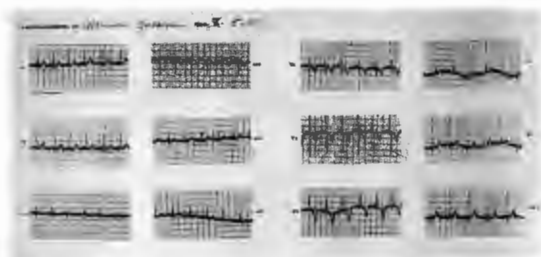


Fig. 10. En este electrocardiograma del día 6 de mayo de 1969, hay una normalidad del segmento ST en las derivaciones standards. En las precordiales derechas se observa una inversión de la onda T, lo cual podría ser un patrón infantil, o podría estar en relación con las secuelas de una pericarditis traumática, consecencial al acto operatorio

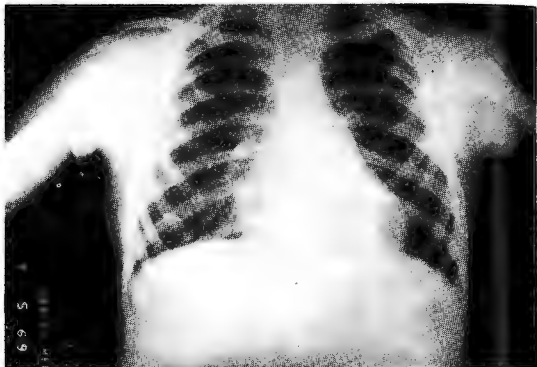

Fig. 11. Radio de tórax practicada el día 7 de mayo de 1969, dos años y cuatro meses después de haberse practicado la pericardiectomía. Obsérvese la normalidad de los diámetros y contornos del corazón. Tampoco se han presentado alteraciones funcionales

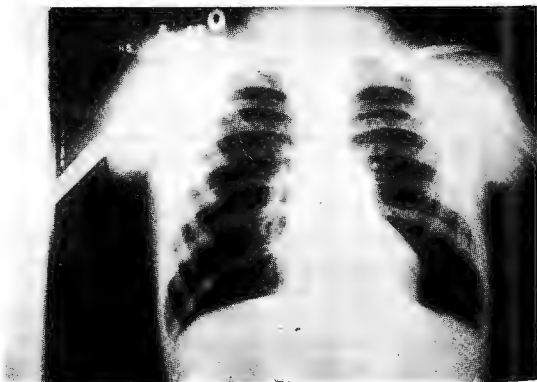
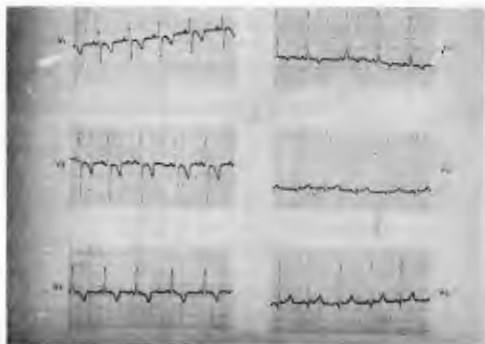
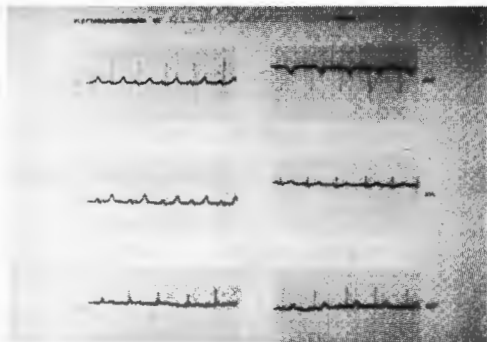


Fig. 12. Radio de tórax del 11 de junio de 1971, donde puede apreciarse la absoluta normalidad de la silueta cardíaca



Figs. 13 y 14. Electrocardiogramas practicados el día 11 de junio de 1971, donde puede observarse una absoluta normalidad de los trazados en todas las derivaciones

REFERENCIAS

1. CATHERINE A. NEILL Y LULA M. HARONTUNIAN. Diseases of the Pericardium. *Pediatric Cardiology de Hamish Watson*. 1968.
2. LOWER, R. "Tractatus de Cordé" Amsterdam, 1969. P. 104. (Citado por Schnabel, T. G. Jr.).
3. LANCISSI, J. M. "De Motu Cordis et Aneurysmatibus" Roma, 1728. p. 38. (Citado por Schnabel, T. G. Jr.).
4. JOSE BARNOLA DUXAN y JOSE LUIS IZAGUIRRE. Pericarditis por Hemophilus Influenzae. *Arch. Ven. de Puer. y Ped.* XVII (53-54) 243-248. Julio-Dic. 1954.
5. DANIEL W. SHEA, JOHN W. KIRKLIN y JAMES W. DU SHANE. Pericarditis constrictiva crónica en niños. Reporte de un caso y observación de otros siete. *J. of Dis. of Child.* 93: 430-435. Abril, 1957.
6. WILLIAM H. PLAUTH JR., TOMAS A. WALDMANN, R. DEAN WOCHNER, NINA S. BRAUNWALD y EUGENE BRAUNWALD. La hipoproteinemia en pacientes con pericarditis constrictiva. *Pediatrics.* 34: 636-648. Nov. 1964.
7. KUIPERS, F. Pericarditis crónica constrictiva combinada con hipoproteinemia. *Pediatrics Clinic. Universidad de Amsterdam. Arch. of Dis. of Childhood.* Londres. 30/151 (285-290). 1955.
8. GERSONY, W. y McCRAKEN, H. Pericarditis purulenta Infantil. *Pediatrics.* 40/2 (224-232). 1967.
9. J. MARIE, J. P. BINET, B. LEVEQUE, C. DEBAUCHEZ, J. BARBET y J. C. DESBOIS. Concepciones terapéuticas actuales de la pericarditis purulenta (a propósito de una observación).
10. GEORGE BENZING y SAMUEL KAPLAN. Pericarditis purulenta. *Am. J. of Dis. of Child.* 106: 289-294. Sept. 1963.
11. JEANNE M. HORAN. La pericarditis estafilocócica aguda. *Pediatrics.* 19/1. (36-43) 1957.
12. KEITH y Asociados. *Pericarditis in Hearth Diseases in Infancy and Childhood.* 2ª Ed. New York. McMillan. Pág. 970. 1967.
13. SALAZAR, E. y colaboradores. Pericarditis. Estudio anatómico-clínico. *Arch. del Instituto de Cardiología de México.* 36: 624. 1966.
14. E. THOMAS BOLES Jr. y DON M. HOSIER. Dolor abdominal y miocarditis y pericarditis. *Am. J. of Dis. of Child.* 105: 70-76. Enero, 1963.
15. HARRISON, T. R. *Medicina Interna.* 1962.
16. DUFFIE, EDWARD R. y col. Defectos congénitos del Pericardio. *Pediatrics.* Vol. 30. N° 5. Nov. 1962.
17. ALFREDO VIZCAINO ALARCON. Pericarditis constrictiva. Consideraciones diagnósticas y terapéuticas. *Bol. del Hosp. Inf. de México.* Vol. XXVI. N° 3. Mayo-Junio 1969.
18. LEO M. TARAN y DOTTY ORDOGORICO. Sístole Eléctrico (Intervalo QT) en la Pericarditis Aguda Reumática en Niños. *Pediatrics.* Vol. 5. N° 6. Junio 1980.
19. PAUL S. LIETMAN y E. G. L. BYWATERS. Pericarditis en las Artritis Reumatoideas Juveniles. *Pediatrics.* 32: 855-860. Nov. 1963.
20. OTTO HERNANDEZ PIERETTI. Diagnóstico de las Cardiopatías Operables. Edic. Rogelio González Herrero, Scrs. 1968.

21. BOLES, E. T. y HOSIER, D. M. El dolor abdominal en las miocarditis agudas y en las pericarditis. *Am. J. of Dis. of Child.* 105/1. (70-77). 1963.
22. Simposium sobre Pericarditis. *Am. J. of Cardiology.* Vol. VII. N° 1. Enero, 1961. Alexander Nadas y Jay M. Levy.
23. HUTINEL, V. Cirrhoses Teberculeusis chez l'enfant. Dec. 1893.
24. STANLEY E. CRAWFORD, WILLIAM G. CROOK, WALTON W. HARRISON y BLANCHE SOMERVILL. Histoplasmosis as a cause of acute myocarditis and pericarditis. *Pediatrics.* Vol. 28. N° 1. Julio, 1961.
25. ROBERT F. CASTLE y ERNEST CRAIGE. Auscultation of the heart in Infants and Children. Suplemento de *Pediatrics.* Vol. 26. N° 3. Parte II. Sept. 1960.
26. JOHN L. FRIEDMANN, G. L. BRAUN y JAN SCHWARZ. Manifestaciones pericárdicas y mediastinales en las histoplasmosis primarias pulmonares. *Am. J. of Dis. of Child.* 109: 298-303. Abril 1965.
27. KAGAN H. y BERNKOPF, H. Pericarditis ocasionada por el virus B de Coxsakie, *Anales Paedietrici.* 189/1. (44-50). 1957.
28. H. W. BAIN, D. M. McLEAN y SELMA J. WALKER. Pleurodinia epidémica. (Bornholm Disease) debida a virus Coxsakie B-5. Interrelación entre pleurodinia, pericarditis benigna y meningitis aséptica. *Pediatrics.* 27: 889-90. Junio, 3 de 1961.
29. ROSSI, E. y RENTSCH, M. Las cardiopatías no reumáticas y no congénitas. *Actualidad Pediátrica.* Vol. XXI. N° 3. Marzo, 1962.
30. SIDNEY FRIEDMAN, RACHEL ASH, T. N. HARRIS y HENRY F. LEE. Pericarditis aguda benigna en la infancia. Comparación con la pericarditis reumática y los efectos terapéuticos del ACTH y la Cortisona, *Pediatrics.* 9: 551-564. Mayo 1952.
31. E. ROSSI y J. FRIEDERICH. Diagnóstico diferencial de la pericarditis aguda benigna y la pericarditis reumática. *Helvet Pediatrics Acta.* 10: 603-626. Dic. 1955.
32. SPAHN, U. La Pericarditis Aguda Benigna en la Infancia. *Actualidad Pediátrica.* Vol. XXV. N° 2. Febrero, 1964.
33. DAVID H. SPODICK. Enfermedad Reumática del corazón. *New England J. of Med.* Abril, 8. 1971.
34. DAVISON'S Compleat Pediatrician. Edited by Jay M. Arena. 1969.
35. LEO M. TARAN y DOTTY ORDOGORICO. *Ibidem.*
36. LOFTIS, J. W., SUSEN, A. F., MARCY J. H., y SHERMAN, F. E. El neumopericardio en el lactante. *Am. J. of Dis. of Child.* 103/1 (61-65). 1962.
37. M. MARTINEZ GONZALEZ. Pericarditis Agudas. *Enciclopedia Salvat de Ciencias Médicas.* Tomo IV. Pág. 384.
38. JUAN LUIS GONZALEZ CERNA y col. Pericarditis purulenta. Experiencia en 11 casos tratados quirúrgicamente. *Bol. Méd. del Hosp. Inf. de México.* Vol. XXVI. N° 3. Mayo-Junio, 1969.
39. NEIDHARDT, M., JUNGST, B. K., y KOSSLINO, P. K. Cardiopatía Leucémica. *Actualidad Pediátrica.* Vol. XXXV. N° 5. Mayo, 1969.
40. LOUIS WOLFF y OSCAR GRUNFELD. Pericarditis. *New England J. of Med.* Feo. 21. 1963.
41. CORONIL, FERNANDO RUBEN. Estado actual del diagnóstico del Absceso Hepático en el Hospital de Niños "J. M. de los Ríos" *Bol. Soc. Ven. Cir.* XVIII (2) 373-397. 1964.



LOS NUMEROSOS PRODUCTOS FARMACEUTICOS
QUE SE ELABORAN EN EL
LABORATORIO PALENZONA SE HACEN LLEGAR
A CUALQUIER PUNTO DE LA EXTENSA
GEOGRAFIA DE VENEZUELA, A TRAVES DE UNA
AMPLIA Y TECNIFICADA RED DE CANALES DE
DISTRIBUCION, PARA ASEGURAR LA
DISPENSACION QUE ORDENA SU PRESCRIPCION
EN CUALQUIER MOMENTO, EN CUALQUIER
PARTE, EN CUALQUIER TIPO DE PACIENTE
(LACTANTES, NIÑOS, ADULTOS Y ANCIANOS),
EN CUALQUIER PRESENTACION.

ALTA TECNOLOGIA FARMACEUTICA NACIONAL AL SERVICIO DE LA SALUD

LABORATORIO 
PALENZONA
CARACAS

JOSE F. BAUTE MESA

OFRECE A LOS SEÑORES MEDICOS
CLINICAS Y HOSPITALES
UN EXTENSO SURTIDO EN

MATERIAL MEDICO - QUIRURGICO, EQUIPOS E INSTRUMENTAL

EXHIBICION Y VENTAS:

MANDUCA A FERRENQUIN No. 136 — EDIFICIO BAUTE

TELEFONOS: 55 93 49 - 55.46 22 - 54.45.69

CARACAS, D F

ESTACIONAMIENTO PROPIO PARA CLIENTES

Y RELACIONADOS

Tratamiento más eficaz
del eczema:

Locortén®

un corticosteroide de
sello original



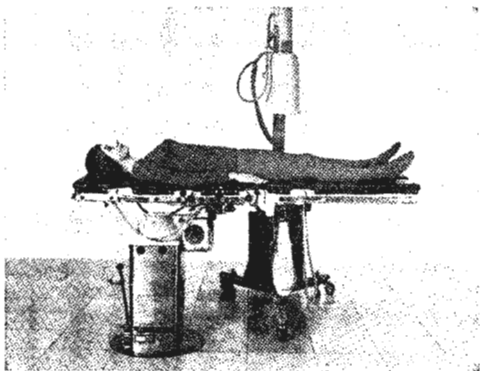
Para cada caso
la forma que conviene:

Locortén loción: envases de 15 ml.
Locortén crema: tubos de 15 g.
Locortén pomada: tubos de 15 g.

C I B A

SIEMENS

VENEZOLANA S.A.



**SISTEMA DE MESA OPERATORIA MAQUET
CON INTENSIFICADOR DE IMAGENES
"SIEMENS"**

Representantes Exclusivos:
SIEMENS VENEZOLANA S. A.
Capital Bs. 7.000.000,00

Carcas Avda. Principal, Los Ruices
Maracaibo Avda. 4 Bella Vista, Edif. Sta. Ana
Valencia Prolong. Michelena Urb. Ind. Carabobo
Pto. Ordaz Carrera Las Bonitas 3

Aptdo. 3616 Tel. 34 85 31
Aptdo. 1089 Tel. 20 611
Aptdo. 455 Tel. 5887
Tel. 25 088

Diferente a todos los somníferos conocidos . . .

NITRAX

(Nitrazepam "Fisia")

COMPRIMIDOS de 5 mg.

Primer derivado HIPNOTROPICO de la benzodiazepina

Mecanismo de acción original:

- A diferencia de los barbitúricos, no fuerza al sueño sino que lo induce a través del sistema límbico, sin afectar otras zonas del cerebro.
- Tranquilizante y relajador, protege los mecanismos normales del sueño contra los estímulos sensoriales y emotivos que lo perturban.

Óptimos resultados: 8 HORAS DE SUEÑO NORMAL,
SEGUIDO DE UN DESPERTAR
LUCIDO

Márgen terapéutico considerable.

Posología. Adultos: $\frac{1}{2}$ a 2 comprimidos, por la noche al acostarse.

Niños: $\frac{1}{2}$ a 1 comprimido, según la edad.

Laboratorios Physia S. A.

Edificio PAULY

Ave. Baralt - Esq. Qta. Crespo
CARACAS.

“PRIMUM NON NOCERE”

Sosenyl®

Máxima protección analgésica
en su mano

Winthrop

PRESENTANDO UN NUEVO Y DESTACADO ANTIBIOTICO DE AMPLIO ESPECTRO,
de la familia de las cefalosporinas...

KEFLIN

(cefalotina sódica, Lilly)

suficientemente potente para las
infecciones más graves y, a la vez,
excepcionalmente bien tolerado

Información adicional a solicitud de los médicos



ELI LILLY Y COMPAÑIA DE VENEZUELA, S.A. - MARACAY

Intercomunicadores

Executone

Sistema "Nurse Call"

Audio-visual

Esté siempre en contacto
con su enfermera...



a través del sistema
intercomunicador
"Paciente a Enfermera"

INTERCOMUNICADOR EXECUTONE:

El Sistema Audio Visual "NURSECALL" es el equipo básico de dos vías, elaborado para que Ud. pueda empezar con una simple y fácil instalación y después agregarle estaciones o accesorios que crea convenientes de acuerdo a su necesidad. ■ Executone le da voz instantánea desde el cuarto del paciente al escritorio de la enfermera de piso. Ud. ahorra el recorrido de la enfermera al cuarto de los pacientes, en un 50%, ayudándole a un mejor servicio, y brindándole la mayor seguridad al enfermo. ■ Con Executone Ud. ahorra dinero, primero por el fácil y bajo costo de la instalación y segundo cuando agrega nuevos accesorios o estaciones, no necesita cambiar la instalación básica. ■ Ud. continuará ahorrando con el Sistema Executone por su excelente construcción que le da un largo y duradero servicio.

ALGUNAS DE LAS CLINICAS CON EQUIPO EXECUTONE

Centro Médico ■ Clínica Avila ■ Clínica Las Mercedes ■ Clínica Sanatrix ■ Clínica Caurimare
Instituto de Clínicas y Urología ■ Instituto de Diagnosticos ■ Instituto Pediátrico ■ Maternidad Concepción Palacios ■ Hospital Naval, Catia La Mar.

Llame al Departamento de Electrónica, Ext. 206 Sr. Albarellos.

DISTRIBUIDORES EXCLUSIVOS:

GENERAL ELECTRIC DE VENEZUELA S.A.

Halothan®

«Hoechst»

Anestésico general de inhalación



Hoechst Remedia S. A.
Apto. B0222
Caracas

DEPARTAMENTO MEDICO CIENTIFICO

Efectos Terapéuticos y Tóxicos de las Drogas Antineoplásicas sobre el Tracto Gastrointestinal

Dr. Israel Montes de Oca *

INTRODUCCION

El propósito de comentar algunos aspectos del uso de las drogas anti-neoplásicas y sus efectos tanto tóxicos, como terapéuticos sobre el sistema gastrointestinal, está en las consideraciones conocidas del pobre porcentaje de sobrevida que tienen los pacientes con tumores del sistema G. I. cuando se emplean los métodos convencionales de tratamientos como son: la cirugía, la radioterapia y por último la quimioterapia. Basta recordar los resultados de las distintas series publicadas de los tratamientos de Carcinoma gástrico, tumores primarios de hígado o de páncreas para pensar que tanto el gastroenterólogo, como el internista se encuentran desalentados al intentar cualquier tipo de tratamiento con esta clase de pacientes. No se ha alcanzado ningún avance para cambiar el pronóstico de sobrevida de la mayoría de estos pacientes. De allí la inquietud que existe en los cientos de investigadores de Oncología, de lograr formas de paliación a estos desafortunados pacientes.

El objetivo principal de este trabajo es proporcionar una información sobre algunos nuevos aspectos que se desarrollan en el campo de la Quimioterapia y su aplicación en el tratamiento en los tumores gastrointestinales. Además de ello se insistirá sobre los principales y distintos efectos terapéuticos y tóxicos sobre el tracto gastrointestinal de las drogas, aún cuando son usadas para otras neoplasias no digestivas.

MATERIALES Y METODOS

En las tablas del 1 al 5, se disponen y explican las distintas drogas actualmente para uso específico en tumores gastrointestinales, agregando

* Instructor en Medicina U. C. V.

en ellas los efectos tóxicos gastroenterológicos más importantes. En el contenido de las mismas tablas se hace mención de la experiencia nuestra de los distintos métodos de administración de las drogas en su forma convencionales, haciéndose una clasificación de las drogas por sus conocidos efectos bioquímicos celulares.

En el grupo de los antimetabolitos están: 5FU, FUDR (Fluoroxuridina), ameptoterina (metotrexato), citosina arabinosa. En los agentes alquilantes: Mostaza nitrogenada (dicloren), (cloramburil), (leukeran), ciclofosfamida (endoxan), thio-tepa y dos nuevas drogas introducidas recientemente como son: Hexametemelamina y BCNU (Nitrosourea). En el grupo miscelaneos: Quinacrina, (atabrina, dauomicina, actinomicina D (cosmegen) y la mitomicina C; nuevas drogas también de recientes adquisición como son la Bleomicina y la hidroxidurea. Observando las tablas 6 y 7, están apuntados los distintos tumores tratados por las drogas y el porcentaje de respuesta objetiva obtenida, siendo necesario comentar que los pacientes tratados fueron evaluados previamente desde el punto de vista clínico o con exámenes de laboratorio y radiológicos cuando la Quimioterapia es usada, cuando ella está indicada o sea aquéllos pacientes que tenían extensión de la enfermedad y donde la cirugía o la radioterapia no tenían posibilidades de ser aplicadas: para ello hemos usado el sistema TNM, recomendado por la Unión Internacional contra el cáncer.

Ninguno de los pacientes había recibido tratamiento quimioterápico previo, considerando como respuesta solo el aspecto objetivo y no el subjetivo: ello incluye medida o tamaño del tumor, o de la metastasis, pruebas de laboratorio, pruebas hepáticas o control radiológico. Desde el punto de vista oncológico para evaluar las repuestas a drogas, no puede considerarse el aspecto subjetivo.

Los nuevos métodos terapéuticos incluyen: la combinación de la quimioterapia con la cirugía y la combinación de drogas. Los métodos de perfusión e infusión (de la arteria hepática y de la vena umbilical), para tumores primarios o metastásicos del hígado la infusión por la hipogástrica para tumores de colon-recto con invasión de las márgenes del ano y la perfusión e infusión del cuello para tumores de la cavidad oral. Todo ello está representado en las Tablas 8, 9 y 10 donde aparecen también las drogas nuevamente empleadas incluyendo especialmente el grupo miscelaneos (actinomicina D, Mitomicina C, daunomicina).

RESULTADOS

Desde el punto de vista tóxico podemos comentar que según nuestra experiencia la administración de drogas en los carcinomas de:

- Colon-Recto = 15 casos.
- Hepato-biliar con metastasis = 4 casos.
- Hepatoma = 2 casos.
- Gástrico = 30 casos.
- Páncreas = 5 casos.
- Carcinoide = 3 casos.

Esófago = 2 casos.

Cavidad oral = 5 casos.

Derrame peritoneal = 9 casos.

Los efectos terapéuticos de las drogas estuvieron muy cerca de los efectos tóxicos de las mismas, cuando ellas fueron empleadas en cursos de tratamiento adecuados, de allí que sea tan difícil separar estos 2 efectos en un buen porcentaje de veces.

Las principales manifestaciones tóxicas estuvieron representadas por estomatitis, diarreas y úlceras gastrointestinales, cuando se usó 5FU. Ulceraciones GI, náuseas, estomatitis, diarrea hemorrágicas y trastornos de funcionalismo hepático (transaminasas) con el uso de Ameptoterina (Metotrexato).

Diarrea, cólicos intestinales, salivación y trastornos de funcionalismo hepático, cuando se usó citosina arabinosa.

Náuseas, vómitos y anorexia cuando se usaron los agentes alquilantes.

Dolor, fiebre e ileo paralítico, cuando se usó Quinacrina en derrame peritoneales.

Náuseas, vómitos y diarreas con Dauomicina. Anorexia, queratitis, úlceras, cuando se usa actinomicina D o Bleomicina.

El trastorno de funcionalismo hepático: transaminasa y bilirrubina, constituyen signos de toxicidad con el uso de la Mitomicina.

Las tablas 6, 7, 8 y 9 muestran los resultados en porcentaje de las respuestas objetivas en los distintos tipos de tumores.

Puede observarse de acuerdo a nuestros resultados que son los carcinomas de Colon-Recto (20%), gástrico (25%), y Carcinóide (33%) los que fueron mejor controlados con este tipo de drogas. Igualmente los pacientes con derrames peritoneales pueden beneficiarse. En 25% con algunas formas de tratamiento. Los resultados en formas de cáncer hepato-biliar, de páncreas y esófago muestran una muy pobre respuesta a las formas distintas de administración de drogas, sea esta en forma sistémica, en combinación de drogas, o ya sea por infusión por vía intraarterial hepática, en 2 pacientes donde hemos empleado este método no se reveló ninguna mejoría objetiva.

DISCUSION

Los resultados nuestros comparados con otras series coinciden en afirmar que no se tienen medios quimioterápicos efectivos contra tumores gastrointestinales y sus metastasis, siendo el FUDR la droga superior en colón-recto que el 5FU (20%) de respuestas.

No se tiene suficiente experiencia en hepato carcinoma biliar con el 5FU; pero parece que el Metotrexato tiene algún efecto beneficioso en esta localización.

Los porcentajes del uso del 5FU en Ca, gástrico son pobre (12%) siendo más halagadores para Mitomicina C (40%), sin embargo creemos necesario tener más experiencia con el uso de esta droga, ya que los japoneses tienen mejores resultados.

Es conveniente confirmar aquí la buena experiencia que se tiene con el uso de los agentes alquillantes en el Síndrome Carcinoide, producidos por tumor carcinoide, además de los clásicos, antiserotonicos como la alfa metil dopa (aldomet) ciprohectadina (Periactin) así como la clorpromazina, otras fenotiazinas pueden ser de valor; pero la ciclofosfamida, thiotepa, clorambucil y 5 FU (como antimetabolito, han demostrado ser útiles en la conducta de estos pacientes, nuestra experiencia en 3. pacientes así lo demuestran.

Los mejores resultados del uso de thiotepa en derrame peritoneal hacen pensar que podría ser la droga de elección en esta condición.

El Metotrexato sigue siendo la droga de elección en carcinoma de cavidad oral.

Se hace igualmente indispensable comentar la necesidad de seguir usando la infusión y perfusión con la administración de nuevas drogas como se muestra en la tabla 6, para poder descartar definitivamente estos métodos como forma de tratamiento.

La combinación de quimioterapia con cirugía o de combinación de ciclos de drogas como se hace actualmente con otros tipos de tumores no gastrointestinales se imponen como otras futuras salidas terapéuticas.

Creemos como otros, conveniente antes del uso de cualquier método de tratamiento con Quimioterapia recurrir a la clasificación clásica de pacientes con mal o con buen riesgo a base de si el paciente tiene pobre nutrición, caquexia, pérdidas de proteínas, irradiación previa o de otros agentes quimioterápicos antes y la aplicación de una cirugía mayor dentro de los 30 días del tratamiento.

Recordar por otra parte que a una particular dosis de estas drogas el efecto sobre el tumor puede ser independiente del tóxico.

La buena experiencia de los japoneses con el uso de la Mitomicina C, en carcinoma de estómago y hepato-biliar obliga a seguir observando el uso de estas drogas para futuras experiencias, igualmente con el uso de la Bleomicina.

Seguir las recomendaciones del uso del FUDR en vez de 5 FU por carcinoma de Colon-recto y sus metastasis, así como para las localizaciones hepato-biliares metastasicas.

Es de fundamental reconocimiento la experiencia de Sullivan de Boston en la infusión y perfusión con Metotrexato en el sistema hepato biliar con una respuesta que llega hasta el 25%.

La combinación terapéutica de Quimioterapia (Thiotepa) y cirugía

parece tener efectos beneficiosos en la sobrevida de pacientes con carcinoma de estómago.

El uso de la infusión hipo gástrica con 5FU para carcinoma invasivo del ano parece ser una nueva forma de beneficiar a los enfermos.

No creemos que con los recursos terapéuticos actuales podemos asegurar mayor sobrevida en estos pacientes. La sobrevida no fue modificada por el uso de los distintos métodos de tratamiento empleados por nosotros. No obstante creemos que el futuro puede reservar grandes sorpresas con los cambios que deben sucederse en la investigación de nuevas drogas, para así poder lograr el mayor beneficio a estos pacientes aunque creemos que lo más importante sería el control de la enfermedad por el diagnóstico precoz o por algo superior como es el completo conocimiento de los factores etiológicos.

CONCLUSIONES

1. No se obtienen respuestas paliativas suficientes hoy en ninguna de las formas de tratamiento en carcinoma gastrointestinal.
2. FUDR (Fluoruridina) es superior al 5FU en carcinoma gástrico.
3. Metotrexato (antimetabolito) es una droga a usar en carcinoma oral.
4. Los agentes Alkilantes, tienen sus efectos en síndrome carcinoide, junto con el 5FU.
5. La Mitomicina C, sería la droga a estudiar junto con las combinaciones.
6. Se estudian los efectos tóxicos y terapéuticos de las distintas drogas.

Se hace valoración de nuevas formas de tratamiento como son la Infusión y perfusión hepática e hipogástrica así como también. La Quimioterapia combinada a cirugía y de combinación de drogas.

ESQUEMA DE COMBINACIONES EN CARCINOMA GASTRICO

	Dosis	% Respuesta Objetiva
Ciclofosfamida	6-3 mg/kg/día x 4 300 mg/m ² / y 5 días	
Vincristina	0,02 mg/kg/día x 4 1 mg/m ² 2º y 5º día	50
5 FU	10 mg/kg/día x 4 días 300 mg/m ² /día x 5 días	

TABLA I
ANTIMETABOLITOS

Droga	Dosis	Efecto o Toxicidad
5FU	15 mg/kg x 5-7,5 mg x 3	Estomatitis
	12 mg/kg x 4-6 mg alterna	Diarrea
Distintos esquemas	5 mg/kg x 3-7,5 mg/ kg x 6	Ulceras GI
	10 mg/kg 1 mes de in- tervalo	
	7,5 mg/kg-semanal	
FUDR	0,3 mg/kg/día x 3 se- manas	

TABLA II
ANTIMETABOLITOS

Droga	Dosis	Efecto o Toxicidad
Ameptopterina (Metotrexato)	2,5-5 mg/día oral	Ulceraciones GI náuseas, estomatitis
	2,5-10 mg/kg c/2-3 semanas	Diarrea hemorrágica
	0,6 mg/kg 2 x semana 0,2 mg x 4 (Parenteral)	Necrosis hepática
Citosina Arabinosa	3 mg/kg	Diarrea, cólicos intestinales, saliva- ción, funcionalismo hepático

TABLA III
AGENTES ALKILANTES

<u>Droga</u>	<u>Dosis</u>	<u>Efecto o Toxicidad</u>
Mostaza nitrogenada (Dicloren)	0,2-0,4 mg/kg IV	Naúsea, vómitos
Clorambucil (Leukerman)	0,2 mg/kg	
Ciclofosfamida (Endoxan)	3-5 mg/kg	Naúsea, vómitos
Thio-Tepa	02 mg/kg x 5 IV	Anorexia, vómitos
Hexametilmelamina	10-12 mg/kg/día x 21 días	Naúsea, vómitos
BCNU (Nitrosourea)	250-375 mg/m ² 3-6 días	Naúsea, vómitos

TABLA IV
MISCELANEOS

<u>Droga</u>	<u>Dosis</u>	<u>Efecto o Toxicidad</u>
Quinacrina (Atabrina)	100-200 mg/día x 5	Dolor, fiebre, Meo Paralítico
Daunomicina	0,8-1 mg/kg x 4 1 mg/kg c/2 días	Naúsea, vómito
Bleomicina	450-700 mg	Fiebre, Anorexia Estomatitis
Hidroxiurea	100-150 mg	

TABLA V
M I S C E L A N E O S

Droga	Dosis	Efecto o Toxicidad
Actinomicina D (Cosmegen)	15 gamma/kg x 5 1-2 mg semanal Dosis variables en perfusión e infusión	Anorexia, estomatitis vómitos, diarrea, quelitis, ulceración GI
Mitomicina C	5 meg/kg x 6 com- pletar 50 mg. 250 mg/kg/semanal 125 meg/kg/semi- semanal 1-2 meg/kg (infusión) por 3-12 días	Trastornos función hepática

TABLA VI
NUEVOS METODOS TERAPEUTICOS

Vía	Drogas	% Respuesta objetiva
Infusión-perfusión (Hepático-Umbilical)	Act. D. Metotrexato 5FU	20
Hipogástrica	Metotrexato 5FU	18 10
Infusión-perfusión Cuello	Metotrexato	18

TABLA VII
NUEVOS METODOS TERAPEUTICOS

Método	Drogas	% Respuesta objetiva
QT + Cirugia	Thio Tapa	50
Combinación de drogas	5FU + Metotx	25-30
	AA + 5FU	
	AA + Misceláneos	

TABLA VIII
EFECTOS TERAPEUTICOS

Tumor o Mt	Nº casos	Drogas	% Respuesta Objetiva
Colón/Recto	18	5 FU/METOTX	20
Hepato/biliar	6	5 FU, FUDR	7
		Metotx, Endoxan	
Gástrico	30	5 FU-Mitc, Endoxan	25
Páncreas	3	ACT D, 5 FU	5
		MIT C	
		BCNU	

TABLA IX

Tumor o Mt	Nº casos	Droga	% Respuesta objetiva
Carcinoide	3	Agentes Alkilantes	33
		5 FU	
Esófago	2	MIT C	15
Derrame Peritoneal	9	Quimacrina	20
		Thio-Tepa	25
		5 FU	10
Cavidad oral	5	METOTX	22

BIBLIOGRAFIA

1. Progress in Antimicrobial and Anticancer Chemotherapy. Proceedings of the international Congress of Chemotherapy 1968.
2. LERNER H. J. et al. Hydroxyurea (NSC-32065) Intermittent Therapy in Malignant Disease. Cancer Chemotherapy. Vol. 53, No. 6, pág. 385, December 1969.
3. MOORE G. E. et al. Effects of Mitomycin C (NSC-26980) in 346 patients with advanced cancer C. Chemotherapy Vol. 52, N° 6, pág. 675. 1958.
4. TUCKER W. G. et al. Preliminary trials with combination therapy of cyclophosphamide (NSC-26271), Vincristine (NSC-67374), and 5 Fluorouracil (NSC-19893) C. Chemotherapy Vol. 52, N° 5, pág. 593, September 1968.
5. ANSFIELD, F. J. Clinical Study of Mitomycin C (NSC-26980) in colorectal cancer C. Chemotherapy Vol. 53, N° 5, pág. 287, October 1969.
6. REGELSON W. Chemotherapy of gastrointestinal cancer pág. 84 in. Cancer Chemotherapy Fifteenth Hahnemann Symposium Grune-Stratton. New York 1968.
7. MOERTEL C. G. Therapy of advanced gastrointestinal cancer with BCNU. Chir Pharmacol ther. 652-656. 1968.
8. LABELLE, J.; LUCAS R. J. Eisenstein MD. et al. Arch Surg 96 (4) 683-692, 1968. Hepatic artery catheterization for chemotherapy.
9. KENNEDY B. J. TNM Classification for stomach cancer. Cancer Vol. 26, N° 5, pág. 971. November 1970.
10. SULLIVAN, R. F. MILLER, E. ZUNEK, W. K., y RODRIGUEZ, F. R. Clinical effects of prolonged (continous) infusion of streptonigrin (NSC-45383) in advanced Cancer. Cancer Chemotherapy Rep 33: 27, 1963.
11. SULLIVAN, R. D., OBERFIELD R. A. Protected ambulatory infusión cancer. Chemotherapy of the liver and biliary system a progress in liver diseases. Popper and Schaffer. E. Grune y Stratton New York, pág. 461, 1970.
12. SUCRE ALEMAN, A. Quimioterapia del Cáncer de las vías digestivas 1965 por publicarse.
13. BAQUERO GONZALEZ, R. MAZZIOTA MIRABAL, R. y NOVOA RAFALLI, J.: Consideraciones sobre el tratamiento del cáncer avanzado del tubo digestivo con el 5-Gluorouracilo. GEN.: 18: 267, 1964.
14. Nexamethylmelamine (NSC-13875) Chemotherapy fact sheet, february 1951. Public by National Cancer Institute U. S. A.

INDICADOR de FUNCION PULMONAR

para Diagnósticos - Terapia - Pronósticos - Investigación

Sencillo . . . conveniente . . . liviano . . . compacto — este instrumento delicado puede usarse en cualquier parte, desde la oficina al laboratorio; desde la cama del paciente a las unidades de cuidado intensivo.

Con una sola prueba de exhalación forzada de la respiración, el transductor recibe y traduce el flujo de aire exhalado en señales electrónicas que aparecen como lecturas directas en las escalas lineales. La prueba es rápida y simple. No necesita papel especial, cálculos o accesorios. Las pruebas pueden ser repetidas tantas veces como se desee. El transductor puede ser esterilizado en frío.

Obtenga todas estas ventajas con el Indicador de función pulmonar de la NCG

Lectura directa. No necesita cálculos y tiene circuitos de memoria. El Transductor ofrece mínima resistencia. Es liviano, solamente pesa 9½ libras. El Transductor es intercambiable y esterilizable en frío. Pesa 1½ onzas. Mide 10" x 8" x 6½". Es económico.



El indicador de función pulmonar de la NCG mide el flujo máximo, FEV₁, FEV₂, VC, FTV₁, porcentaje del total, FEV₃, porcentaje del total con una simple exhalación del aliento.

OTRO PRODUCTO
CON LA GARANTIA DE

NCG

CHEMETRON

Para información o una demostración, consúlte nuestro
Departamento Medicoal
Siti empalmones

GI
SOCIETÀ ITALIANA
S.p.A.

C.A. GASES INDUSTRIALES
DE VENEZUELA

CARACAS - Edif. Tiro - 1er Piso, Plaza Sur 489419
Teléfonos: 33 53 81 - 33 53 82 - 33 53 83
MARACAIBO - VALENCIA - MARACAY - BARGUQUINETO
PUERTO ORDÁZ - PTO. FLUJ - SAN JOSÉ DE GUANIPA

FARMO - QUIMICA
SUPLEMENTOS PARA LABORATORIOS

Reactivos y Colorantes
Medios de Cultivo
Vidriería

Dr. F. DE GREGORIO R.


TELEFONO 61.57.87

Apartado 2409

CARACAS

Lamp-o-Lux c a.

fábrica de lámparas



Plafón lumínico flotante que une lo funcional con la belleza arquitectónica

Varios modelos a escoger

Fábrica: Avda. Nueva Granada
Calle E. Delgado - Edif. LOL. (Sede)
Teléfonos: 62 25 40 - 62 25 67
62 05 61 - 62 74 02 - 61 31 03
Exhibición: 62 17 78



C O R T E S I A D E L
“ G R U P O D R O L A R A ”

A N O M B R E D E

DROGUERIA LARA C. A. - Barquisimeto

DROGUERIA LARA CARACAS C. A.

INVERSIONES DROLARA C. A.

ASOCIACION FARMACEUTICA LARA C. A.



RESOLVEMOS SU PROBLEMA DE SEGUROS

LA COORDINADORA S. R. L.

Sociedad de Corretaje de Seguros
Inscrita en el Ministerio de Fomento bajo el N° 9

DIRECTORES - EJECUTIVOS

Y

PERSONAL VENEZOLANOS

EN

UNA EMPRESA VENEZOLANA

AL SERVICIO

DE

V E N E Z U E L A

OFICINAS: Santa Capilla a Mijares

Edificio San Mauricio

Teléfonos: 81-51-71 — 81-63-72

81-51-72 — 81-63-73

81-51-73

81-51-74

**CAFETERIA Y FUENTE DE SODA
DEL HOSPITAL PRIVADO
CENTRO MEDICO DE CARACAS**

Abierto desde las 7 a. m. hasta las 11 p. m.
todos los días
inclusive Sábados, Domingos y Feriados

TELEFONOS:
52.09.19 (Directo) y 52.22.22 - Extensión 156

Contratista Responsable:
HERMANN PERGER

ayrena- otas

verdadera sulfonamida
acción sostenida
entada especialmente
lactantes y niños

Acción bacteriostática
sobresaliente

Absorción rápida y elevados
niveles de sulfonamida libre
activa en suero, tejidos,
líquido cefalorraquídeo,
bilis y orina

Dosificación exacta y
tolerabilidad excelente

Acción prolongada a pequeñas
dosis de sostenimiento

Sulfonamida indispensable
en la terapia de las
infecciones bacterianas



» **Bayer** » Químicas Unidas S.A.
Caracas — Venezuela



Tensoplast

La Mejor Venda Elástica Adhesiva del Mundo

La venda elástica adhesiva TENSOPLAST es una venda de algodón con una capa de adhesivo poroso que permite a la piel respirar, disminuyendo las reacciones de la misma debido a oclusión. Tiene una categoría única en la aplicación quirúrgica.

SOPORTE:

El TENSOPLAST permite un grado de control de sujeción y tensión aplicable a hernias, esguinces, dislocaciones y ciertas fracturas que no requieren una rígida inmovilización.



PROTECCION:

El TENSOPLAST es especialmente valioso para sujetar vendajes en partes móviles y de difícil aplicación, después de una cirugía y en tratamiento de lesiones por accidentes.



COMPRESION:

El vendaje TENSOPLAST es un tratamiento generalizado en casi todos los países del mundo para úlceras varicosas y tromboflebitis. Da firme y beneficioso soporte y máximo control de compresión con mínima oclusión.



SMITH & NEPHEW LTD., Welwyn Garden City, Inglaterra
Agentes Exclusivos para Venezuela
EUROCIENCIA, C. A.
Apartado 5272
Caracas

EL EQUIPO CUP de Abbott para PRESION VENOSA CENTRAL

**Rápida y fácilmente se pone en uso en cualquier caso
que requiera control exacto de la presión
venosa central.**

- Rápido y preciso ajuste al cero.
- Marcador de referencia deslizable que permite al mirarlo conocer la lectura anterior.
- Escala amplia con números grandes impresos en verde, aumentados en tamaño cuando la columna contiene fluidos.
- Descartable, empacado en bandeja plástica. Estéril y apirógeno.

Para mayor información, consúltenos.

Laboratorios Abbott, C. A.

**Av. Principal de los Cortijos de Lourdes.
Caracas.**

Behrens

GABINETE OPTICO DE M. BEHRENS & C. O. SUCR. C. A.

Pioneros de la Optica en Venezuela - Fundada en el Año 1.916
(Esquina Mercaderes).

LA SEGUNDA GENERACION EN EXPERIENCIA Y GARANTIA



AÑOS AL SERVICIO DE SUS OJOS

NO SE CONFUNDA

Este Emblema



En Forma de Arco Distingue a
Nuestras Sucursales en Todo el País

CARACAS

CASA PRINCIPAL
Misericordia a No Pastor Nº 62
Teléfonos:
55.16.80 - 55.72.33 y 54.31.92

CENTRO
Esq. Miracielos
Teléfono: 42.49.37.

ESTE
Calle Real de Sabana Grande
Edificio Anzoátegui
(Al lado Abasto Oporto)
Teléfono: 71.74.77.

PARAISO
Avenida Páez.
Fte. Viejo Hipódromo.
Teléfono: 41.17.82.

INTERIOR

VALENCIA
Calle Díaz Moreno
Avenida 101 — 104 — 58
Teléfono: 82.551.

BARQUISIMETO
Edificio Ayacucho
Calle 25
Teléfono: 20745.

Recuerde visitar por lo menos una vez al Año a su Médico Oftalmologo con confianza que nuestros Gabinetes le ejecutan con rapidez y precisión su fórmula médica. Nuestras sucursales tanto en Caracas como en el interior atienden a los afiliados del Seguro (I.V.S.S.O.) I.P.A.S.M.E. y Ministerio de Minas e Hidrocarburos.